

文章编号:1005-6947(2008)12-1201-03

· 基础研究 ·

深静脉血栓形成对大鼠远隔静脉血管内皮细胞凋亡的影响

高峰^{1,2}, 胡建国¹, 关薇薇³, 张飞¹

(1. 中南大学湘雅二医院 心胸血管外科, 湖南 长沙 410011; 2. 中南大学湘雅医学院附属海口医院, 海南 海口 570208; 3. 安徽省蚌埠医学院基础部, 安徽 蚌埠 233003)

摘要:目的 探讨深静脉血栓对非血栓段静脉内皮细胞的损伤作用。方法 90只SD大鼠随机分为血栓组、手术对照组和正常对照组。血栓组在左髂静脉以结扎法建立血栓模型;手术对照组开腹显露髂动静脉模拟同等程度创伤,但不做静脉分离和结扎;正常组直接取材。取材标本是未形成血栓的上腔静脉和髂静脉及其酶解下的内皮细胞,送电镜、流式细胞仪凋亡检查。结果 血栓组非血栓段内皮细胞形态与手术对照组均有明显改变;血栓组与手术对照比较,1,2,4,7d术后早期凋亡率差异均有统计学意义(均 $P < 0.05$, $P < 0.01$)。手术对照组早、晚期凋亡率与正常组比较,也有显著差异,但较血栓组程度低,持续时间较短;手术对照组建模后4,7d与正常组比较,晚期凋亡率无统计学意义。结论 局部深静脉血栓可以导致其他远隔部位静脉内皮细胞损伤,易发生早期凋亡。

[中国普通外科杂志, 2008, 17(12):1201-1203]

关键词: 静脉血栓形成; 内皮细胞; 细胞凋亡

中图分类号: R 654.3 文献标识码: A

Effects of deep venous thrombosis on apoptosis of endothelial cells of distant vein segment in rats

GAO Feng^{1,2}, HU Jianguo¹, GUAN Weiwei³, ZHANG Fei¹

(1. Department of Thoraco-cardiac Surgery, the Second Xiangya Hospital, Central-South University, Changsha 410011, China; 2. Affiliated Haikou Hospital of Xiangya Medical College, Central-South University, Haikou 570208, China; 3. Department of Basic Course, Bengbu Medical College Bengbu, Anhui 233003, China)

Abstract: **Objective** To search the effect of venous thrombosis (VT) on the endothelial cells (ECs) of non-thrombosis vein segment (ECNT). **Methods** Ninety rats were divided into a normal group, a thrombosis group established by ligating a section of iliac vein, and a sham operation control group. An electroscope was used to detect the ECs of target vessels morphological changes. The ECs were collected from non-thrombotic superior vena cava and iliac veins by enzymolysis and studied by flow cytometer to detect the positive rate of apoptosis. **Results** The morphology of endothelial cells in the non-thrombus vein segments of the thrombosis group showed marked changes compared to those of sham operation control group. Comparison of thrombosis group and sham operation control group showed significant difference in early apoptosis rate at 1, 2, 4, and 7 d after operation (all $P < 0.05$, 0.01 , $P < 0.01$). **Conclusions** Local deep vein thrombosis can lead to endothelial cell injury and early apoptosis of distant vein segment.

[Chinese Journal of General Surgery, 2008, 17(12):1201-1203]

Key words: Venous Thrombosis; Endothelial Cells; Apoptosis

CLC number: R 654.3 **Document code:** A

收稿日期:2008-08-01; 修订日期:2008-11-08。

作者简介:高峰,男,中南大学湘雅二医院主治医师,主要从事心胸心血管外科方面的研究。

通讯作者:高峰 E-mail:sinoratt@126.com

临床上下肢深静脉血栓的患者在治疗过程中常可见未形成血栓的股静脉等处静脉壁增厚,并可发生其他部位静脉的血栓形成。血栓形成可发生在下腔静脉、对侧肢体深静脉、肠系膜静脉等部位。这是否由于深静脉内血栓形成后,对非血栓段血管内皮细胞功能产生了损伤,促使血凝发生?为此笔者设计了本实验,企以探讨下肢深静脉血栓形成对远隔部位静脉的作用。

1 材料和方法

1.1 材料

1.1.1 实验动物 SD大鼠64只(中科院上海实验动物中心,SCXK沪2002-0010),体重250~300g,雌雄各30只。随机分血栓组28只,手术对照组28只,正常对照组(8只)。血栓组和手术对照组分别在建模后1,2,4,7d时段进行取材,每时段7只大鼠,正常对照组直接取材。

1.1.2 主要试剂及设备 碘化丙啶(propidium iodide, PI, 美国Sigma公司),抗血栓调节蛋白(anti-thrombomodulin MS-1102S1, CD141/thrombomodulin Ab-1, Neomark公司), anti-vWF (MCA127, 英国牛津Serotech公司),抗组织因子(anti-TF PAHTF-S, 丹麦Antibodyshop公司),膜联蛋白V(annexinV-FITC APO-AF, 50test, 美国Sigma公司),胶原酶I(collagenase I 17100-017, 1g, GIBCO公司), Beckman流式细胞仪(德国Beckman公司)等。

1.2 实验方法

1.2.1 血栓模型的建立 25% 乌来糖

(0.5 mL/100 g)腹腔麻醉后,下腹正中切口进腹,显露左髂静脉;结扎髂静脉沿途属支;主干用线结扎,使血栓形成,腹腔注射头孢唑林0.05 g/100 g(体重),关腹。血栓组与手术对照组再分为术后1,2,4,7d组,手术对照组仅显露左髂静脉,不作分离和结扎即关腹。正常组直接开腹取相应血管检测。

1.2.2 取材方法及实验步骤 同法乌来糖麻醉取材后大鼠即死亡。(1)取肝上段下腔静脉作电镜及免疫组织化学(免疫组化)检测;(2)取肾下段下腔静脉,反转内膜至外面,两端结扎,磷酸盐缓冲液(PBS)冲洗6~8次,1%胶原酶I[Collagenase type1, 含15%胎牛血清(Gibco)(MEM)缓冲液配制, pH7.0-7.2]37℃水浴40min浸泡酶解,将酶解下的内皮细胞上流式细胞仪检测(annexin V代表早期凋亡, propidium代表晚期凋亡)。

1.3 统计学处理

结果分别以Poisson分布 u 检验进行分析比较。

2 结果

2.1 各组内皮细胞的超微结构改变

正常对照组内皮细胞平铺在血管内壁上,胞浆线粒体以及染色质均匀(图1A)。与正常的内皮细胞相比,血栓组术后4d时血栓形成内皮细胞核形明显异常,胞浆内细粒体明显肿,内质网分泌旺盛;7d后除上述改变外,更伴有核染色质增多、胞质空泡化等进一步损伤改变(图1B)。手术对照组4d后内皮细胞则以胞浆空泡化、血管壁内陷,内弹力密度减化为主(图1C)。

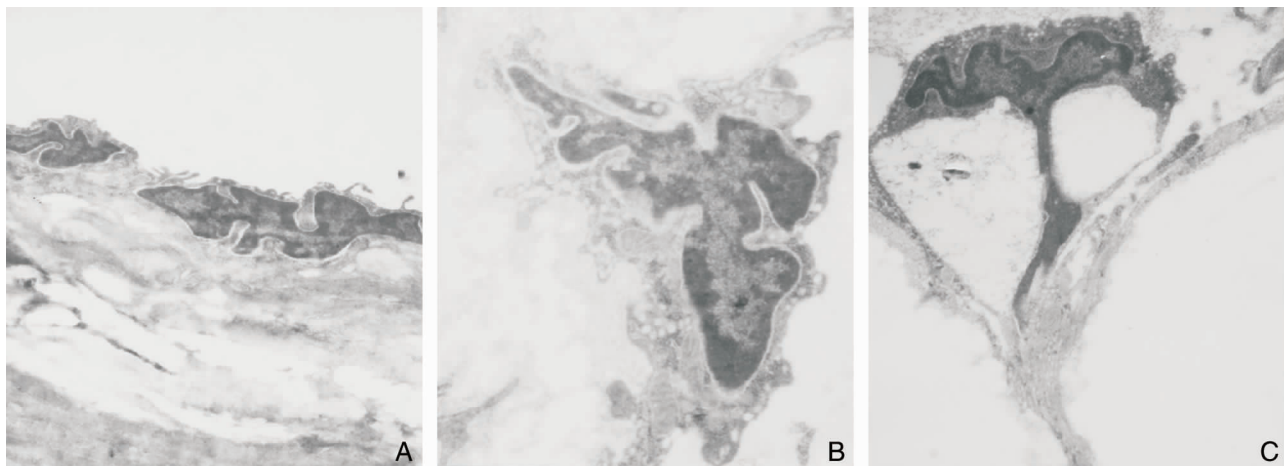


图1 内皮细胞电镜图(5 000倍) A:正常组; B:血栓组; C 手术对照组

2.2 血栓组、手术对照组 annexin V 和 propidium iodide 阳性率比较

血栓组术后 annexinV 阳性率显著低于手术对照组,而在术后 7 d 显著高于对照组,差异有极显著性($P < 0.01$)(表 1)。

血栓组除术后 1 d PI 低于对照组外($P < 0.01$),其余各时点均极显著高于对照组($P < 0.01$)(表 2)。

表 1 两组内皮细胞 annexin V FITC 染色阳性率比较

分组	例数	内皮细胞 annexin V FITC 阳性率(%)			
		术后 1 d	术后 2 d	术后 4 d	术后 7 d
血栓组	28	78	319	198	478
手术对照组	28	192	272	152	190
U 值		6.94	1.93	2.46	11.14
P 值		<0.00	0.05	0.01	<0.00

表 2 两组内皮细胞 propidium iodide 染色阳性率比较

分组	例数	内皮细胞 PI 阳性率(%)			
		术后 1 d	术后 2 d	术后 4 d	术后 7 d
血栓组	28	24	22	47	125
手术对照组	28	97	8	26	65
U 值		6.64	2.56	2.46	4.35
P 值		<0.00	0.01	0.01	<0.00

2.3 手术对照组和正常对照组 annexinV 和 PI 阳性率比较

手术对照组早期凋亡率与正常对照组比较,各时点均有明显升高($P < 0.01$)(表 3)。

手术对照组晚期凋亡率与正常对照组比较,术后,1,2 d 凋亡率明显升高,但持续时间短,术后 4,7 d 晚期凋亡率已无统计学差异(P 均 > 0.05)(表 4)。

表 3 两组内皮细胞 annexin V FITC 染色阳性率比较

分组	例数	内皮细胞 annexin V FITC 阳性率(%)			
		术后 1 d	术后 2 d	术后 4 d	术后 7 d
手术对照组	28	192	272	152	190
正常对照组	8	55	55	55	55
U 值		8.72	12.00	6.74	8.62
P 值		<0.00	<0.00	<0.00	<0.00

表 4 两组内皮细胞 propidium iodide 染色阳性率比较

分组	例数	内皮细胞 propidium iodide 阳性率(%)			
		术后 1 d	术后 2 d	术后 4 d	术后 7 d
手术对照组	28	97	65	26	8
正常对照组	8	16	16	16	16
U 值		7.62	5.44	1.54	1.63
P 值		<0.00	0.05	0.12	0.10

3 讨论

已知外科手术等创伤可以直接间接损伤局部组织和血管,血管内皮细胞释放(vWF)内皮素,使促血栓形成的作用增强^[1];血管壁损伤和内皮细胞丢失可致血管内皮细胞所产生的前列腺环素(PGI₂)和内皮细胞衍生松弛因子(EDRF)减小^[2]等改变,但尚少见有对未形成血栓段的远隔静脉内皮影响的报道。

本实验电镜结果显示,局部的静脉血栓导致了远离血栓形成段的远距离血管的内皮细胞发生形态学改变,对内皮细胞的功能产生显著影响。但是手术创伤对照组也同样造成内皮细胞形态学明显改变。在各种手术后深静脉血栓形成患者、足靴区溃疡或有局部血肿等患者施行手术时,均可见血管壁增厚,尤其以静脉变化更为明显。这可能与致炎因子导致的炎症,血管渗出等有关^[3]。由此导致的血管壁变化是使血管能更好地防止血栓形成,还是血栓更容易发生?本实验从内皮细胞凋亡角度证实,在非手术部位静脉确有内皮细胞早期凋亡的事实,使得内皮细胞受刺激后更容易发生凋亡。提示术后有可能诱发非手术部位静脉的血栓形成。因此,临床治疗时要避免或去除能进一步损害内皮细胞的各种因素,如控制或预防感染^[4],少用或不用对血管刺激性大的药物,注意输液的渗透压不要太高或太低,尽量减少造影的次数等等。

本文结果显示,血栓形成对内皮细胞的影响是全身性的,不仅局限在血栓段。其机制须进一步研究,以期对之进行合理的临床干预。

参考文献:

- [1] Kim AY, Walinsky PL, Kolodgie FD, *et al.* Early loss of thrombomodulin expression impairs vein graft thromboresistance: implications for vein graft failure [J]. *Circ Res*, 2002, 90(2):205-212.
- [2] Ruggeri. Von Willebrand factor, platelets and endothelial cell interactions [J]. *J Thromb Haemost*, 2003, 1(7):1335-1342.
- [3] Makin AJ, Blann AD, Chung NA, *et al.* Assessment of endothelial damage in atherosclerotic vascular disease by quantification of circulating endothelial cells. Relationship with von willebrand factor and tissue factor [J]. *Eur heart J*, 2004, 25(5):371-376.
- [4] Esmon CT. Crosstalk between inflammation and thrombosis [J]. *Maturitas*, 2004, 47(4):305-314.