



doi:10.7659/j.issn.1005-6947.2014.01.003  
http://www.zpwz.net/CN/abstract/abstract3749.shtml

· 肝肿瘤专题研究 ·

# 选择性肝门阻断联合逆行肝切除治疗巨大肝癌对健侧肝组织的保护作用

杨建青, 刘振, 潘光栋, 刘强, 褚光平, 袁林, 肖亿

(广西柳州市人民医院肝胆外科, 广西柳州 545006)

## 摘要

**目的:** 探讨选择性肝门阻断联合逆行肝切除治疗巨大肝癌对健侧肝组织再灌注损伤、余肝功能的影响。  
**方法:** 45例巨大肝癌(直径 $\geq 10$  cm)患者按照Zelen设计的临床分组方案分为对照组和观察组,对照组行完全阻断第一肝门的顺行肝癌切除,观察组行选择性阻断第一肝门的逆行肝癌切除,两组均于肿瘤切除后留取少许健侧肝组织。检测两组患者术后1周总胆红素(TBIL)、谷丙转氨酶(ALT)、前白蛋白(PA)水平及健侧肝组织肝细胞凋亡情况、细胞内钙离子浓度( $[Ca^{2+}]_i$ )、丙二醛(MDA)含量、超氧化歧化酶(SOD)活性。

**结果:** 与对照组比较,观察组术后1周的ALT明显降低、PA含量明显升高(均 $P<0.05$ ),而TBIL水平差异无统计学意义( $P>0.05$ );健侧肝组织肝细胞凋亡水平、 $[Ca^{2+}]_i$ 、MDA含量均明显下降,SOD活性明显增高( $P<0.05$ )。

**结论:** 与传统方法比较,选择性第一肝门阻断逆行肝切除术治疗巨大肝癌更有利于减少健侧肝组织的再灌注损伤和保护余肝功能。

[中国普通外科杂志, 2014, 23(1):13-17]

## 关键词

肝肿瘤 / 外科学; 肝切除术; 再灌注损伤; 肝功能检测  
中图分类号: R735.7

## Protective effect of anterior approach with selective inflow occlusion on contralateral non-tumor liver tissue in huge liver cancer resection

YANG Jianqing, LIU Zhen, PAN Guangdong, LIU Qiang, CHU Guangping, YUAN Lin, XIAO Yi

(Department of Hepatobiliary Surgery, Liuzhou People's Hospital, Liuzhou, Guangxi 545006, China)

Corresponding author: YANG Jianqing, Email: yangjianqing2004@163.com

## ABSTRACT

**Objective:** To investigate the influence of the anterior approach hepatectomy with selective inflow occlusion on the reperfusion injury in the contralateral non-tumor liver tissue and remnant liver function in treatment of huge hepatocellular carcinoma (HCC).

**Methods:** Forty-five patients with huge HCC ( $\geq 10$  cm in diameter) were divided into observational group and control group using Zelen's single randomized consent design. Patients in control group underwent the conventional hepatectomy with total hepatic inflow occlusion, while those in observational group underwent anterior approach hepatectomy with selective inflow occlusion and a small contralateral non-tumor tissue specimen was taken from each patient in both groups after tumor removal. The levels of total bilirubin (TBIL), alanine transaminase (ALT) and prealbumin (PA) in the two groups of patients at one week after surgery

收稿日期: 2013-11-10; 修订日期: 2013-12-17。

作者简介: 杨建青, 广西柳州市人民医院主任医师, 主要从事肝癌临床与基础方面的研究。

通信作者: 杨建青, Email: yangjianqing2004@163.com

were measured, and the apoptosis, and the parameters of intracellular calcium ion concentration ( $[Ca^{2+}]_i$ ), malondialdehyde (MDA) content and superoxide dismutase (SOD) activity in contralateral non-tumor tissues were also determined.

**Results:** Compared with control group, the ALT release was decreased and PA level was increased significantly (both  $P < 0.05$ ), while the TRIL level showed no obvious difference ( $P > 0.05$ ) at one week after surgery in observational group; the apoptosis,  $[Ca^{2+}]_i$  and MDA content was significantly reduced, while the SOD activity was significantly elevated in the contralateral non-tumor tissue in observational group (all  $P < 0.05$ ).

**Conclusion:** Compared with conventional procedure, anterior approach hepatectomy with selective inflow occlusion for huge HCC is superior in reducing reperfusion injury of the contralateral non-tumor liver tissue and improving the function of remnant liver.

[Chinese Journal of General Surgery, 2014, 23(1):13-17]

## KEYWORDS

Liver Neoplasms/surg; Hepatectomy; Reperfusion Injury; Liver Function Tests

CLC number: R735.7

以手术切除为主的综合治疗仍是目前治疗原发性肝癌的主要手段<sup>[1]</sup>。如何减少健侧肝脏的缺血再灌注损伤,保护余肝功能,避免术后肝衰的发生,是肝癌手术成败的关键<sup>[2]</sup>。常规离断肝周韧带、完全阻断第一肝门(Pringle法)的顺行肝切除技术<sup>[3]</sup>因其不可避免的过度挤压肿瘤、影响健侧肝脏血运,正逐步为选择性肝门阻断<sup>[4]</sup>、逆行肝切除术<sup>[5]</sup>等新的肝切除技术所补充和代替。近年来我院联合应用选择性肝门阻断及逆行肝切除手术治疗巨大肝癌患者 21 例,现报道如下。

## 1 资料与方法

### 1.1 临床资料

所有 45 例病例资料均来自我院 2007 年 1 月—2012 年 10 月收治的巨大肝癌(直径  $\geq 10$  cm)手术患者。患者术前均符合 2001 年原发性肝癌临床诊断标准<sup>[6]</sup>,术后病理证实为原发性肝细胞癌。术前患者按照 Zelen 设计的临床分组方案<sup>[7]</sup>,分别进入完全阻断第一肝门顺行性肝切除术组(对照组)和选择性阻断第一肝门逆行肝切除术(观察组)。两组患者在相关临床病理资料方面均具有可比性( $P > 0.05$ )(表 1)。所有肝癌患者无围手术期病死,术后均常规予疏普罗宁、复方甘草酸苷联合护肝治疗。

### 1.2 手术方法

(1) 对照组:取右肋缘下反 L 形切口入腹,肿瘤较大者取加做左肋缘下切口,常规游离肝周韧带后,采用 Pringle 手法完全阻断第一肝门,距肿瘤边界 2 cm 切除肝脏肿瘤<sup>[8]</sup>。(2) 观察组:手术切口同对照组,不论做左半肝或右半肝切除,均常

规解剖第一肝门,预阻断病侧肝脏动脉、门静脉。若条件允许同时解剖第二、三肝门,建立肝后隧道,阻断病侧肝静脉,距肿瘤边界 2 cm 切除肝脏肿瘤,再行游离肝周韧带,移除肿瘤。肿瘤切除后,若病侧残肝较多松开第一、二肝门阻断丝线<sup>[9-10]</sup>。

表 1 两组患者临床病理资料比较(n)

Table 1 Comparison of the clinicopathological data between the two groups of patients (n)

项目	观察组 (n=21)	对照组 (n=24)	P
性别			
男	16	20	
女	5	4	0.713
中位年龄(岁)	50	51.5	0.856
乙肝			
有	20	21	
无	1	3	0.611
肝硬化			
有	19	20	
无	2	4	0.670
肝功能状态			
Child A	19	22	
Child B	2	2	1.000
肿瘤部位			
肝左叶	7	6	
肝右叶	14	18	0.743
中位肿瘤直径(cm)	12.5	13	0.789
肿瘤结节数(个)			
$\geq 2$	1	2	
1	20	22	1.000

### 1.3 健侧肝组织凋亡水平及相关指标检测

为了解患者肝硬化程度及健侧肝组织缺血再灌注损伤情况,在移除肝肿瘤后,取少许健侧肝组织病理检查,并行肝细胞内钙离子浓度(calcium ion concentration,  $[Ca^{2+}]_i$ )、丙二醛

(malondialdehyde, MDA)、超氧歧化酶含量(superoxide dismutase, SOD)及凋亡水平检测<sup>[11-13]</sup>。术后1周检测两组患者血清谷丙转氨酶(alanine transaminase, ALT)、总胆红素(total bilirubin, TBIL)及前白蛋白(prealbumin, PA)水平,评估患者肝功能状态。

健侧肝组织 $[Ca^{2+}]_i$ 、MDA、SOD浓度测定参照文献<sup>[14-15]</sup>方法,采用Fura-2/AM荧光定量检测试剂盒试剂盒(Sigma,美国)测定细胞 $[Ca^{2+}]_i$ ,采用MDA、SOD Elisa检测试剂盒(R&D Systems,美国)检测肝组织中MDA、SOD浓度。

按照TUNEL试剂盒(罗氏,美国)操作说明检测健侧肝组织肝细胞凋亡水平。每张切片选择5个具有代表性的高倍视野( $\times 400$ ),取阳性细胞数目平均百分率作为凋亡指数(apoptosis index, AI),即:AI=(5个高倍视野内阳性肝细胞数之和/500) $\times 100\%$ <sup>[16]</sup>。

#### 1.4 术后肝功能状态检测

全自动生化免疫分析仪(奥林巴斯,日本)常规检测两组手术患者术后1周ALT、TBIL及PA水平。

#### 1.5 统计学处理

采用SPSS 21.0统计软件,计量资料比较采用非参数秩和检验,计数资料采用四表格资料Fisher

确切概率法, $P < 0.05$ 为差异有统计学意义。

## 2 结果

### 2.1 观察组与对照组术后肝功能状态比较

检测结果显示,观察组患者术后1周ALT水平低于对照组,PA水平高于对照组,差异均有统计学意义(均 $P < 0.05$ )。观察组TBIL水平亦低于对照组,但差异无统计学意义( $P > 0.05$ )(表2)。

表2 两组手术患者术后1周血清TBIL、ALT及PA水平中位数比较

Table 2 Comparison of the median values of serum TBIL, ALT and PA between the two groups of patients on one week after surgery

组别	TBIL ( $\mu\text{mol/L}$ )	ALT (U/L)	PA (mg/L)
观察组	35.5	56	14.2
对照组	49.4	90	8.7
P	0.075	0.043	0.045

### 2.2 观察组与对照组健侧肝组织凋亡水平与相关指标比较

检测结果显示,观察组患者健侧肝组织AI、 $[Ca^{2+}]_i$ 、MDA明显低于传统手术组,SOD明显高于对照组患者,差异有统计学意义(均 $P < 0.05$ )(图1)(表3)。

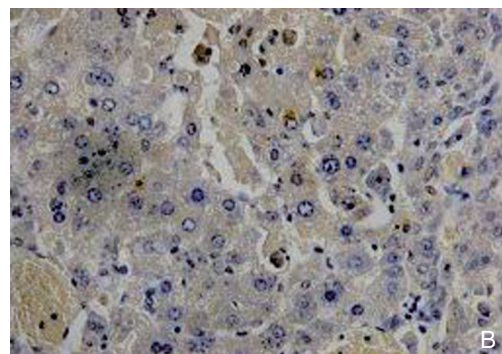
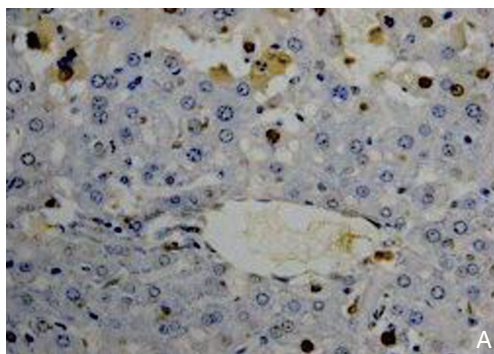


图1 TUNEL法检测患者健侧肝组织肝细胞凋亡 A: 观察组; B: 对照组

Figure 1 TUNEL assay for the apoptosis of the liver cells in the contralateral non-tumor tissues of the patients A: Observational group; B: Control group

表3 两组手术患者健侧肝组织肝细胞损伤相关指标中位数比较

Table 3 Comparison of the median values of the hepatocyte damage-related parameters in the contralateral non-tumor tissues between the two groups of patients

组别	AI (%)	$[Ca^{2+}]_i$ ( $\mu\text{mol/g}$ 蛋白)	MDA (nmol/g蛋白)	SOD ( $U/\mu\text{g}$ 蛋白)
观察组	15.1	1.792	15.23	255.49
对照组	32.3	3.231	26.84	153.22
P	0.025	0.014	0.023	0.034

## 3 讨论

如何避免术中健侧肝组织的缺血再灌注损伤是决定巨大肝癌术后患者肝功能恢复的关键。传统手术采用常规离断肝周韧带、完全阻断第一肝门的手术方式<sup>[17-19]</sup>,常致健侧肝组织缺血时间过长、术中大出血,不可避免的导致健侧肝组织的缺血再灌注损伤而使患者术后肝功能恢复缓慢,甚至出

现术后肝功能衰竭、围手术期病死等严重并发症，手术方式亟待改进。

选择性肝门阻断技术由于选择性阻断了病侧肝脏入肝血流，对健侧肝脏血运影响小，不但有效的减少了健侧肝组织的缺血再灌注损伤，还减少了门脉系统淤血的发生率。逆行肝切除技术由于其先离断了肝肿瘤与健侧肝组织的血运关系，大大降低了肝肿瘤周围组织游离过程中所导致肝肿瘤破裂大出血的机率，从而有效的减少术中因血压波动所致的健侧肝组织的缺血再灌注损伤<sup>[20-22]</sup>。因此近年来，上述技术迅速为国内外专家所接受<sup>[23-25]</sup>。

本研究应用选择性第一肝门阻断联合逆行肝切除治疗 21 例巨大肝癌患者，结果显示，相对于对照组，新技术手术方案患者术后 1 周 ALT 水平明显下降，PA 水平明显提高，差异有统计学意义，说明新技术手术方案对于改善患者术后肝功能状态具有显著作用。同时我们也观察到，新技术组患者 TBIL 水平较对照组有所下降，也支持了笔者前述结论，但差异无统计学意义，可能与研究病例数目相对较小有关。观察组术中健侧肝组织肝细胞 AI、 $[Ca^{2+}]_i$ 、MDA 明显降低，SOD 水平明显上升，差异具有统计学意义。说明新技术手术方案能有效降低健侧肝组织缺血再灌注损伤，减少肝细胞凋亡，从而更好的保护了健侧肝组织功能。

因此，选择性第一肝门阻断联合逆行肝切除技术有利于减少巨大肝癌患者健侧肝组织缺血再灌注损伤、保护余肝功能。该技术的推广将进一步提高广大肝癌患者尤其是巨大肝癌患者手术安全性。

#### 参考文献

- [1] 中华人民共和国卫生部. 原发性肝癌诊疗规范(2011年版)[J]. 临床肿瘤学杂志, 2011, 16(10):929-946.
- [2] 杨甲梅, 谢峰. 肝切除术中肝血流阻断方法的选择[J]. 中国普通外科杂志, 2009, 18(7):657-660.
- [3] Smyrniotis V, Kostopanagioutou G, Lolis E, et al. Effects of hepatovenous back flow on ischemic-reperfusion injuries in liver resections with the pringle maneuver[J]. J Am Coll Surg, 2003, 197(6):949-954.
- [4] Xue XJ, Zhou S, Li RR, et al. Vascular exclusion by preserving tumor-contralateral branch of hepatic artery in hepatectomy in treatment liver cancer with cirrhosis[J]. Hepatogastroenterology, 2012, 59(117):1366-1367.
- [5] Capussotti L, Ferrero A, Russolillo N, et al. Routine anterior approach during right hepatectomy: results of a prospective randomized controlled trial[J]. J Gastrointest Surg, 2012, 16(7):1324-1332.
- [6] 中国抗癌协会肝癌专业委员会. 原发性肝癌的临床诊断与分期标准[J]. 中华肝脏病杂志, 2001, 9(6):324.
- [7] 杨镇. 外科临床研究设计中随机化的实施和伦理学考量[J]. 中国实用外科杂志, 2010, 30(1):11-13.
- [8] 刘允怡, 赖俊雄, 刘晓欣. 肝血流阻断技术在肝切除中的应用[J]. 中国实用外科杂志, 2010, 30(8):625-626.
- [9] 张涛, 刘晶, 王克华, 等. 选择性半肝血流阻断在肝海绵状血管瘤切除中的应用[J]. 中国普通外科杂志, 2012, 21(7):854-858.
- [10] 章跃民, 杨杰, 尚现章, 等. 前入路半肝血流阻断法在巨块型肝癌规则性肝切除术中的应用[J]. 中国普通外科杂志, 2011, 20(7):781-783.
- [11] Chen L, Luo Z, Fu W, et al. Detection of urinary metabolomics before and after Pringle maneuver-induced liver ischemia and reperfusion injury in rats using gas chromatography-mass spectrometry[J]. Dis Markers, 2013, 35(5):345-351.
- [12] Datta G, Fuller BJ, Davidson BR, et al. Molecular mechanisms of liver ischemia reperfusion injury: insights from transgenic knockout models[J]. World J Gastroenterol, 2013, 19(11):1683-1698.
- [13] van Golen RF, Reiniers MJ, Olthof PB, et al. Sterile inflammation in hepatic ischemia/reperfusion injury: present concepts and potential therapeutics[J]. J Gastroenterol Hepatol, 2013, 28(3):394-400.
- [14] Jiang H, Meng F, Li W, et al. Splenectomy ameliorates acute multiple organ damage induced by liver warm ischemia reperfusion in rats[J]. Surgery, 2007, 141(1):32-40.
- [15] Demirbilek S, Karaman A, Gürünluloğlu K, et al. Polyethylphosphatidylcholine pretreatment protects rat liver from ischemia/reperfusion injury[J]. Hepatol Res, 2006, 34(2):84-91.
- [16] Vaquero J, B é langer M, James L, et al. Mild hypothermia attenuates liver injury and improves survival in mice with acetaminophen toxicity[J]. Gastroenterology, 2007, 132(1):372-383.
- [17] Jeon J, Watkins A, Wagener G, et al. Complex hepatectomy under total vascular exclusion of the liver: impact of ischemic preconditioning on clinical outcomes[J]. World J Surg, 2013, 37(4):838-846.
- [18] Shindoh J, Hasegawa K, Aoki T, et al. Significance of liver hanging maneuvers for invasive liver lesions in no-routine anterior approach policy[J]. J Gastrointest Surg, 2011, 15(6):988-995.
- [19] Grazi GL, Ercolani G, Pierangeli F, et al. Improved results of liver resection for hepatocellular carcinoma on cirrhosis give the procedure added value[J]. Ann Surg, 2001, 234(1):71-78.
- [20] Takahashi M, Wakabayashi G, Nitta H, et al. Pure laparoscopic righthepatectomy by anterior approach with hanging maneuver for large intrahepatic cholangiocarcinoma[J]. Surg Endosc, 2013, 27(12):4732-4733.

- [21] Yang JH, Gu J, Dong P, et al. Isolated complete caudate lobectomy for hepatic tumor of the anterior transhepatic approach: surgical approaches and perioperative outcomes[J]. World J Surg Oncol, 2013, 11:197.
- [22] Oldhafer KJ, Donati M, Lipp M, et al. Anterior approach liver resection with the liver hanging maneuver. Technique and indications[J]. Chirurg, 2012, 83(1):65-70.
- [23] Wu TJ, Wang F, Lin YS, et al. Right hepatectomy by the anterior method with liver hanging versus conventional approach for large hepatocellular carcinomas[J]. Br J Surg, 2010, 97(7):1070-1080.
- [24] 王海东, 郑进方, 吴奕强, 等. 逆行肝切除治疗肝癌 14 例报告 [J]. 中华肝胆外科杂志, 2004, 10(3):207-208.
- [25] 吴志全, 樊嘉, 周俭, 等. 逆行法肝切除术在肝癌手术中的应用 [J]. 中华消化外科杂志, 2007, 6(3):191-193.

( 本文编辑 姜晖 )

本文引用格式: 杨建青, 刘振, 潘光栋, 等. 选择性肝门阻断联合逆行肝切除治疗巨大肝癌对健侧肝组织的保护作用 [J]. 中国普通外科杂志, 2014, 23(1):13-17. doi: 10.7659/j.issn.1005-6947.2014.01.003

Cite this article as: YANG JQ, LIU Z, PAN GD, et al. Protective effect of anterior approach with selective inflow occlusion on contralateral non-tumor liver tissue in huge liver cancer resection[J]. Chin J Gen Surg, 2014, 23(1):13-17. doi: 10.7659/j.issn.1005-6947.2014.01.003

## 欢迎订阅 2014 年《中国普通外科杂志》

《中国普通外科杂志》是国内外公开发行的国家级期刊 (ISSN1005-6947/CN43-1213/R), 面向广大从事临床、教学、科研的普外及相关领域工作者, 以实用性为主, 及时报道普通外科领域的新进展、新观点、新技术、新成果、实用性临床研究及临床经验, 是国内普外学科的权威刊物之一。办刊宗旨是: 传递学术信息, 加强相互交流; 提高学术水平, 促进学科发展; 注重临床研究, 服务临床实践。

本刊由国家教育部主管, 中南大学主办, 中南大学湘雅医院承办。主编吕新生教授, 王志明教授, 顾问由中国科学院及工程院院士汤钊猷、吴孟超、吴咸中、汪忠镐、郑树森、黄洁夫、黄志强、黎介寿、赵玉沛、夏家辉、夏穗生等多位国内外著名普通外科专家担任, 编委会成员由国内外普通外科资深专家学者组成。开设栏目有述评、专题研究、基础研究、临床研究、简要论著、临床报道、文献综述、误诊误治与分析、手术经验与技巧、国内外学术动态, 病案报告。本刊已被多个国内外重要检索系统和大型数据库收录, 如: 美国化学文摘 (CA), 俄罗斯文摘 (AJ), 中国科学引文数据库 (CSCD), 中文核心期刊 (中文核心期刊要目总览 2008, 2011 年版), 中国科技论文与引文数据库 (中国科技论文统计源期刊), 中国核心学术期刊 (RCCSE), 中国学术期刊综合评价数据库, 中国期刊网全文数据库 (CNKI), 中文科技期刊数据库, 中文生物医学期刊文献数据库 (CMCC), 万方数据 - 数字化期刊群, 中国生物医学期刊光盘版等, 影响因子已居同类期刊前列, 并在科技期刊评优评奖活动中多次获奖。

本刊已全面采用远程投稿、审稿、采编系统, 出版周期短, 时效性强。欢迎订阅、赐稿。

《中国普通外科杂志》为月刊, 国际标准开本 (A4 幅面), 每期 120 页, 每月 15 日出版。内芯采用进口亚光铜版纸印刷, 图片彩色印刷, 封面美观大方。定价 25.0 元/册, 全年 300 元。国内邮发代号: 42-121; 国际代码: M-6436。编辑部可办理邮购。

本刊编辑部全体人员, 向长期以来关心、支持、订阅本刊的广大作者、读者致以诚挚的谢意!

编辑部地址: 湖南省长沙市湘雅路 87 号 (湘雅医院内) 邮政编码: 410008

电话 (传真): 0731-84327400 网址: <http://www.zpwz.net> Email: [pw4327400@126.com](mailto:pw4327400@126.com)

中国普通外科杂志编辑部