doi:10.7659/j.issn.1005-6947.2014.02.020
http://www.zpwz.net/CN/abstract/abstract3794.shtml

·文献综述·

经自然腔道手术的操作平台、入路和切口闭合的研究进展

邵新华 综述 吴东波，吴鸿根 审校

（广西壮族自治区人民医院 普通外科，广西 南宁 530021）

摘 要 经自然腔道内镜手术是一种新型的微创手术，其发展尚面临诸多技术问题。笔者就该手术的操作平台、手术入路和切口闭合等关键问题的研究进展进行综述。

[中国普通外科杂志，2014, 23(2):240-246]

关键词 NOTES；外科器械；综述文献

中图分类号： R612

Natural orifice transluminal endoscopic surgery: operating platform, approaches and wound closure

SHAO Xinhua, WU Dongbo, WU Honggen

(Department of General Surgery, the People's Hospital of Guangxi Zhuang Autonomous Region, Nanning 530021, China)

Corresponding author: *WUDongbo, Email: wudongbobo@126.com*

ABSTRACT Natural orifice transluminal endoscopic surgery (NOTES) as a new type of minimally invasive surgery has a number of technical problems standing in its way. In this paper, the authors address the research progress on the essential issues that include operating platform, approaches and wound closure.

[**Chinese Journal of General Surgery, 2014, 23(2):240-246**]

KEYWORDS NOTES; Surgical Instruments; Review

CLC number: R612

经自然腔道内镜手术（natural orifice transluminal endoscopic surgery，NOTES）是指利用软性内镜通过人体的自然腔道，如胃、结肠、气管、膀胱和阴道等，进入腹腔对病变部位作出诊断和治疗的一种微创手术，不影响美观无瘢痕是其最大的亮点。1994 年，Wilk[1] 在一项专利中首先提出 NOTES 的观念，但直到 2004 年才由美国约翰霍普金斯医院 Kalloo 等 [2] 在动物实验中将胃镜经胃壁切口置入腹腔进行腹腔探查和肝活检术，并首次提出具有里程碑意义的 NOTES 概念。2007 年，法国斯特拉斯堡大学 Marescaux 等 [3] 报道 1 例患者经阴道内镜胆囊切除术，证实了 NOTES 在临床上的可行性。NOTES 是刚出炉的新型技术，仍面临着诸多技术难题。现就其操作平台、手术入路和切口闭合的研究进展进行综述。

基金项目： 国家自然科学基金资助项目（81160187）。
收稿日期： 2013-02-27；**修订日期：** 2013-12-12。
作者简介： 邵新华，广西壮族自治区人民医院硕士研究生，主要从事普通外科腹腔镜技术基础与临床方面的研究。
通信作者： 吴东波，Email: wudongbobo@126.com

© 版权归中国普通外科杂志所有

1　内镜操作平台

理想的 NOTES 操作平台要求：至少 3 个操作通道、解析度足够、具备高流量 CO_2 注入通道和吸引通道、能获得正位图像，操作器械与光源之间易形成三角关系 [4]。目前研发的操作平台主要有 TransPort 平台、直驱内镜系统、R 型内镜系统、机器人系统和 ANUBIS 系统等。

1.1　TransPort 平台

TransPort 平台由美国 USGI Medical 公司开发（图 1）。该平台有 4 个操作孔道，能同时容纳 1 个内镜和 3 把操作器械，另有专门的注气、吸水通道，软性器械可通过该平台到达手术部位。其优点是 [5]：(1) 操作平台稳定，手术视野清晰；(2) 能精确、舒适地操作，交换器械方便；(3) 可以锁定镜子和器械的位置，形成稳定的三角关系。Horgan 等 [6] 应用 TransPort 对 4 例患者进行经阴道胆囊切除术，手术顺利，平均手术时间 86 min，无手术并发症，故认为 TransPort 平台是一个稳定的操作平台并能提供清晰的手术视野，保证了手术的顺利进行。

1.2　直驱内镜系统

直驱内镜系统（direct drive endoscopic system，DDES）是 Olympus 公司生产的新型双手控制的多功能操作平台（图 2），有 3 个操作孔道、1 个控制台、2 个工作臂和 1 个专用注气吸水通道。该系统模拟腹腔镜手术，直接在体外控制器上操控工作臂以控制末端器械实施手术。优点 [8]：(1) 稳定性强，视野清晰；(2) 3 个器械孔道不在同一平面，易于形成三角关系，手术器械可以随时交换，不需退缩；(3) 操作臂可向 5 个方向活动，操作灵活、方便。Fuch 等 [9] 在 3 头实验猪的胃上进行内镜下黏膜切除术；黏膜切除、全层缝合和打结等操作都能顺利完成，认为 DDES 是进行 NOTES 操作较为理想的平台之一。

图 1　TransPort 操作平台 [7]

Figure 1　TransPort operating platform[7]



图 2　直驱内镜系统 [10]　A：工作臂；B：末端操作器械

Figure 2　Direct drive endoscopic system[10]　A: Working arm; B:Terminal operating device

1.3　R 型内镜系统

R 型内镜由 Olympus 公司生产（图 3），其末端口径较大，带有内镜头，含有 2 个器械通道，且 2 个通道在相互垂直的平面上，利于视野的暴露，器械之间操作时互不干扰。优点是 [11]：(1) 内镜头端有两个可弯曲部分。内镜到达操作部位后，第 2 个弯曲可以锁定，使内镜定位于合适部位，术者可以操控第 1 个弯曲进行手术操作，利于形成稳定的三角关系；第 1 个弯曲活动性强，可自由操控。(2) 2 个操作孔道在相互垂直的操作平面上，方便牵引和提拉。Astudillo 等 [12] 利用 R 型内镜系统对 10 例动物猪行 NOTES 胆囊切除手术，手术顺利，术后未发现有周围组织损伤等并发症。

© 版权归中国普通外科杂志所有

图 3 R 型内镜 [12]
Figure 3 Rtype endoscope[12]

器械：抓手和一个单级电极钩）和传统腹腔镜组成。操作程序主要是由机器人从属控制器来完成，末端效应器附在腹腔镜末端，通过电线连接到主控制器上，通过感应作用操作效应器。该系统的优点 [13]：(1) 2 个工作臂进入腹腔后，在体外通过操控主控制器来控制末端的工作臂，以实现整个手术流程。(2) 视野清晰，在体外操作空间大，舒适、方便。(3) 工作臂末端带有内镜头，能够形成清晰的手术视野；腹腔内器械较少，活动空间大，易形成稳固的操作三角关系。已有研究报道在动物实验中利用机器人系统成功进行了胃腹腔探查术和肝活检术 [14]。Wang 等 [15] 用机器人系统对 5 头动物猪行胃黏膜下切除术。手术顺利，平均用时 21.8 min，术后无并发症。认为应用机器人系统进行 NOTES 手术是可行的。

1.4 机器人系统

新加坡南洋工业大学开发的机器人系统（图 4）由一个主操控器、从属控制器（有两个末端功能

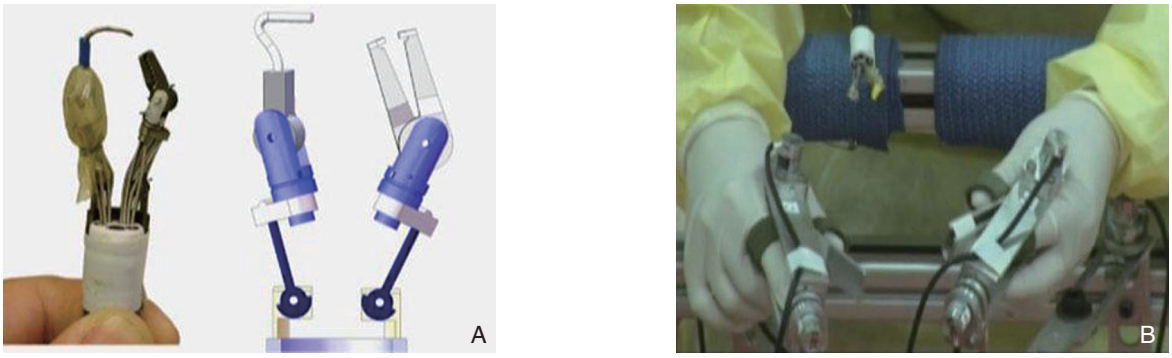

图 4 机器人系统 [15] A：末端功能器；B：操控器
Figure 4 Robotic system[15] A:Terminal functional device;B: Manipulators

1.5 ANUBIS 系统

ANUBIS 系统由 KarlStorz 公司生产（图 5），该系统有一个特殊的尖端（由 2 个弹性金属瓣膜组成）和两个可转向的器械通道，并具有内镜头和注气吸水通道。优点 [16]：(1) 特殊尖端两瓣膜打开后，可将切口撑开，形成足够的手术空间；(2) 退缩后，可清洁手术视野；(3) 操作器械可自由转动，利于解剖和缝合。Dallemagne[17] 在动物猪和尸体模型上用该装置行胆囊切除术和胃壁切口缝合，手术顺利，术后未发现有周围组织损害、切口感染和瘘等并发症。

图 5 ANUBIS 系统 [17]
Figure 5 ANUBISsystem[17]

1.6 NOTES 缺点

近几年来经自然腔道手术在技术上有了很大的突破，相关的器械设备也有较快的发展。尽管上述操作平台可以弥补 NOTES 的一些不足，但现有

© 版权归中国普通外科杂志所有

的 NOTES 技术尚有很多缺点需要克服。如：⑴ 操作器械在狭窄的平面内操作，对较大的器官缺乏有效的牵拉力以致暴露视野不清晰；⑵ 手术切口小，难以移出较大的器官；⑶ 软性操作器械缺乏支撑作用，难以到达目标位置；⑷ 光源与操作器械距离近，暴露的手术视野较局限，操作器械容易形成伪影，以致视野不清；⑸ NOTES 操作难度大，手术耗时长，气腹对患者特别是心肺功能不全患者影响更大，同时也给麻醉带来困难；⑹ 电刀产生烟雾、气腹等因素使内镜易模糊，不方便擦拭，需将整个操作平台撤出后清理，增大手术难度。

2　手术入路

视手术部位不同，NOTES 选择入路口也不同。可选择单一入路口也可选择多个入路口联合手术，目前选择较多的是经胃、直肠、阴道、膀胱和食管等入路。

2.1　经阴道入路

经阴道作为 NOTES 的入路口具有以下优点：⑴ 关闭切口容易，发生术口瘘等并发症少 [18]；⑵ 行上腹部手术时，能够形成正位图像 [19]；⑶可在直视下进行穿刺，对周围组织损伤小 [20]。缺点：⑴ 经阴道途径只适合于女性，限制了发展；⑵ 另一主要问题是缺乏有效的器官牵引器 [21]。Su 等 [22] 对 16 例患者实施经阴道行子宫切除术，手术顺利，无 1 例中转普通腹腔镜手术。TortajadaCollado[23] 和 Jeong 等 [24] 采用经阴道与经其他自然腔道联合手术，手术顺利。与单一通路手术相比其手术时间较短，术后无相关并发症。认为联合多通路方式手术操作方便，可更好地解决经阴道手术器官牵引困难等问题。

2.2　经胃入路

对下腹部手术经胃 NOTES 是最佳的途径 [25]。有报道动物实验进行经胃切除脾 [26] 和人体经胃阑尾切除术 [27] 取得成功。优点：胃容积较大、活动度大、行下腹部手术时视野清晰。缺点：上腹部手术经胃入口限制了手术的操作方向和常用器械的利用，另外还存在切口关闭和腹腔感染等问题 [28]。但若通过术前预防性使用抗生素、充分的胃肠道准备、穿刺前仔细的胃壁清洗消毒以及使用严格灭菌的手术套管装置，有望降低腹腔感染的发生率 [29]。

2.3　经肛门 – 直肠入路

经肛门 – 直肠入路与经阴道入路相似，可形成清晰正位图像，不受性别限制，进入腹腔距离短，手术适应证广。Bazz 等 [30] 对 4 例患者行经肛门 – 直肠肾切除术，手术顺利，无术后并发症，认为此入路是可行的。但经肛门途径容易造成感染，切口难愈合，易形成瘘管，可导致腹腔脓肿甚至败血症，危及生命。目前主要通过使用抗生素和充分做好术前准备加以预防。

其他入路尚处于动物实验阶段，如经食管入纵膈 [31]、经气管甲状腺切除 [32]、经膀胱入路 [33] 等手术。但发展到临床阶段还需克服许多技术上的障碍。

3　切口闭合

如何可靠地关闭切口，预防切口出血、瘘和腹腔感染等是 NOTES 面临的主要问题。Martnek 等 [34] 进行动物实验对照研究了 NOTES 与经皮腹腔镜手术的并发症，发现前者引起的全身炎症反应更严重，表明感染在 NOTES 中存在高风险。目前的切口关闭方式主要有内镜下缝合、内镜止血夹夹闭和特殊设计的闭合装置等。

3.1　T-tag 缝合装置

Fritscher-Ravens 等 [35] 设计的 T-tag 缝合装置包括一个软式针状套管，2 个头端系有丝线的 tag（金属短杆）（图 6）。先在切口两侧放 2~3 对 T-tag，然后分别收紧每对 T-tag 使切口两侧组织聚合在一起从而达到关闭切口的目的。Austin 等 [36] 在 3 头活体动物猪模型上利用 T-tag 关闭 NOTES 胃切口，结果所有切口均关闭良好，未出现出血或腹膜炎等并发症。

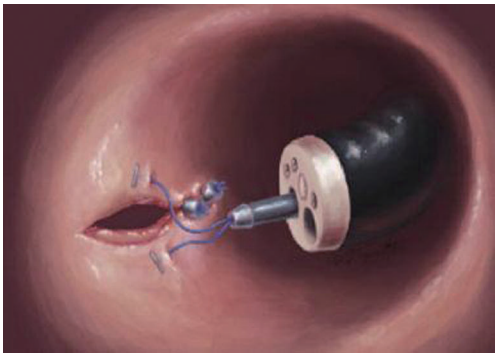

图 6　T-tag 缝合装置 [37]
Figure 6　T-tag closure devices[37]

© 版权归中国普通外科杂志所有

3.2 OTSC夹

德国Ovesco公司开发的OTSC（over the scope clip）夹是一种安装在内镜头端的金属钛夹。安装后钛夹处于弯曲状态，可以通过穿过内镜活检孔道的丝线控制其释放（图7）。释放后钛夹在钛金属记忆功能和弹性的作用下恢复到夹闭状态，可以将黏膜层和肌层牢固夹闭[38]。临床报道应用OTSC夹成功关闭经胃胆囊切除术[39]和肠道手术后切口瘘[40]。

图7 OTSC夹装置[41] A：OTSC套；B：OTSC夹
Figure 7 OTSCclipdevices[41] A:OTSCconnector; B:OTSCclip

3.3 g-Prox

美国USGI公司开发的g-Prox装置（图8）包括组织抓钳和可弯曲的套管，外部直径为0.4 cm，需使用transport大通道（0.45 cm）进行操作。抓钳长2.5 cm，其前端带有锯齿，可牢固抓住组织进行牵拉或缝合。弯曲的套管用作输送空心针和可膨胀锚。空心针穿过组织钳提起的组织，分别在组织两侧释放通过丝线连接的锚，收紧锚后牢固夹闭组织完成缝合操作。其中的缝合装置击发后可以反复安装，不需撤出或重新定位。该装置操作时抓持部分呈45°以利于和其他操作器械容易形成三角关系，便于手术视野的暴露[42]。Swanstrom等[43]在5例实验动物上行经胃胆囊切除术后用g-Prox关闭胃切口，术后未发现有切口感染和瘘，证实了g-Prox封闭切口的可行性。



图8 g-Prox装置[43]
Figure 8 g-Proxdevices[43]

3.4 Tack装置

Bhat等[44]报道的Tack是由Cook公司研发的切口关闭装置（图9），由3个弯曲的C型臂组成，可收缩进超声内镜硬式穿刺针并通过内镜活检孔道进行释放。单纯Tack法为穿刺针依次穿过切口一侧的黏膜、浆膜和另一侧的浆膜、黏膜，释放后收缩的Tack将切口紧密夹闭在一起完成闭合操作。复合Tack法是：分别在切口两侧布置Tack，然后用尼龙圈将Tack套在一起，收紧尼龙圈后完成闭合操作。Bhat等[44]在6只动物实验中用Tack夹闭胃切口，经过2周术后观察未见切口感染和瘘的发生，证实了它的可行性。



图9 Tack装置[44]
Figure 9 Tackdevices[44]

上述装置目前还处在研发阶段，大部分仅在动物实验中得到证实，并且价格昂贵。有些关闭器

©版权归中国普通外科杂志所有

械体积大，不仅增大了手术操作难度，也存在将其送入腹腔时刺伤周围组织的可能。另外，这些装置作为异物长时间在腹腔内难以吸收，机体可能发生排斥反应，导致局部感染或脓肿等并发症的发生。为了让患者得到更加经济、安全和有效的治疗，尚需对关闭切口器械作进一步改进。

4　NOTES 技术的未来发展

微创技术的发展首先要解决其存在的问题。目前的 NOTES 操作平台内镜在术野中占据了大部分位置，且光线呈直线，不能很好地暴露术野。B 超无辐射，可以贯穿于整个手术过程中。随着 B 超技术的快速发展，连续性三维 B 超图像成为可能，可替代内镜光源。这样既可很好地暴露术野，又减少进入单孔内的器械数量，有利于形成良好的操作空间。另外，硬性器械在 NOTES 中难以形成三角关系，容易发生器械之间的碰撞，造成操作困难；而软性器械由于失去了支撑作用，不能很好地控制操作方向及缺乏适当的牵拉力。如果能将硬性和软性器械相结合，通过硬性器械将软性器械送到术野后，在术口外面通过感应效应对软性器械进行操作，操作三角难题即可迎刃而解。B 超连续性三维显像技术和感应手术器械可能成为今后 NOTES 研究的热点；NOTES 技术必将向前迈步。

参考文献

[1] Wilk PJ. Method for use in intra-abdominal surgery[J]. US Patent, 1994, 5:297–536.

[2] Kalloo AN, Singh VK, Jagannath SB, et al. Flexible transgastricperitoneoscopy: a novelpproach to diagnostic and therapeutic interventions in the peritoneal cavity[J]. GastrointestEndosc, 2004, 60(1):114–117.

[3] Marescaux J, Dallemagne B, Perretta S, et al. Surgery without scars: report of transluminal cholecystectomy in a human being[J]. Arch Surg, 2007, 142(9):823–826.

[4] Zorron R, Goncalves L, Leal D, et al. Transvaginal hybrid natural orifice transluminal endoscopic surgery retroperitoneoscopy--the first human case report[J]. J Endourol, 2010, 24(2):233–237.

[5] Swanström L, Swain P, Denk P. Development and validation of a new generation of flexible endoscope for NOTES[J]. SurgInnov, 2009, 16(2):104–110.

[6] Horgan S, Thompson K, Talamini M, et al. Clinical experience with a multifunctional, flexible surgery system for endolumenal, single-port, and NOTES procedures[J]. SurgEndosc, 2011, 25(2):586–592.

[7] Shaikh SN, Thompson CC. Natural orifice translumenal surgery: flexible platform review[J].World J GastrointestSurg, 2010, 2(6):210–216.

[8] Spaun GO, Zheng B, Swanström LL. A multitasking platform for natural orifice translumenal endoscopic surgery (NOTES): a benchtop comparison of a new device for flexible endoscopic surgery and a standard dual-channel endoscope[J]. SurgEndosc, 2009, 23(12):2720–2727.

[9] Fuchs KH, Breithaupt W. Transgastric small bowel resection with the new multitasking platform EndoSAMURAI™ for natural orifice transluminal endoscopic surgery[J]. SurgEndosc, 2012, 26(8):2281–2287.

[10] TeohAY, Chiu PW, Ng EK. Current developments in natural orifices transluminal endoscopic surgery: an evidence-based review[J]. World J Gastroenterol, 2010, 16(38):4792–4799.

[11] Bardaro SJ, Swanström L. Development of advanced endoscopes for Natural Orifice Transluminal Endoscopic Surgery (NOTES)[J]. Minim Invasive Ther Allied Technol, 2006, 15(6):378–383.

[12] Astudillo JA, Sporn E, Bachman S, et al. Transgastric cholecystectomy using a prototype endoscope with 2 deflecting working channels (with video)[J]. GastrointestEndosc, 2009, 69(2):297–302.

[13] Sun Z, Ang RY, Lim EW, et al. Enhancement of a master-slave robotic system for natural orifice transluminal endoscopic surgery[J]. Ann Acade Med Singapore, 2011, 40(5):223–230.

[14] Phee SJ, Ho KY, Lomanto D, et al. Natural orifice transgastric endoscopic wedge hepatic resection in an experimental model using an intuitively controlled master and slave transluminal endoscopic robot (MASTER)[J]. SurgEndosc, 2010, 24(9):2293–2298.

[15] Wang Z, Phee SJ, Lomanto D, et al. Endoscopic submucosal dissection of gastric lesions by using a master and slave transluminal endoscopic robot: an animal survival study[J]. Endoscopy, 2012, 44(7):690–694.

[16] Bardou B, Nageotte F, Zanne P, et al. Design of a robotized flexible endoscope for natural orifice transluminal endoscopic surgery[J]. ConfProc IEEE Eng Med BiolSoc, 2009, 2009:5577–5582. doi: 10.1109.

[17] Dallemagne B. "An endoscopic platform: the ANUBISCOPE", 2009 Nov, 9(11), http://www.eats.fr/doi-lt03endallemagne003.htm

[18] 程周扬，石欣．经自然腔道内镜手术的研究进展 [J]. 现代医学，2012, 40(5):625–630.

[19] 郑民华，乐飞．NOTES 的临床应用、发展现状与展望 [J]. 腹腔镜外科杂志，2012, 17(1):1–3.

[20] 王东文．经自然腔道内镜手术研究进展及其在泌尿外科领域的应用 [J]. 中华腔镜泌尿外科杂志：电子版，2008, 2(4): 1–4.

[21] 王宇翔．NOTES—普外科手术的新方向 [J]. 同济大学学报：医学版，2011, 32(1):101–104.

© 版权归中国普通外科杂志所有

[22] Su H, Yen CF, Wu KY, et al. Hysterectomy via transvaginal natural orifice transluminal endoscopic surgery (NOTES): feasibility of an innovative approach[J]. Taiwan J ObstetGynecol, 2012, 51(2):217–221.

[23] TortajadaCollado C, Noguera Aguilar JF. Endoscopic transvaginalcholecystectomy[J]. Rev Enferm, 2011, 34(10):46–52.

[24] Jeong SH, Lee YJ, Yoo MW, et al. Comparison of hybrid natural orifice transluminal endoscopic surgery and single-port laparoscopic surgery for sentinel node basin dissection in a porcine model[J]. J LaparoendoscoAdvSurg Tech A, 2012, 22(2):132–138.

[25] 瞿顺 , 陆爱国 . 经自然腔道内镜手术在腹部外科手术中的发展与展望 [J]. 外科理论与实践 , 2011, 16(3):314–315.

[26] Kantsevoy SV, Hu B, Jagannath SB, et al. Transgastric endoscopic splenectomy: is it possible? [J]. SurgEndosc, 2006, 20(3):522–525.

[27] 陈静 , 肖家全 . 经自然腔道内镜手术在泌尿外科的研究进展 [J]. 国际泌尿系统杂志 , 2009, 29(4):555–558.

[28] 郑永志 , 王东 , 李兆申 . 经自然腔道内镜手术 (NOTES) 的感染预防 [J]. 中华消化内镜杂志 , 2010, 27(6):332–334.

[29] 黄任翔 , 项平 . 经自然腔道内镜手术的研究进展 [J]. 国际外科学杂志 , 2012, 39(1):26–30.

[30] Bazzi WM, Stroup SP, Cohen SA, et al. Feasibility of transrectal hybrid natural orifice transluminal endoscopic surgery (NOTES) nephrectomy in the cadaveric model[J]. Urology, 2012, 80(3): 590–595.

[31] Fritscher-Ravens A, Patel K, Ghanbari A, et al. Natural orifice transluminal endoscopic surgery (NOTES) in the mediastinum: long-term survival animal experiments in transesophageal access, including minor surgical procedures[J]. Endoscopy, 2007, 39(10):870–875.

[32] 牛军 , 刘恩宇 , 牛卫博 , 等 . NOTES 新术式 : 经气管内镜甲状腺切除术动物实验研究 [J]. 中国现代普通外科进展 , 2009, 12(10):829–832.

[33] McGee SM, Routh JC, Pereira CW, et al. Minimal contamination of the human peritoneum after transvesicalincision[J]. J Endourol , 2009, 23(4):659–663.

[34] Martinek J, Ryska O, Filípková T, et al. Natural orifice transluminal endoscopic surgery vs laparoscopic ovariectomy: complications and inflammatory response[J]. World J Gastroenterol, 2012, 18(27): 3558–3564.

[35] Fritscher-Ravens A, Mosse CA, Mukherjee D, et al. Transluminalendosurgery: single lumen access anastomotic device for flexible endoscopy[J]. GastrointestEendosc, 2003, 58(4):585–591.

[36] Austin RC, Mosse CA, Swain P. A novel use of T-tag sutures for the safe creation and closure of the NOTES gastrotomy using a hybrid technique[J]. SurgEndosc, 2009, 23(12):2827–2830.

[37] Sporn E, Bachman SL, Miedema BW, et al. Endoscopic colotomy closure for natural orifice transluminal endoscopic surgery using a T-fastener prototype in comparison to conventional laparoscopic suture closure[J]. GastrointestEndosc, 2008, 68(4):724–730.

[38] Kirschniak A, Kratt T, Stüker D, et al. A new endoscopic over-the-scope clip system for treatment of lesions and bleeding in the GI tract: first clinical experiences[J]. GastrointestEndosc, 2007, 66(1):162–167.

[39] Aly A, Lim HK. The use of over the scope clip (OTSC) device for sleeve gastrectomyleak[J]. J GastrointestSurg, 2013, 17(3): 606–608.

[40] Arezzo A, Verra M, Reddavid R, et al. Efficacy of the over-the-scope clip (OTSC) for treatment of colorectal postsurgical leaks and fistulas[J]. SurgEndosc, 2012, 26(11):3330–3333.

[41] Kratt T, Küper M, Traub F, et al. Feasibility study for secure closure of natural orifice transluminal endoscopic surgery gastrotomies by using over-the-scope clips[J]. GastrointestEndosc, 2008, 68(5):993–996.

[42] 朱江帆 . NOTES 与 TUES 设备和器械发展现状 [J]. 中国微创外科杂志 , 2010, 10(1):28–32.

[43] Swanstrom LL, Whiteford M, Khajanchee Y. Developing essential tools to enable transgastricsurgery[J]. SurgEndosc, 2008, 22(3):600–604.

[44] Bhat YM, Hegde S, Knaus M, et al. Transluminalendosurgery: novel use of endoscopic tacks for the closure of access sites in natural orifice transluminal endoscopic surgery (with videos)[J]. GastrointestEndosc, 2009, 69(6):1161–1166.

（本文编辑　姜晖）

本文引用格式：邵新华 , 吴东波 , 吴鸿根 . 经自然腔道手术的操作平台、入路和切口闭合的研究进展 [J]. 中国普通外科杂志 , 2014, 23(2):240–246. doi: 10.7659/j.issn.1005-6947.2014.02.020

Cite this article as: SHAO XH, WU DB, WU HG. Natural orifice transluminal endoscopic surgery: operating platform, approaches and wound closure[J]. Chin J Gen Surg, 2014, 23(2):240-246. doi: 10.7659/j.issn.1005-6947.2014.02.020

©版权归中国普通外科杂志所有