

36(9):515-518.

- [2] 雷正明,付文广,郑振江,等.巨大肝癌外科治疗探讨[J].中国普通外科杂志,2012,21(1):5-8.
- [3] 陈中,倪家连,刘鲁岳,等.极限量肝切除治疗巨大肝癌的安全性分析[J].中国普通外科杂志,2011,20(1):20-22.
- [4] 陈孝平.肝切除治疗肝癌的体会[J].肝胆外科杂志,1994,2(4):193-195.
- [5] 黄涛,周进学,杨楠木.选择性半肝血流阻断在大肝癌切除术中

的应用[J].中国普通外科杂志,2010,19(7):787-789.

(本文编辑 姜晖)

本文引用格式: 牟洪超,周辉,姜小清.巨大肝癌逆行切除术:附21例报告[J].中国普通外科杂志,2014,23(2):265-267. doi: 10.7659/j.issn.1005-6947.2014.02.027

Cite this article as: MU HC, ZHOU H, JIANG XQ. Retrograde excision of giant hepatic cancer: a report of 21 cases[J]. Chin J Gen Surg, 2014, 23(2):265-267. doi: 10.7659/j.issn.1005-6947.2014.02.027



doi:10.7659/j.issn.1005-6947.2014.02.028
http://www.zpwz.net/CN/abstract/abstract3802.shtml

· 病案报告 ·

肝内胆管黏液腺癌 1 例

许鹏, 钱建军, 柏斗胜, 姚捷, 李振南, 王小东, 赵龙

(江苏省苏北人民医院 / 扬州大学临床医学院 肝胆胰外科, 江苏 扬州 225001)

关键词: 胆管肿瘤; 黏液腺癌; 胆管, 肝内; 病例报告

中图分类号: R735.8

患者 女性, 48岁。因反复右上腹痛半年, 加重伴黄疸3 d入院, 于2013年10月18日就诊, 低热37.3℃, 既往25年前因胆囊结石行胆囊切除术。上腹部增强CT提示: 左肝内胆管多发结石并扩张; 胆总管炎性改变, 右肾多发囊肿(图1)。术前检查: WBC $3.0 \times 10^9/L$, 中性粒细胞0.69; DBIL 77.1 $\mu\text{mol/L}$, TBIL 105.4 $\mu\text{mol/L}$, IBIL 28.3 $\mu\text{mol/L}$; AST 53 U/L, ALT 52 U/L, ALP 260 U/L, GGT 173 U/L; TBA 37.5 $\mu\text{mol/L}$; 肿瘤标志物提示: CA50 147.00 U/mL; CA199 > 1 000.0; CEA 24.03 ng/mL。诊断: 梗阻性黄疸; 肝胆管结石; 胆囊切除术后状态; 右肾囊肿。在全麻下行剖腹探查术, 术中发现: 肝脏与膈肌、网膜粘连, 肝左叶萎缩, 质硬, 灰白色, 肝VIII段可触及质硬肿物, 游离腹腔粘连, 在游离膈肌粘连, 可见胶冻黏液样组织, 取

膈肌粘连组织送病理。冷冻石蜡常规报告: (膈肌)转移或浸润性腺癌, 行扩大左外叶切除+肝VIII段切除术。术后病理提示: 肝脏组织内见纤维增生, 黏液湖形成, 内漂浮异型腺上皮, 灶区见异型腺体, 浸润性生长(图2)。免疫组化(I20132103): CK7(+), CK20(+), Villin(+), CDX-2(-)。灶区示腺癌I~II级, 伴胆管扩张及肝内胆管结石, 结合免疫组化, 考虑原发于胆管。切缘未见癌组织。术后患者恢复可, 出院。

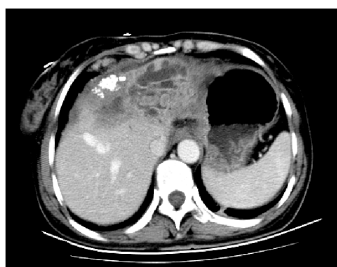

图1 上腹部增强CT影像

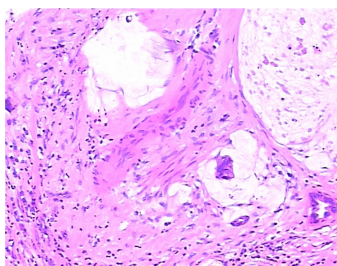


图2 黏液腺癌术后病理切片(HE x 100)

讨论 肝内胆管黏液性腺癌临床罕见, 其临床表现于其他肝内胆管肿瘤无明显差异, 多以右上腹痛和黄疸就诊, 患者右上腹部疼痛和黄疸可能肿瘤分泌黏液或肝内胆管结石本身有关, 可能是胆管炎表现。术前检查无特异性, 行CT和超声检查: 提示肝内胆管扩张或肝内结石, 有些患者术前检查不能发现明显占位, 诊断有困难, 病理才能明确诊断。结合该患者资料, 如术前肿瘤标志物异常升高, 肝内胆管扩张, 术中发现胶冻样物质聚集, 应高度怀疑恶性肿瘤疾病。该疾病如能手术切除, 首选手术治疗。肝内黏液性腺癌预后与胆道肿瘤预后类似, 预后差。本例可能因肝内胆管结石长期慢性刺激引起肝内胆管发生癌变可能。手术治疗胆管黏液腺癌可延长患者生命^[1]。

参考文献

- [1] 李清龙, 黄生福, 范文涛, 等. 胆管黏液性肿瘤诊治体会: 附5例报告[J]. 中国普通外科杂志, 2004, 13(8):639-640.

(本文编辑 姜晖)

收稿日期: 2013-11-20;

修订日期: 2014-02-10。

作者简介: 许鹏, 江苏省苏北人民医院 / 扬州大学临床医学院住院医师, 主要从事肝胆胰疾病基础与临床方面的研究。

通信作者: 钱建军, Email: lanect@126.com