



doi:10.7659/j.issn.1005-6947.2014.08.005
http://www.zpwz.net/CN/abstract/abstract3980.shtml

·胆道外科专题研究·

介入超声联合纤维胆道镜治疗肝胆管结石合并急性梗阻性胆管炎

张辉, 陈琪, 马啸, 王涛, 张炳印, 汤礼军

(四川省成都军区总医院 普通外科微创中心, 四川 成都 610083)

摘要

目的: 探讨改良超声引导经皮经肝胆管穿刺置管联合纤维胆道镜治疗肝胆管结石合并急性梗阻性胆管炎患的效果。

方法: 回顾性分析 2013 年 6 月—2014 年 6 月接受改良超声引导经皮经肝胆管穿刺置管联合纤维胆道镜治疗肝胆管结石合并急性梗阻性胆管炎的 10 例患者的临床资料。

结果: 10 例患者均穿刺置管成功, 置管后 2~3 h 疼痛症状缓解, 24~48 h 体温恢复正常, 疼痛、寒战症状消失。带管时间为 40 d 至 2 个月, 平均时间为 50 d。置管 6~8 周后, 10 例患者成功行经窦道胆道镜取石及狭窄胆管扩张, 结石取净率 100%。1 例患者在穿刺置管 10 min 后, 引流管持续引流出暗红色血性胆汁, 向腔内注入立止血夹闭引流管后出血停止。10 例患者均未出现漏胆、损伤周围脏器严重并发症。

结论: 改良超声引导经皮经肝胆管穿刺置管联合纤维胆道镜是治疗肝胆管结石合并急性梗阻性胆管炎可靠、有效的方法, 值得推广应用。 [中国普通外科杂志, 2014, 23(8):1038-1042]

关键词

胆结石 / 外科学; 超声检查, 介入性; 胆道镜; 碎石术
中图分类号: R657.4

Ultrasound-guided intervention and cholangioscopic lithotomy for hepatolithiasis with acute obstructive cholangitis

ZHANG Hui, CHEN Qi, MA Xiao, WANG Tao, ZHANG Bingyin, TANG Lijun

(Center of Minimally Invasive General Surgery, General Hospital of Chengdu Military Region, Chengdu 610083, China)

Corresponding author: TANG Lijun, Email: whjtj@163.com

ABSTRACT

Objective: To evaluate the clinical efficacy of modified ultrasound-guided percutaneous transhepatic catheterization plus cholangioscopic lithotomy in treatment of hepatolithiasis complicated with acute obstructive cholangitis.

Methods: The clinical data of 10 patients with hepatolithiasis and acute obstructive cholangitis undergoing ultrasound-directed percutaneous transhepatic catheterization and cholangioscopic lithotomy from June 2013 to June 2013 were retrospectively analyzed.

Results: In the 10 patients, ultrasound-guided puncture and catheterization was successfully performed; the pain was relieved 2-3 h after tube placement, while temperature returned to normal level and symptoms of pain

收稿日期: 2014-04-24; 修订日期: 2014-07-08。

作者简介: 张辉, 四川省成都军区总医院住院医师, 主要从事超声诊断方面的研究。

通信作者: 汤礼军, Email: whjtj@163.com

and chills disappeared 24-48 h after tube placement. Tube retention time ranged from 40 d to 2 months with an average of 50 d. The 10 patients successfully underwent cholangioscopic stone removal and dilation of bile duct stricture via sinus tract after 6- to 8-week tube placement, and the stone-free rate was 100%. Dark red-colored bloody bile was continuously drained from the drainage tube in one patient 10 min after the puncture and catheterization, which was controlled by intraluminal injection of reptilase and catheter occlusion. No serious complications such as bile leakage or surrounding organ injury occurred in any of the 10 patients.

Conclusion: Modified ultrasound-guided percutaneous transhepatic catheterization plus cholangioscopic lithotomy is reliable and effective method for hepatolithiasis with acute obstructive cholangitis, and is recommended to be used. [Chinese Journal of General Surgery, 2014, 23(8):1038-1042]

KEYWORDS

Cholelithiasis/surg; Ultrasonography, Interventional; Choledochoscopes; Lithotripsy

CLC number: R657.4

肝胆管结石在我国乃至东亚是高发胆道疾病, 治疗方式方法很多, 根据患者一般情况、发病机理、结石分布范围和胆管狭窄程度选择合适的治疗方式, 主要分为手术和微创治疗两种方法。当肝胆管结石并发急性梗阻性胆管炎 (AOSC) 时, 患者内环境严重紊乱的情况下行急诊手术往往很被动, 最终结果为手术成功, 但患者死于其伴发疾病或者基础疾病的急剧恶化, 田伏洲等^[1]报道 AOSC 患者急诊手术病死率高达 50%。鉴于此, 微创的治疗方法在患者一般情况不耐受手术时更为可取。快速、安全的胆道减压及建立取石通道是初期治疗 AOSC 的关键, 而后期的胆道镜取石是治疗肝胆管结石的核心。我科采取改良经皮经肝胆道穿刺置管联合胆道镜取石 (PTCS) 治疗肝胆管结石, 疗效较好, 现报告如下。

1 资料与方法

1.1 一般资料

本组选取 2013 年 6 月—2014 年 6 月在我科实施超声引导下经皮经肝胆道穿刺置管联合纤维胆道镜取石治疗的 10 例肝胆管结石患者, 其中男 6 例, 女 4 例; 年龄为 45~71 岁, 平均 62 岁。本组患者均有典型的急性胆管炎症状及体征, 表现为急性胆管炎的 Charcot 三联症 (腹痛、黄疸、高热), 2 例患者出现 Reynolds 五连征 (Charcot 三联症基础上出现休克、神经精神改变)。实验室检查: 白细胞 $>12 \times 10^9/L$, 体温高于 39°C 或低于 35.9°C 。本组患者且均为有严重合并症的高危患者群, 本组 10 例患者合并症分布: 高血压 III 级以上 1 例, 慢性肾功能衰竭 1 例, 心功能 III 级以上 1 例, 慢性

阻塞性肺病 3 例, 肝功能 Child-Pugh C 级者 2 例, 合并 2 种以上疾病者 2 例。

1.2 治疗方法

1.2.1 器械准备 Philips iu22 超声诊断仪, C5-1 探头, 台湾邦托猪尾型穿刺导管针 (16 F), 日本 Pentax 纤维胆道镜, 取石网篮, 碎石网篮, 球囊扩张器, 液电碎石机。

1.2.2 术前准备 对患者术前进行心理辅导以求配合, 查血常规、凝血功能, 尽量禁食水。

1.2.3 手术方法 (1) 改良引流取石通道的建立: 患者取平卧位或左侧卧位, 穿刺点根据肝内扩张胆管的具体位置分别可择为剑突下偏左, 右侧肋间隙和右侧肋缘下, 靶点为肝内梗阻部位远端扩张胆管 (要求直径 $\geq 1.0\text{ cm}$, 显示长度 $\geq 5.0\text{ cm}$) (图 1A)。超声确定梗阻部位、最佳靶胆管、进针路线和进针角度后, 逐层 2% 利多卡因局部麻醉, 用尖刀破皮, 术者持 16 F 猪尾型穿刺导管套件在超声引导下避让重要器官及肝内大血管到达靶胆管 (图 1B), 拔出针芯置入外导管, 固定 (图 1C)。(2) 纤维胆道镜取石: 6~8 周后, 窦道形成。在超声引导下, 顺 16 F 引流管植入引导丝, 待引导丝进入胆腔内退管。纤维胆道镜顺引导丝及窦道进入胆道后, 退出引导丝, 直视下用取石网套取结石。如发现胆管开口针尖样狭窄, 应用镜身或气囊导管扩开狭窄胆管开口, 如结石 $>1\text{ cm}$ 或肝内胆管结石嵌顿, 则用碎石机碎石后取出, 对于泥沙样结石, 用吸引器抽出。取石结束复查 B 超或行胆道造影确定取净结石后, 封闭窦道口。少数患者结石数量多, 一般情况差不能耐受长时间的取石过程, 这种情况可重新沿窦道放入 T 管, 多次行胆道镜检查。

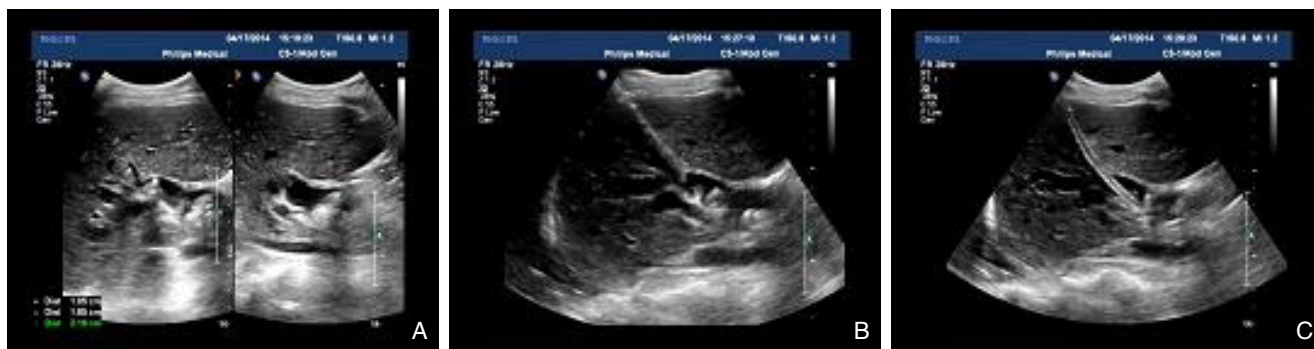

图 1 超声引导下建立引流及胆道镜取石通道 A: 术前超声显示靶点管及结石分布; B: 16 F 穿刺导管针一步法穿刺靶胆管; C: 置入 16 F 外导管建立通道

Figure 1 Establishment of the tract for drainage and stone removal under ultrasonic guidance A: Preoperative ultrasound showing the target bile duct and stone distribution; B: One-step puncture of the target bile duct using a 16 F catheter needle; C: Tract establishment by a 16 F outer catheter insertion

2 结 果

2.1 疗效

10 例肝胆管结石合并 AOSC 患者均穿刺置管成功, 置管后 2~3 h 疼痛症状缓解, 24~48 h 体温恢复正常, 疼痛、寒战症状消失, 复查血常规恢复至正常范围。带管时间为 40 d 至 2 个月, 平均时间为 50 d。置管 6~8 周后, 10 例患者成功行经窦道胆道镜取石及狭窄胆管扩张, 结石取净率 100%。

2.2 并发症

1 例患者在穿刺置管后 10 min, 引流管持续引流出暗红色血性胆汁 150 mL, 向腔内注入立止血后夹闭引流管, 观察 12 h 未见再次出血, 复查血红蛋白未见明显下降。10 例病人均未出现漏胆、损伤周围脏器严重并发症。

2.3 随访

10 例患者随访 1 个月, 随访期间均未出现腹痛、寒战、发热等 AOSC 症状, 复查血常规、白细胞恢复到正常范围, B 超未见结石残留及复发。

3 讨 论

3.1 关于改良 PTCS 术式

目前肝内胆管结石的治疗方法大概分为了外科手术法和微创取石法。外科手术法包括去除病灶的肝叶切除术, 解除梗阻的肝门成型术, 通畅引流的胆肠吻合术。微创取石法包括胆道镜经 T 管窦道取石, 胆道镜术中经肝胆管取石, 经皮经肝胆道镜取石 (PTCS), 内镜逆行胆胰管造影 (ERCP)。

AOSC 患者胆道梗阻后胆管内压力增高超过肝细胞泌胆压力阈值时, 细菌或含有毒素的感染胆汁经肝窦返流入血造成多器官功能障碍, 感染性休克, 内环境紊乱甚至死亡。AOSC 病死率高达 33.6%^[2], 此时患者处于身体生理机能极限, 外科手术和麻醉会引起额外的创伤, 往往患者不能耐受。特别是如果患者高龄, 有严重合并症及麻醉高风险因素或者肝内弥漫性结石伴狭窄等原因手术预期效果差, 此时选择微创手术中的 PTCS 作为确定性手术更为恰当, 早期不但可以迅速缓解胆道压力, 而且后期可以取结石解除梗阻和狭窄。报道称 PTCS 取石成功率为 76.8%, 并发症率 21.5%^[3], 1995 年 PTCS 由张宝善教授引入国内应用于临床。但传统的 PTCS 先通过经皮经肝胆管穿刺置管引流术 (PTBD) 用 7 F 的引流管建立通道, 然后 4~8 周后等窦道形成再依次 (8、10、12、16、18 F) 扩张窦道, 逐梯度扩张, 分次扩张, 扩张步骤多, 扩管时间长。实际操作此过程会发现病人扩管过程痛苦不堪; 术中顺导丝扩管过程因扩管方向的偏差可能使导丝打折扩管无法进行; 患者因全身机能衰退、局部积液感染或肝表面大网膜覆盖较差等因素窦道形成不坚固, 扩管过程中拔除 7 F 引流管后发现窦道未形成使扩管失败, 如强行粗暴扩管甚至会损伤窦道, 造成胆汁腹腔漏, 戳伤肝包膜, 损伤肝内重要血管; 如患者合并肝硬化、门脉高压、凝血机能异常、糖尿病及高血压等血管病变, 质硬的肝组织和病变的血管会使扩管的难度和风险增大。我中心经过 10 年来声镜技术的发展和材料学的进步, 对原有的 PTCS 技术进行改良, 摒弃了逐级扩管的方式, 而是使用 16 F 猪尾型穿刺导管针一步法建立通道,

使得改良后的 PTCS 成功率大大增高, 并发率更低。

3.2 改良 PTCS 步骤

3.2.1 引流取石通道的建立 改良引流通道的建立既是胆道快速减压的关键, 更是胆道镜取石的基础。PTBD 适用于梗阻并发胆道感染病例。传统的 PTCS 步骤多, 治疗时间长, 操作繁琐, 并发症多。改良后使用 16 F 猪尾型穿刺导管针一步法建立通道, 目的在于: (1) 便于引流。周径为 7 F 的引流管引流黏稠胆汁或者脓液、坏死的胆管黏膜甚至是肝内小结石常因堵塞而达不到引流效果^[4], 周径为 16 F 的引流管管径大, 通过注射生理盐水或者甲硝唑, 可将胆管内泥沙样结石、坏死组织等通畅排出。(2) 避免扩管。取石通道的周径大于 16 F, 胆道镜就能顺利通过。一步法穿刺建立了取石的通道, 避免了传统 PTCS 过程中的扩管步骤及因扩管而引起的一系列并发症。

16 F 猪尾型穿刺导管一步法穿刺胆管因穿刺针管径较粗难度增大, 为了使成功率增加, 要注意以下几个方面: (1) 靶胆管的选择。术前 B 超对胆道结石准确率为 80%^[5], 配合 MRCP 可以对胆道的结石分布范围和胆道梗阻及狭窄部位准确判断。此方法要求梗阻远端胆管直径 ≥ 1 cm, 显示长度 ≥ 5 cm, 走行较平直, 这样穿刺成功率更高, 猪尾管置入后有足够长度形成卷曲不易在带管过程中滑脱出胆道。(2) 进针角度。穿刺导管针与靶胆管长轴的角度应在 30~60° 之间^[6], 穿刺针尖端指向梗阻部位, 角度过大或过小都不利于穿刺置管。角度 $>60^\circ$, 穿刺导管针容易刺破管壁, 但置管方向不受控制, 不指向梗阻前端的置管会使窦道方向不利于胆道镜进入后调整方向取石。角度 $<30^\circ$, 穿刺导管针在肝实质内走行及窦道相对较长, 角度小后穿刺导管针平行胆管, 不利于穿刺置管成功。(3) 进针速度。直径 1 cm 以上的胆管压力通常很高, 当穿刺导管针到达胆管壁, 超声影像显示针尖位置和胆管壁的限制性下凹, 当有落空感时, 应迅速置管, 避免进针过深形成假道、伤及胆管后的伴行血管和胆汁腹腔漏。

3.2.2 纤维胆道镜取石 有研究^[7]显示 97% 的窦道是在术后 3~9 d 完整形成的, 再经过 4~5 d 稳定成熟。4~8 周后, 引流管周围窦道形成牢固, 胆管壁炎症水肿消失, 则可以开始胆道镜检查^[8](图 2A)。纤维胆道镜胆管取石术具有创伤小, 恢复快, 疗效确切, 可反复多次取石等优势^[9]。取石前, 要先在超声监测下顺 16 F 引流管置入导丝, 然后退管。

10 例患者中有 1 例患者因肝硬化改变全身一般情况差, 置管 6 周后退管发现窦道未形成, 重新顺导丝置入 16 F T 管, 待 8 周后窦道形成胆道镜取石。胆道镜取石术前可以通过引流管造影, 了解肝胆管结石的大小、分布, 肝内胆管是否存在变异和狭窄。胆道镜取石过程中, 要做到动作轻柔, 进镜缓慢, 用取石网篮耐心套取结石; 对于 >1 cm 的结石, 大部分较松软的结石用取石网篮绞索即可碎石, 少数较为坚硬的结石需要通过碎石装置碎石, 目前主要为液电碎石, 激光碎石, 等离子体冲击波碎石和气压弹道碎石, 我中心通常运用液电碎石机联合钬激光碎石(图 2B)。取石过程中应用超声引导胆道镜到达靶胆管能缩短操作时间明显降低残石率^[10]。胆道狭窄是结石术后复发和引发 AOSC 的因素, 胆管炎经药物治疗后缓解, 但遗留的肝内胆管溃疡以及溃疡愈合后形成瘢痕狭窄, 胆汁引流不畅形成结石, 结石伴随狭窄高达 24.3%~54.8%^[11]。胆管狭窄有膜状狭窄和柱状狭窄, 以前者多见, 多为炎性狭窄^[12]。胆道镜检查过程中如果遇到柱状狭窄(长度 >5 mm), 可用球囊扩张(图 2C), 扩张后置入塑料或覆膜金属支架 3~6 个月。如遇到膜性狭窄(长度 <2 mm), 择用胆道镜镜身直接扩张。肝胆管结石合并肝胆管癌发生率为所有肝胆管结石患者的 3.6%~10%^[13], 如发现可疑病变, 可钳取圈套组织送病检。此处探讨一下 PTBD 和 PTCS 之间的潜在关系, PTBD 过程中, 穿刺角度如没有指向梗阻部位的前端, 则置管方向和猪尾管卷曲方向指向远端末梢胆管, 这不影响胆道的引流, 但胆道镜进入窦道后不能折返, 看不到后方的结石或者狭窄, 则会造成 PTCS 的失败。

3.2.3 封闭瘘口 胆道镜下确定无结石残留, 注入造影剂造影显示肝内胆管无结石和狭窄, 造影剂顺利进入胆总管及十二指肠; 复查 B 超显示胆道干净则可以封闭瘘口。

3.3 改良 PTCS 的适应证

(1) 剖腹手术危险大, 如患者高龄, 体弱, 心肺储备功能较差, 有严重合并症及麻醉高风险因素^[14]; (2) 肝内弥漫性结石伴狭窄手术预期效果差, 局限性肝内胆管扩张伴结石嵌顿, 多次胆道术后结石复发, 肝门部胆管狭窄伴严重胆道感染, 胃大部切除术(Billroth-II 式)后十二指肠镜不能插管的胆总管结石; (3) 梗阻远端胆管直径 ≥ 1 cm, 显示长度 ≥ 5 cm。




图 2 经窦道胆道镜取石及扩张狭窄 A: 胆道镜检查胆管内情况; B: 液电碎石机碎石; C: 球囊扩张狭窄

Figure 2 Cholangioscopic stone extraction and dilation of bile duct stricture via sinus tract A: Choledochoscopic examination of the interior of the bile ducts; B: Lithotripsy by using electrohydraulic device; C: Balloon dilation of the stricture

3.4 改良 PTCS 的并发症

(1) 胆道出血: 穿刺置管过程中损伤肝动脉或门静脉或形成胆管静脉瘘; 胆道镜取石过程中进镜粗暴造成胆管撕裂出血; 碎石过程造成胆管壁出血。(2) 漏胆: 多有多次穿刺不成功, 胆道压力过大置管不及时造成胆汁沿针道及引流管流入腹腔。(3) 引流管滑脱: 窦道形成前引流管滑脱会造成胆汁腹腔漏及胆道镜取石通道建立失败。(4) 菌血症: AOSC 患者胆汁内含有大量细菌及毒素, 在 PTBD 过程中如果有血管的损伤, 有可能造成败血症。在胆道镜检查过程中, 过量的造影剂及灌注生理盐水压力超过 $25 \text{ cmH}_2\text{O}$ ($1 \text{ cmH}_2\text{O}=0.098 \text{ kPa}$)^[15], 胆汁静脉返流加剧细菌毒素进入血循环。(5) 窦道损伤: 损伤部位通常在腹壁和肝包膜之间、肝脏和胆管之间, 多由胆道镜取石过程反复拖拽或窦道建立不牢固所致。为避免上述并发症, 在 PTBD 过程中要做到穿刺路径精确选择, 避让肝内大血管; 穿刺角度及置管过程快速准确避免假道及胆汁腹腔漏; 引流管固定于皮肤, 合理使用固定器和敷料避免引流管脱落。在胆道镜取石过程中关注灌注压力, 操作细心柔和。

超声镜的联合开创了一个全新的 PTCS 的模式。超声引导下胆道置管引流不但让 AOSC 患者快速、有效的度过急性期, 更安全快捷的建立了取石通道, 真正体现了损伤控制理念和微创的内涵, 值得临床推广。

参考文献

- [1] 戴睿武, 田伏洲, 王雨, 等. 急性化脓性梗阻性胆管炎的损伤控制性外科治疗 [J]. 中国实用外科杂志, 2009, 29(1):78-80.
- [2] 李廷坚, 郭予涛, 候光, 等. 急性重症胆管炎手术时机和死亡原因的探讨 [J]. 中国医师杂志, 2004, 6(5):600-601.

- [3] 李大江, 别平. 肝内胆管结石的外科治疗方案的演变 [J]. 肝胆外科杂志, 2013, 21(2):81-83.
- [4] 李正平, 杨建国, 陈卫东, 等. 膀胱造瘘穿刺针结合气囊导尿管在经皮胆囊造瘘术中的应用 [J]. 中国普通外科杂志, 2012, 21(2):230-232.
- [5] 呼延青, 白铁成, 丁浩. 术中胆道造影在单纯胆囊结石手术治疗中的应用 [J]. 中国普通外科杂志, 2001, 10(1):55-57.
- [6] 王锐, 李瑛琪, 杨海英, 等. 超声引导下经皮肝胆管穿刺置管引流术 65 例分析 [J]. 大家健康: 学术版, 2013, 7(2):13-14.
- [7] 丁义, 张奎林, 冯艳玲. 胆道外引流拔管后胆漏 4 例 [J]. 江西医药, 2011, 46(7):624.
- [8] 周星屹, 刘京山, 赵期康, 等. 胆囊造瘘在内镜保胆取石术中的应用体会 [J]. 中国内镜杂志, 2011, 17(2):157-159.
- [9] 冉华嵌, 王双星, 姚志勤, 等. 纤维胆道镜治疗肝内外胆管结石的临床应用 [J]. 中国普通外科杂志, 2011, 20(8):897-898.
- [10] 苏芬莲, 陈小勋. 术中超声联合胆道镜治疗肝内胆管结石的临床意义 [J]. 中国普通外科杂志, 2009, 18(2):121-123.
- [11] 吴一武, 李锦, 梁晖, 等. 应用微波经纤维胆道镜治疗肝内胆管狭窄的实验和临床应用 [J]. 中国内镜杂志, 2000, 6(4):33-35.
- [12] 梁捷, 刘建辉, 李全福, 等. 微创胆镜治疗胆管残余结石 [J]. 中国普通外科杂志, 2010, 19(2):211-213.
- [13] 田成武, 朱华文, 于永山, 等. 肝胆管结石并发胆管癌 [J]. 中国普通外科杂志, 2001, 10(1):21-23.
- [14] 刘建辉, 李全福, 邵青龙, 等. 腹腔镜手术治疗老年胆囊良性疾病的临床研究 [J]. 中国普通外科杂志, 2010, 19(2):213-215.
- [15] 秦亮. 老年急性梗阻性化脓性胆管炎的手术时机和手术方式分析 [J]. 肝胆外科杂志, 2013, 21(3):239-240.

(本文编辑 宋涛)

本文引用格式: 张辉, 陈琪, 马啸, 等. 介入超声联合纤维胆道镜治疗肝胆管结石合并急性梗阻性胆管炎 [J]. 中国普通外科杂志, 2014, 23(8):1038-1042. doi: 10.7659/j.issn.1005-6947.2014.08.005
Cite this article as: ZHANG H, CHEN Q, MA X, et al. Ultrasound-guided intervention and cholangioscopic lithotomy for hepatolithiasis with acute obstructive cholangitis [J]. Chin J Gen Surg, 2014, 23(8):1038-1042. doi: 10.7659/j.issn.1005-6947.2014.08.005