



doi:10.7659/j.issn.1005-6947.2014.08.031
http://www.zpwz.net/CN/abstract/abstract4006.shtml

· 临床报道 ·

经皮肝胆道镜取石治疗老年肝内胆管结石

俞海波, 陈海川, 宋洪亮

(浙江省温州市中心医院 肝胆外科, 浙江 温州 325000)

摘要

目的: 总结经皮肝胆道镜(PTCS)治疗老年肝内胆管结石患者的经验。

方法: 回顾分析2006年1月—2011年9月以来的27例经皮肝胆道镜治疗肝内胆管结石临床资料, 左肝内胆管结石17例, 右肝内胆管结石10例。

结果: 27例患者行PTCS过程顺利, 术后无残余结石, 无并发症。

结论: PTCS术对于老年肝内胆管结石患者治疗安全有效、创伤小、恢复快, 值得在临床推广。

[中国普通外科杂志, 2014, 23(8):1149-1151]

关键词

胆管结石, 肝内; 经皮经肝胆道镜; 老年人

中图分类号: R657.3

随着社会老龄化进程的加速、人们对社会生活质量的追求, 损伤控制的先进理念逐渐在外科延伸开来。近年来内镜技术的发展, 经皮胆道镜取石(PTCS)治疗老年肝内胆管结石已成为一种微创、高效的治疗手段, 我院近年来通过PTCS治疗老年肝内胆管结石效果满意, 现报告如下。

1 临床资料

1.1 一般资料

27例老年患者中男12例, 女15例; 年龄68~87岁, 平均年龄76岁。其中23例患者并发有高血压、糖尿病, 17例患者肺功能提示慢性阻塞性肺疾病; 胆道再次手术者11例。患者均经B超、CT或MRCP诊断为肝内胆管结石, 其中17例患者结石局限于左肝内胆管, 10例患者结石局限于右肝内胆管, 结石大小直径0.5~1.5 cm。27例患者中18例患者合并局限性胆管狭窄。

收稿日期: 2014-02-20; 修订日期: 2014-07-06。

作者简介: 俞海波, 浙江省温州市中心医院主治医师, 主要从事肝胆外科, 腹腔镜方面的研究。

通信作者: 俞海波, Email: zjuboby@163.com

参考文献

- [1] 倪斌, 魏源水, 朱宏辉, 等. 复杂困难腹腔镜胆囊切除术116例报告[J]. 中国微创外科杂志, 2011, 11(8):697-699.
- [2] 万里. 腹腔镜胆囊切除术治疗急性结石性胆囊炎中的临床研究[J]. 中国普通外科杂志, 2013, 22(6):797-799.
- [3] 阮成荣, 周道平. 老年胆囊穿孔围手术期处理31例分析[J]. 中国医师进修杂志, 2008, 31(5):24-26.
- [4] 朱峰, 龚箭. 腹腔镜胆囊大部分切除术的临床应用[J]. 中国普通外科杂志, 2010, 19(2):216-217.
- [5] 赵洪. 腹腔镜胆囊部分切除术在复杂胆囊手术中的应用[J]. 中

国普通外科杂志, 2013, 22(2):247-249.

- [6] 周义生, 蔡秀军, 王先法, 等. 腹腔镜胆囊切除术治疗胆囊颈结石嵌顿34例分析[J]. 中国实用外科杂志, 2008, 28(3):218.

(本文编辑 姜晖)

本文引用格式: 温钦, 何暖坚, 廖伟明, 等. 腹腔镜下难切除胆囊去黏膜化处理的应用: 附36例报告[J]. 中国普通外科杂志, 2014, 23(8):1147-1149. doi: 10.7659/j.issn.1005-6947.2014.08.030

Cite this article as: WEN Q, HE NJ, LIAO WM, et al. Destructive management of gallbladder mucosa in cases of difficult laparoscopic cholecystectomy: a report of 36 cases [J]. Chin J Gen Surg, 2014, 23(8):1147-1149. doi: 10.7659/j.issn.1005-6947.2014.08.030

1.2 治疗方法

(1) 麻醉: 在 B 超介入中心, 利多卡因局麻下进行。(2) 穿刺, 置引流管: 结合术前 CT、MRCP 的定位, 术中在 B 超引导下以 18 G 穿刺针穿刺成功后, 置入 0.035 英寸的引导丝, 在 B 超定位下沿导丝置入 7 F PTBD 管, 确定置管成功后进行缝合皮肤固定。(3) 瘻道扩张: 引流 1 周后行第 2 次手术在 B 超引导下用系列扩张器从 8 F 扩至 10 F, 1 周后在 B 超引导下扩张至 16~18 F, 同时行 X 线下胆道造影确定胆道及结石情况。(4) 取石: 待 2~4 周后瘻道牢固, 用纤维胆道镜 (Olympus) 取石, 结石较大难以去除者, 可于术中配合液电碎石技术, 术中见胆管狭窄者, 根据胆管狭窄情况, 分别可予以硬性胆道镜直接扩张或予以球囊分次扩张, 待扩张完成后在行取石, 取石可多次进行, 直至无残留 (图 1)。(5) 术后处理: 术后常规予以半流饮食, 不禁食, PTBD 管常规留置, 术后 3 d 再次复查 B 超, 如无结石, 予以夹闭 PTBD 管, 如无不适, 1 d 后拔出导管; 如有结石残留, 可予以 1 周后门诊再次行胆道镜取石, 可反复多次处理, 直至结石取尽。

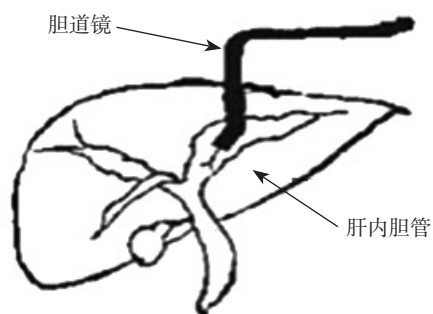


图 1 PTCS 示意图

2 结果

27 例患者结石均取尽, 于术中胆道镜及术后 B 超复查证实。其中 10 例于术中一次性取石成功, 12 例患者行 3 次胆道镜检查, 3 例患者 5 次胆道镜取石成功, 1 例患者 6 次取石成功, 1 例患者 8 次取石成功。其中 17 例患者术中取石困难, 配合液电碎石效果满意, 结石平均大小约为 0.5~1.5 cm, 术后肝功能复查无明显异常。术后随访 3 个月, 门诊复查 B 超及肝功能, 未见胆道出血、胆瘘、肝脓肿等并发症。

3 讨论

随着社会发展及生活水平提高, 高龄人群日益壮大, 目前老年肝内胆管结石病人呈现上升趋势, 老年人由于生理上不可避免地出现重要脏器的衰老和功能的减退。一旦患病或发生应激状况时, 生命器官的代偿功能显示明显不足, 容易发展成危重状态或危及生命^[1], 对肝切除等手术方法治疗后产生的并发症发生的可能性也更大^[2]。因此对于老年患者选择治疗方案时应选择创伤小, 恢复快, 对身体机能影响较小的治疗手段, 笔者通过近几年经皮肝胆道镜取石治疗老年肝内胆管结石的经验, 对其可行性有了新的认识。

3.1 对于老年患者 PTCS 的优点

(1) 无需全身麻醉, 避免麻醉后对全身身体机能的影响及对器官功能的伤害, 避免二次伤害。(2) PTCS 技术以 B 超定位下简单、有效建立治疗通道为特点, 对胆道手术后特别是包括 Roux-en-Y 胆肠内引流术后结石复发患者, 在采用其他内镜治疗途径受限的情况下, 能充分显示其优越性^[3]。(3) 对于心肺功能差不能耐受常规手术患者, PTCS 是治疗的较好方法。(4) PTCS 术可以在短时间内解除患者生理上的疼痛, 较快的恢复生理机能, 同时可分次进行取石的操作, 减少对老年患者生理的影响。(5) 部分操作可在门诊完成, 减少患者的经济负担, 同时亦能减少院内感染的发生。

3.2 老年患者 PTCS 的适应证

适应证: (1) 老年患者心肺功能异常或者存在高血压、糖尿病等基础疾病, 较难耐受手术者。(2) 肝内胆管结石较为局限, 一般局限于半肝内, 胆道扩张较为明显者。(3) 多次胆道手术后, 特别是胆肠内引流术后, 术中操作难度大, 术中可能出现较大并发症可能者。(4) 肝内胆管结石嵌顿, 并发肝内胆汁淤积、感染需急诊胆道减压患者。(5) 肝内胆管存在单纯可逆性狭窄者。

3.3 PTCS 操作要点

(1) 穿刺, 置入 PTBD 管: 一般可在 B 超引导下进行, 有些学者主张予 X 光透视下进行, 笔者根据多年经验发现, B 超引导下结合 X 线透视下置管效果满意, 且操作方便、安全性高, 同时亦能了解肝内胆管及结石情况。主张 B 超缓慢引导, 逐层穿刺, 避免误穿血管。(2) 窦道扩张: 近年来

很多学者推崇改良的穿刺扩张,一次性扩张形成瘘管,置入穿刺鞘^[4]。笔者对此较为谨慎,特别对于老年患者,器官功能衰退,组织容易出血、感染,改良法容易造成术中出血,术后感染,胆瘘等并发症^[5]的发生。因此我们建议:分次进行窦道的扩张,使窦道的形成更加牢固,减少术中出血及术后胆瘘等并发症,同时亦为术中取石创造条件。建议窦道总的形成时间在2周以上,同时窦道的扩张,建议间隔时间1周以上。对于合并有糖尿病的老年患者,我们建议4周以上等窦道完全形成良好,再进行胆道镜下的取石。(3) 结石的处理:对于肝内胆管结石,一般胆管内结石数量较多,较多结石较为松软,取石网篮应“轻,慢,柔”,1次不能成功可多次行胆道镜下取石;对于结石较大,甚至嵌顿,可予以配合液电碎石技术,国内目前有学者配合液电碎石技术多次取石后效果满意^[6]。笔者对1例患者胆管铸型结石直径1.5 cm,予以液电分次碎石后,取石成功。(4) 关于术中发现胆管局限性狭窄及处理的问题:防治结石复发最重要是解除胆管狭窄,同时也是取石的关键^[7],对于PTCS术中发现的胆管结石合并胆道狭窄情况,应该予以积极的处理。术中如发现胆管存在狭窄,如为膜状狭窄(长度<2 mm),可予以直接用镜身扩张;如为管状狭窄(长度>5 mm)特别是质地较硬的瘢痕狭窄者,可尝试应用超硬导丝导入气囊或液囊导管逐步进行扩张。同时亦不能盲目的进行扩张,导致胆管的撕裂、出血甚至胆瘘,必要时可予以延长操作周期,切忌盲目、粗暴的扩张。疤痕性胆管狭窄者,必要时可予以留置硬塑管支架支撑,待外引流3~6个月拔除。特别对于老年患者这一特殊群体,在术中发现取石困难时,解决主要胆管通畅问题即可,手术中不可妄想1次解决所有问题,而忽视老年患者术中承受能力及术后恢复情况。必要时可行多次胆道取石。

随着目前PTCS技术的发展成熟,内镜器械的高科技化,PTCS治疗肝内胆管结石已成为一个较好的治疗手段,特别对于老年患者,如条件许可,适应证存在,PTCS治疗肝内胆管结石是安全有效的,值得在临床推广。

参考文献

- [1] 茹俊德,张云,姚书圣,等.老年急性胆道系统感染220例诊治体会[J].肝胆胰外科杂志,2011,23(3):239-241.
- [2] 付顺军,李绍强,梁力建,等.肝切除术治疗肝内胆管结石术后发生并发症的危险因素分析[J].中华肝胆外科杂志,2010,16(5):325-327.
- [3] Itoi T, Shinohara Y, Takeda K, et al. A novel technique for endoscopic sphincterotomy when using a percutaneous transhepatic cholangioscope in patients with an endoscopically inaccessible papilla[J]. Gastrointest Endosc, 2004, 59(6):708-711.
- [4] 鲁俊,刘衍民,文辉清,等.改良法经皮经肝胆道镜治疗肝胆管结石[J].广东医学,2009,30(8):1135-1136.
- [5] De Meester X, Vanbeckevoort D, Aerts R, et al. Bilioleural fistula as a late complication of percutaneous transhepatic cholangioscopy[J]. Endoscopy, 2005, 37(2):183.
- [6] 陈有挺,林丽娟,石铮,等.胆道镜在治疗胆道术后残余结石的应用[J].中国普通外科杂志,2009,18(8):779-781.
- [7] 郭跃华,张卓,马杨,等.胆道镜治疗术后肝内胆管结石并狭窄13年经验总结:附697例报告[J].中国普通外科杂志,2014,23(2):141-146.

(本文编辑 姜晖)

本文引用格式:俞海波,陈海川,宋洪亮.经皮肝胆道镜取石治疗老年肝内胆管结石[J].中国普通外科杂志,2014,23(8):1149-1151. doi: 10.7659/j.issn.1005-6947.2014.08.031

Cite this article as: YU HB, CHEN HC SONG HL. Percutaneous transhepatic cholangioscopy (PTCS) for intrahepatic bile duct stones in elderly patients[J]. Chin J Gen Surg, 2014, 23(8):1149-1151. doi: 10.7659/j.issn.1005-6947.2014.08.031