



doi:10.7659/j.issn.1005-6947.2014.09.024  
http://www.zpwz.net/CN/abstract/abstract4035.shtml

· 简要论著 ·

# 腹腔镜胃腔外楔形切除术治疗胃间质瘤的疗效： 附 49 例报告

吕柯，宋展，王新伟

(河南省南阳市中心医院 普通外科，河南 南阳 473000)

## 摘要

**目的：**探讨腹腔镜胃腔外楔形切除(ELWR)手术治疗胃间质瘤的可行性与安全性，并评估其肿瘤疗效及相关预后。

**方法：**选择2005年3月—2012年9月ELWR手术治疗的49例胃间质瘤患者作为研究对象，患者术后均经病理诊断及CD117确诊。分别对患者的临床资料、围手术期情况及患者的长期随访结果进行分析。

**结果：**患者年龄为(57.1±16.3)岁，其中女性25例。大多数肿块位于胃底部，且肿瘤大小(4.1±2.0)cm，30例(61.2%)处于极低或低危险度，仅2例为高危险度；除有23例(46.9%)出现腹痛、腹胀外，其余各例未见异常表现；手术时间为(101.9±15.4)min，无中转开腹手术、再次手术或严重手术并发症发生；在平均52个月(10~99个月)的随访中，分别有4例出现复发，2例出现转移并死亡，且经COX回归分析发现肿瘤的危险度分级是其预后的影响因素(P<0.05)。

**结论：**对胃间质瘤患者施行ELWR手术有效、安全、微创，且结合术后靶向治疗具有良好的预后。

[中国普通外科杂志，2014，23(9):1281-1284]

## 关键词

胃肠道间质肿瘤 / 外科学；胃；腹腔镜  
中图分类号：R735.2

胃肠间质瘤(gastrointestinal stromal tumor, GIST)作为一类罕见的胃肠道肿瘤，发病率低，但胃间质瘤占到了胃肠道GIST的一半以上，其占各型胃肿瘤的2%<sup>[1]</sup>，所以如何有效、安全的治疗此类肿瘤亟待进一步研究。腹腔镜手术作为一项微创技术，现已广泛应用于普外科等手术中，同样的，腹腔镜胃间质瘤切除也已得到较为广泛的应用，但尚需临床数据进一步明确其临床应用价值。由于胃间质瘤很少发生或较晚出现淋巴结转移，所以目前腹腔镜胃腔外楔形切除术(extraluminal laparoscopic wedge resection, ELWR)已经成为治疗胃间质瘤的主要临床手段。虽然目前已经明确了甲磺酸伊马替尼(格列卫)对于复发或转移

GIST的有效性，但术后靶向治疗的患者受益情况尚需进一步证实，且有关影响患者预后的因素也鲜有报道。所以，本研究旨在探讨ELWR术在胃间质瘤治疗上和结合靶向治疗后的疗效和预后情况，并分析其可能的预后影响因素，从而有效证明其在胃间质瘤治疗方面的可行性和安全性，也为进一步证实其在胃间质瘤治疗上的临床应用价值提供数据。

## 1 资料与方法

### 1.1 临床资料

研究对象为2005年3月—2012年9月本院胃肠外科收治的49例胃间质瘤患者。患者年龄(57.1±16.3)岁，其中女性25例(51.0%)，大多数肿块位于胃底部，23例(46.9%)患者首发症状为腹痛、腹胀，其余未见恶心、呕吐、反酸、嗝气、腹泻和上消化道出血等表现；主要检查方法包括电子胃镜、上腹部CT等。病例纳入标准：

收稿日期：2013-12-12；修订日期：2014-03-21。

作者简介：吕柯，河南省南阳市中心医院副主任医师，主要从事普通外科临床治疗方面的研究。

通信作者：吕柯，Email: zggws@yeah.net

(1) 术前胸部 X 线、腹部超声及上腹部 CT 检查, 无肝、肺、腹腔等远处转移; (2) 术后病理诊断及 CD117 检测证实为胃间质瘤。胃多发肿瘤者、病理诊断资料不全者均予以排除。49 例患者的临床资料见表 1。

表 1 49 例胃间质瘤患者临床资料

项目	n	百分数 (%)
年龄 (岁)		
≤ 60	27	55.1
> 60	22	44.9
性别		
男	24	49.0
女	25	51.0
原发部位		
胃底部	31	63.3
胃体部	18	36.7
临床表现		
腹痛、腹胀	23	46.9
其他症状	26	53.1

## 1.2 ELWR 手术方法 (以胃底间质瘤为例)

遵循“非接触、少挤压”的手术原则。患者全身麻醉后取头高脚低、向右倾斜体位。首先从胃大弯血管弓下分离大网膜至结肠脾曲, 充分暴露脾胃韧带和脾门; 于胰尾末端、脾下极附近显露胃网膜左侧血管, 置血管夹并离断; 牵拉胃底后壁并拉紧脾胃韧带, 并离断胃短动静脉, 直至胃底与脾上极完全分开; 向右下方牵拉胃底部胃壁, 沿膈肌向食管裂孔方向分离胃膈韧带, 充分游离胃底贲门后, 向右上方牵拉胃底贲门部, 并充分显露胃底部肿块。若肿瘤无法定位, 可联合术中胃镜定位。然后向左上腹提拉肿块基底部胃壁, 切忌钳夹到肿块部分, 用无创钳夹住肿块周围胃壁, 将肿块与胃壁向左上方牵拉, 并张紧胃底部。置入腔镜直线切割闭合器 (Endo-GIA), 调整位置使其靠近肿块下方并夹住胃壁, 激发 Endo-GIA, 将胃壁切割并闭合。将已切断的肿块侧胃壁一角提起, 以显露第 1 次切割线的终点, 并将其作为第 2 次切割起点。置入第 2 把 Endo-GIA, 激发并将肿块及部分胃壁楔形切除。两把 Endo-GIA 切割后, 若发现切端出血, 予缝扎止血。最后, 肿块成功切除后, 将已备的取物袋送入腹腔, 将肿块装入取物袋, 袋口用线扎紧并将其取出并送病检。

## 1.3 围手术期观察、治疗与随访

观察并详细记录每位患者手术时间、术中出

血量、术后恢复排气时间、住院时间及有无手术并发症; 采集患者病理诊断及 CD117 免疫组化报告结果, 并按 2008 版美国国立卫生研究院 GIST 危险度分级标准<sup>[2]</sup>进行分级, 分级标准详见表 2。依照此标准, 对于中、高危险度患者, 术后都给予口服格列卫单药治疗 (400 mg/d), 中危患者连续服用 1 年以上, 高危患者连续服用 2 年以上。术后对患者进行长期随访调查, 根据不同情况采用门诊、短信或电话等方式, 以了解患者复发、转移和死亡情况。采用不定期随访方式, 至少每两月 1 次, 随访平均时间为 52 个月 (10~99 个月), 截止日期为 2013 年 8 月, 随访率 100%。

表 2 美国国立卫生研究院 GIST 危险度分级标准 (2008)

危险度分级	肿瘤大小 (cm)	核分裂 (/50 HPF)	肿瘤原发部位
极低	<2	≤ 5	任何部位
低	2.1~5.0	≤ 5	任何部位
中	2.1~5.0	>5	胃
高	<5	6~10	任何部位
	5.1~10.0	≤ 5	胃
	任何大小	任意	肿瘤破裂
	>10.0	任意	任何部位
	任何大小	>10	任何部位
	>5.0	>5	任何部位
	2.1~5.0	>5	非胃
	5.1~10.0	≤ 5	非胃

## 1.4 统计学处理

采用 SPSS 11.5 软件进行统计学分析, 计量资料采用成组 *t* 检验, 计数资料采用  $\chi^2$  检验, Kaplan-Meier 法计算无瘤生存率、绘制生存曲线, 建立 COX 风险比例模型进行多因素分析,  $P < 0.05$  为差异有统计学意义。

## 2 结果

### 2.1 患者围手术期情况

2.1.1 术中与术后情况 49 例 ELWR 手术均顺利完成, 并肉眼完整切除肿块, 无肿瘤破裂、中转开腹和再次手术等情况出现。肿块位于胃底部 30 例, 胃体部 19 例, 与术前检查一致。有 5 例肿块充分游离后, 经上腹小切口直视下切除; 有 1 例肿块直径 1.2 cm, 腹腔镜或联合术中胃镜均未找到, 手助定位后予以成功切除; 有 10 例腹腔镜联合术中胃镜, 其中 3 例判断肿块切除后贲门是否狭窄。

如表3所示,分别列出了肿瘤最大直径, R<sub>0</sub>切除率,手术时间,术中出血量,术后恢复排气时间,术后恢复饮食时间及住院时间。手术后仅2例患者出现胃出血,无腹腔出血、腹腔感染、贲门狭窄和胃痿等严重并发症发生(表3)。

**2.1.2 术后病理与分级** 经采集并分析患者病理诊断及CD117免疫组化报告,49例胃间质瘤危险度分级情况见表3。

表3 49例胃间质瘤患者ELWR围手术期情况

项目	数值	百分数(%)
肿瘤最大直径(cm)	4.1 ± 2.0	—
R <sub>0</sub> 切除数(n)	48	98.0
手术时间(min)	101.9 ± 15.4	—
术中出血量(mL)	30.2 ± 8.9	—
术后恢复排气时间(d)	1.4 ± 0.9	—
术后恢复饮食时间(d)	2.1 ± 1.3	—
住院时间(d)	4.4 ± 1.2	—
危险度分级(n)		
极低危与低危	30	61.2
中危与高危	19	38.8
CD117阳性(n)	49	100

## 2.2 预后情况

随访平均时间为52个月(10~99个月),截止日期为2013年8月,无失访患者,随访率达100%。在19例中、高危患者术后治疗期间,有7例患者出现轻度软组织水肿,经对症治疗均获缓解并服药至疗程结束。随访期间有4例出现肿瘤复发,分别发生在随访10、11、14和16个月后;2例出现转移并死亡,时间为随访35和49个月后,涉及部位有肝脏、腹腔等。患者无瘤生存曲线(终点事件:复发、转移或死亡)如图1所示;且49例患者随访后的平均无瘤生存时间88.7个月,95%置信区间为80.9~96.4,总体无瘤生存率为87.8%。

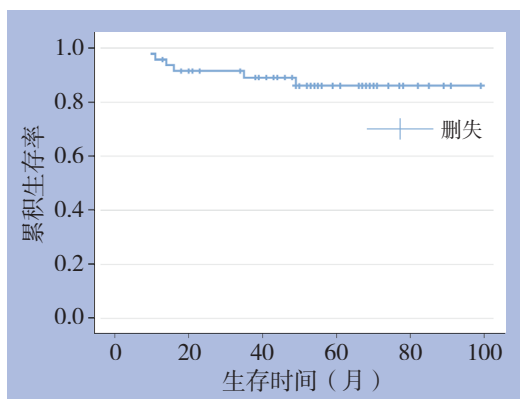


图1 49例患者ELWR术后的无瘤生存曲线(月)

## 2.3 多因素COX风险分析结果

为进一步探讨胃间质瘤患者在ELWR术后及靶向治疗中的预后影响因素,对49例患者的无瘤生存时间、生存结局和影响因素(年龄、性别、肿瘤位置和危险度分级)进行COX风险分析,结果如表4所示,患者的GIST危险度分级是其预后(无瘤生存)的影响因素( $P < 0.05$ )。

表4 49例胃间质瘤患者ELWR术后预后影响因素分析结果

影响因素	$\beta$	Wald $\chi^2$	P	RR	95% CI
年龄	-0.186	0.051	0.821	0.831	0.166~4.146
性别	-0.532	0.359	0.549	0.587	0.103~3.350
肿瘤位置	-0.629	0.428	0.513	0.533	0.081~3.511
危险度分级	-2.460	4.331	0.037	0.085	0.008~0.867

## 3 讨论

GIST是一种较少见的胃肠道肿瘤,只有1.1/105~1.5/105的年发病率,约有1/2以上发生在胃,其占各型胃肿瘤的2%<sup>[1]</sup>。目前,腹腔镜胃间质瘤切除术已得到初步认可,但尚缺乏足够多的临床数据。由于其很少发生淋巴结转移,且通常不沿胃壁生长,故楔形切除术已然成为临床常见的治疗胃间质瘤的手术方式。本研究旨在探讨ELWR术在胃间质瘤治疗上和结合靶向治疗后的疗效和预后情况,为进一步证实其在胃间质瘤治疗上的临床应用价值提供数据。

在临床治疗中,往往会根据肿瘤部位、大小等因素选择楔形切除、局部切除、全胃切除等<sup>[2]</sup>多种手术方式。术中胃镜对于胃间质瘤治疗也至关重要,比如邻近贲门等处的肿瘤切除后必须确定是否有狭窄,再有,体积较小的肿瘤常难以定位。本组有10例腹腔镜联合术中胃镜,其中3例判断肿块切除后贲门是否狭窄;有1例肿块直径仅1.2 cm,手助定位后予以成功切除。如果肿瘤已侵及周围器官,这种情况应选择开腹手术予以整块切除,本研究中并未出现中转开腹手术的情况。若GIST危险度较高,均应在术后给予格列卫靶向治疗<sup>[3]</sup>,本研究对中和高危危险度胃间质瘤患者给予了术后甲磺酸伊马替尼靶向治疗,且未出现严重药物副反应。Sasaki等<sup>[4]</sup>在一项腹腔镜胃前壁造口腔内胃楔形切除和ELWR的对比研究中发现,ELWR手术时间73 min,术中出血量仅3 mL等,将ELWR认为是胃体前壁及胃底间质瘤的最佳手

术方式。本研究显示, 49 例胃间质瘤患者手术时间 ( $101.9 \pm 15.4$ ) min、术中出血量 ( $30.2 \pm 8.9$ ) mL、术后恢复排气时间 ( $1.4 \pm 0.9$ ) d、术后恢复饮食时间 ( $2.1 \pm 1.3$ ) d 及平均住院时间 ( $4.4 \pm 1.2$ ) d, 与其他研究中<sup>[5]</sup>的开腹楔形切除手术比较, ELWR 术具有创伤小、恢复快和住院时间短等优势。再有, Choi 等<sup>[6]</sup>发现 ELWR 治疗 23 例胃间质瘤未出现围手术期死亡和术后并发症。本研究也显示, 49 例患者无腹腔出血、腹腔感染、贲门狭窄和胃痿等严重并发症发生, 仅 2 例患者出现胃出血, 可能是因为此术式未经腔内操作, 也能很好显露贲门, 从而避免术后贲门狭窄。Ke 等<sup>[7]</sup>发现 ELWR 术可避免肿瘤破裂, 并能保证切缘长度。本研究也发现, 49 例胃间质瘤患者的  $R_0$  切除率为 98.0%, 几乎全部肿瘤得到完整切除, 且未见术中肿瘤破裂发生。因此, ELWR 治疗胃间质瘤是安全、有效, 并且可能减少手术并发症的发生。

通常情况下, GIST 复发或转移发生于手术后 2~3 年内<sup>[1]</sup>。本研究平均随访 52 个月 (10~99 个月), 随访期间有 19 例中、高危患者服用格列卫进行术后靶向治疗, 在此期间有 4 例出现复发, 分别发生在术后 10、11、14、16 个月; 2 例出现转移并最终死亡, 分别为术后 35 和 49 个月, 本研究将复发、转移或死亡均视为患者无瘤生存的终点事件, 平均无瘤生存时间 88.7 个月, 无瘤生存率为 87.8%, 具有较高的无瘤生存时间和生存率。目前, 是否应在 GIST 术后常规服用格列卫尚处于初步研究阶段。一项 713 例的对照研究表明<sup>[8]</sup>, 格列卫可有效提高 GIST 患者 1 年无复发生存率 (98% vs. 83%), 但对总生存率无显著影响。本研究通过多因素 COX 风险分析发现, 胃间质瘤危险度分级可能是患者预后的重要影响因素, 这也在一定程度上说明了肿瘤大小或其生物学特性与患者预后的密切关系, 但尚需进一步大样本随访研究加以证明。

## 参考文献

- [1] Casali PG, Jost L, Reichardt P, et al. Gastrointestinal stromal tumours: ESMO clinical recommendations for diagnosis, treatment and follow-up[J]. *Ann Oncol*, 2009, 20(4):464-467.
- [2] Privette A, McCahill L, Borrazzo E, et al. Laparoscopic approaches to resection of suspected gastric gastrointestinal stromal tumors based on tumor location[J]. *Surg Endosc*, 2008, 22(2):487-494.
- [3] Joensuu H. Risk stratification of patients diagnosed with gastrointestinal stromal tumor[J]. *Hum Pathol*, 2008, 39(10):1411-1419.
- [4] Sasaki A, Koeda K, Obuchi T et al. Tailored laparoscopic resection for suspected gastric gastrointestinal stromal tumors[J]. *Surgery*, 2010, 147(4):516-520.
- [5] 戴俏琼, 叶再元, 张威, 等. 腹腔镜与开腹胃胃肠间质瘤楔形切除术的临床对比研究 [J]. *中华胃肠外科杂志*, 2011, 14(8):603-605.
- [6] Choi SM, Kim MC, Jang GJ, et al. Laparoscopic wedge resection for gastric GIST: long-term follow-up results[J]. *Eur J Surg Oncol*, 2007, 33(4):444-447.
- [7] Ke CW, Cai JL, Chen DL, et al. Extraluminal laparoscopic wedge resection of gastric submucosal tumor: a retrospective review of 84 cases[J]. *Surg Endosc*, 2010, 24(8):1962-1968.
- [8] Dematteo RP, Ballman KV, Antonescu CR, et al. Adjuvant imatinib mesylate after resection of localized, primary gastrointestinal stromal tumour: a randomised, double-blind, placebo-controlled trial[J]. *Lancet*, 2009, 373(9669):1097-1104.

(本文编辑 姜晖)

本文引用格式: 吕柯, 宋展, 王新伟. 腹腔镜胃腔外楔形切除术治疗胃间质瘤的疗效: 附 49 例报告 [J]. *中国普通外科杂志*, 2014, 23(9):1281-1284. doi: 10.7659/j.issn.1005-6947.2014.09.024  
Cite this article as: LU K, SONG Z, WANG XW. Efficacy of extraluminal laparoscopic wedge resection in treatment of gastric stromal tumors: a report of 49 cases [J]. *Chin J Gen Surg*, 2014, 23(9):1281-1284. doi: 10.7659/j.issn.1005-6947.2014.09.024