

Surgery, 2014, 155(1):154-164.

14(12):e535-547.

[13] Kim HI, Hur H, Kim YN, et al. Standardization of D2 lymphadenectomy and surgical quality control (KLASS-02-QC): a prospective, observational, multicenter study [NCT01283893][J].

BMC Cancer, 2014, 14:209. doi: 10.1186/1471-2407-14-209.

[14] Park do J, Han SU, Hyung WJ, et al. Long-term outcomes after laparoscopy-assisted gastrectomy for advanced gastric cancer: a large-scale multicenter retrospective study[J]. Surg Endosc, 2012, 26(6):1548-1553.

[15] Shen L, Shan YS, Hu HM, et al. Management of gastric cancer in Asia: resource-stratified guidelines[J]. Lancet Oncol, 2013,

(本文编辑 宋涛)

本文引用格式: 阴法文, 尚磊, 张传宝. 进展期胃癌患者全胃切除D₂淋巴结清扫微创手术效果研究[J]. 中国普通外科杂志, 2015, 24(11):1636-1639. doi:10.3978/j.issn.1005-6947.2015.11.029

Cite this article as: YIN FW, SHANG L, ZHANG CB. Effect of minimally invasive total gastrectomy and D₂ lymph nodes dissection for advanced gastric cancer[J]. Chin J Gen Surg, 2015, 24(11):1636-1639. doi:10.3978/j.issn.1005-6947.2015.11.029



doi:10.3978/j.issn.1005-6947.2015.11.030

http://dx.doi.org/10.3978/j.issn.1005-6947.2015.11.030

Chinese Journal of General Surgery, 2015, 24(11):1639-1640.

· 病案报告 ·

桥本氏病伴甲状腺腺脂肪瘤 1 例

王林娜¹, 刘义粉², 侯素平¹, 张晓娟¹, 孙晓玲¹, 张清泉¹

(河北省衡水市哈励逊国际和平医院 1. 病理科 2. 普通外科, 河北 衡水 053000)

关键词 甲状腺肿瘤; 桥本病; 脂肪瘤; 病例报告
中图分类号: R736.1

患者 女, 53 岁。主因体检发现颈部肿物于 2015 年 3 月 8 日入院。发病以来无发热、心悸、多食消瘦等症状。专科检查: 双侧甲状腺稍增大, 右侧甲状腺触及 2 个肿物, 大者约 1.5 cm × 1 cm × 1 cm, 质中, 边界尚清, 随吞咽上下移动, 无压痛, 未触及颈部肿大淋巴结。B 超示: 双侧甲状腺稍大, 甲状腺右叶见多个低回声结节, 大者 10 mm × 7 mm。同位素检查 T₃、T₄、TSH、FT₃、FT₄

未见异常。颈丛麻醉下行双侧甲状腺部分腺叶及肿物切除术。

病理大体检查: 左侧甲状腺组织大小 4 cm × 2 cm × 1 cm, 灰红色, 切面灰红色, 质中; 右侧甲状腺组织大小 6 cm × 3 cm × 2 cm, 灰白、灰红色, 切面见 2 个肿物, 大者大小 1 cm × 0.8 cm × 0.8 cm, 肿物切面淡黄色, 质软, 油腻感, 边界清; 小者大小 0.8 cm × 0.6 cm × 0.6 cm, 切面

灰白、灰红色, 质中。镜下: 甲状腺组织内见淋巴细胞浸润并淋巴滤泡形成, 甲状腺滤泡上皮细胞较小且广泛嗜酸性变; 右侧甲状腺肿物大者由成熟脂肪组织及呈桥本氏病改变的滤泡构成, 边界清, 无纤维包膜(图 1)。小者由较小甲状腺滤泡增生形成, 有完整的纤维包膜。病理诊断: 双侧甲状腺桥本氏病伴右侧甲状腺腺脂肪瘤及滤泡性腺瘤。

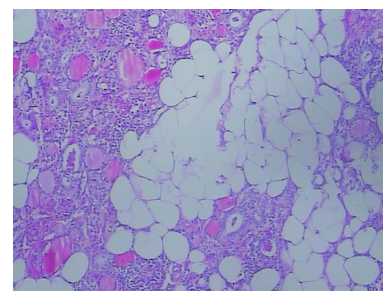
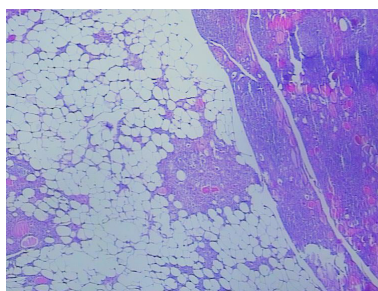


图 1 肿瘤由成熟脂肪组织及呈桥本氏病改变的滤泡构成, 边界清, 无纤维包膜 (HE × 100)

收稿日期: 2015-03-31;

修订日期: 2015-04-25。

作者简介: 王林娜, 河北省衡水市哈励逊国际和平医院主治医师, 主要从事消化系统肿瘤方面的研究。

通信作者: 王林娜, Email: 563132953@qq.com

讨论 甲状腺腺脂肪瘤是甲状腺罕见的良性肿瘤,国内仅见个别报道^[1-3],该病好发于女性,可发生于任何年龄,主要临床表现为甲状腺缓慢增大的肿块,有时也可体检发现^[4-5]。甲状腺穿刺时,若发现由脂肪组织及甲状腺滤泡结构构成时,应该考虑到本病^[6]。诊断主要靠术后病理。病理大体上表现与其他脂肪瘤类似,表现为淡黄色结节,有油腻感,边界清;镜下由成熟的脂肪组织及甲状腺滤泡构成。

甲状腺内脂肪组织的来源还不清楚,部分学者^[7]认为是甲状腺发生时脂肪滞留导致,还有学者^[8]认为是由成纤维细胞在慢性缺氧条件下化生而来。本例甲状腺腺脂肪瘤组织与周围甲状腺组织分界清,无纤维性包膜;且瘤组织是由成熟脂

肪组织及呈桥本氏病改变的甲状腺滤泡构成,更支持第一种学说。而第二种学说可能与甲状腺内弥漫性脂肪浸润有关。关于治疗,若合并其他甲状腺疾病,可综合考虑,行甲状腺次全或全切术;若仅为单纯发生的肿瘤,考虑甲状腺腺脂肪瘤时,则行肿物切除术即可。

参考文献

- [1] 陈传波,马明德,吴江,等. 甲状腺腺脂肪瘤一例[J]. 中华医学杂志, 2010, 90(26):1872.
- [2] 郝俊梅,王威. 甲状腺腺脂肪瘤1例[J]. 诊断病理学杂志, 2007, 14(6):414-422.
- [3] 尹大龙,刘连新,田蓝天,等. 结节性甲状腺肿伴甲状腺脂肪瘤1例[J]. 中国实用外科杂志, 2008, 28(5):335.
- [4] Gupta A, Mathur S K, Batra C, et al.

Adenolipoma of the thyroid gland[J]. Indian J Pathol Microbiol, 2008, 51(4):521-522.

- [5] Vellozo A, Manita I, Coelho C, et al. Thyroid adenolipoma[J]. Acta Med Port, 2010, 23(2):277-280.
- [6] Kim HS, Yun KJ. Adenolipoma of the thyroid gland: report of a case with diagnosis by fine-needle aspiration cytology[J]. Diagn Cytopathol, 2008, 36(4):253-256.
- [7] Schröder S, Böcker W. Lipomatous lesions of the thyroid gland: a review[J]. Appl Pathol, 1985, 3(3):140-149.
- [8] Ge Y, Luna MA, Cowan DF, et al. Thyrolipoma and thyrolipomatosis: 5 case reports and historical review of the literature[J]. Ann Diagn Pathol, 2009, 13(6):384-389.

(本文编辑 姜晖)

欢迎订阅《中南大学学报(医学版)》

《中南大学学报(医学版)》原名《湖南医科大学学报》,创刊于1958年,为教育部主管、中南大学主办的医药卫生类综合性学术期刊。该刊已被美国医学文献分析和联机检索系统(Medline, Pubmed)及其《医学索引》(IM)、荷兰《医学文摘》(EM)、美国《化学文摘》(CA)、WHO西太平洋地区医学索引(WPRIM)、中国科学引文数据库(核心库)(CSCD)等国内外多家重要数据库和权威文摘期刊收录;是中国科技论文统计源期刊、中文核心期刊及中国期刊方阵“双效”期刊;为“第2届、第3届中国高校精品科技期刊”、“2008年中国精品科技期刊”和湖南省“十佳科技期刊”。

本刊为月刊,国际标准开本(A4幅面),每月月末出版。内芯采用进口亚光铜版纸印刷,图片彩色印刷。定价20元/册,全年240元。国内外公开发售。国内统一刊号:CN43-1427/R,国际标准刊号:ISSN 1672-7347;国内邮发代号:42-10,国外邮发代号:BM422;欢迎新老用户向当地邮局(所)订阅,漏订或需增订者也可直接与本刊编辑部联系订阅。

地址:湖南省长沙市湘雅路110号湘雅医学院75号信箱 邮编:410078

电话:0731-84805495, 0731-84805496 传真:0731-84804351

Email: xyxb2005@vip.163.com, xyxb2005@126.com

Http://www.csumed.org; www.csumed.com; www.csumed.net

http://xbyx.xysm.net

中南大学学报(医学版)编辑部