



doi:10.3978/j.issn.1005-6947.2015.12.010
http://dx.doi.org/10.3978/j.issn.1005-6947.2015.12.010
Chinese Journal of General Surgery, 2015, 24(12):1687-1690.

· 下肢动脉疾病专题研究 ·

下肢动脉硬化闭塞症腔内治疗后支架内再狭窄的治疗

吴元兵, 朱云峰, 葛红卫, 朱永斌, 陈诚, 王鑫

(苏州大学附属第三医院 血管外科, 江苏 常州 213003)

摘要

目的: 探讨下肢动脉硬化闭塞症(ASO)腔内治疗后支架内再狭窄的治疗体会。

方法: 回顾性分析2012年6月至2014年12月收治的支架内再狭窄的31例下肢ASO患者(49条肢体)资料, 其中狭窄病变37条肢体, 闭塞病变12条肢体; 病变长度8.5~35 cm, 平均(25.2±7.5) cm。

结果: 所有患者均接受腔内治疗, 包括单纯球囊扩张成形术35例, 球囊扩张后导管溶栓术3例, 球囊扩张后支架植入术3例, 导管溶栓后球囊扩张术7例, 斑块旋切术1例。术后所有患者症状均不同程度缓解, 平均踝肱指数较术前明显升高($P<0.05$)。28例获得随访3~32个月, 平均(16.2±5.8)个月, 期间出现再狭窄6例(21.4%), 均再次行球囊扩张成形术, 无截肢及死亡病例。

结论: 结合其他腔内疗法, 球囊扩张术治疗下肢动脉支架内再狭窄疗效满意。

关键词

动脉闭塞性疾病; 移植物闭塞, 血管; 腔内治疗

中图分类号: R654.3

Management of in-stent restenosis in lower limb arteriosclerosis obliterans after endovascular treatment

WU Yuanbing, ZHU Yunfeng, GE Hongwei, ZHU Yongbin, CHEN Cheng, WANG Xin

(Department of Vascular Surgery, the Third Affiliated Hospital, Soochow University, Changzhou, Jiangsu 213003, China)

Abstract

Objective: To review the experience in management of in-stent restenosis in lower limb arteriosclerosis obliterans (ASO) after endovascular treatment.

Methods: The clinical data of 31 lower limb ASO patients (49 limbs) with post-interventional in-stent restenosis treated from June 2012 to December 2014 were analyzed retrospectively. The lesions included restenosis in 37 limbs and with reocclusion in 12 limbs, and the length of lesions ranged from 8.5 to 35 cm with an average of 25.2 cm.

Results: All patients received endovascular treatment. The treatment modalities included lone balloon dilation angioplasty in 35 limbs, catheter-directed thrombolysis after balloon dilation in 3 limbs, balloon dilation with additional stent implantation in 3 limbs, catheter-directed thrombolysis prior to balloon dilation in 7 limbs, and SilverHawk atherectomy in one limb. After operation, varying degrees of improvement of symptoms occurred in all cases, and the average ankle-brachial index was increased significantly compared with preoperative value ($P<0.05$). Twenty-eight patients were followed up for 3 to 32 months with an average of 16.2 months, during which period, restenosis recurred in 6 cases (21.4%), and all of them had a repeat balloon dilation angioplasty, and

收稿日期: 2015-07-01; 修订日期: 2015-11-17。

作者简介: 吴元兵, 苏州大学附属第三医院副主任医师, 主要从事血管外科基础与临床方面的研究。

通信作者: 吴元兵, Email: yuanbingwu@sina.com

no case had limb amputation or died.

Conclusion: In combination with other appropriate endovascular procedures, balloon dilation angioplasty can offer satisfactory efficacy for in-stent restenosis in lower limb arteries.

Key words

Arterial Occlusive Diseases; Graft Occlusion, Vascular; Endovascular Therapy

CLC number: R654.3

下肢动脉粥样硬化闭塞症 (ASO) 股腘动脉病变目前首选球囊扩张加支架植入术, 创伤小, 疗效快, 但术后支架内再狭窄 (in-stent restenosis, 支架内再狭窄) 的发生率高达 40%~60%^[1-2], 严重影响了患者的治疗效果和预后。目前, 处理支架内再狭窄可供选择的腔内治疗方法有: 单纯球囊扩张成形、再次支架植入、覆膜支架植入、近距离放射治疗、切割球囊、斑块旋切、药物涂层球囊和药物涂层支架植入等, 术后支架内再狭窄各家报道不一^[3-9]。我院 2012 年 6 月—2014 年 12 月共诊治 31 例 (49 条肢体) 下肢股动脉支架植入术后再狭窄闭塞病例, 临床疗效满意, 现报告如下。

1 资料与方法

1.1 一般资料

本组 31 例中, 男 19 例, 女 12 例; 年龄 61~83 岁, 平均 75.8 岁。其中, 合并高血压 25 例, 2 型糖尿病 19 例, 脑梗死 12 例, 冠心病 16 例, 吸烟史 18 例。症状表现为原有间歇性跛行症状出现加重, 或者出现静息痛。再狭窄闭塞时间 3~24 个月, 平均

6.8 个月。病变类型: 狭窄病变 37 例次, 闭塞病变 12 例次; 病变长度 8.5~35 cm, 平均 (25.2 ± 7.5) cm。49 条肢体术前踝肱指数 (ABI) 为 0.28 ± 0.21。术前下肢 CTA 评估 15 例, 所有病例均经下肢动脉造影确诊。

1.2 治疗方法

术前根据影像学资料及体格检查情况选择穿刺途径, 多采用对侧股动脉穿刺, 置入 6 F 血管鞘, 静脉注射肝素 0.6~0.8 mg/kg, 随后按 10 mg/h 追加。在导管辅助下采用“j”形软导丝缓慢通过再狭窄闭塞段, 造影证实导丝到达远端真腔后交换硬导丝, 导入相应直径的球囊进行扩张成形, 再次造影有无残余狭窄、夹层形成或血栓脱落, 选择是否置入支架、溶栓治疗、球囊后扩张等术式 (图 1)。

本组 49 条肢体, 35 例次行单纯球囊扩张成形术; 3 例次球扩后造影发现支架内血栓再行置管溶栓术; 3 例次球囊扩张术后发现病变进展予补支架植入; 7 例次造影发现支架内长段闭塞, 采用溶栓导管尿激酶溶栓, 1 d 后再次造影, 血栓基本消失再行球囊扩张成形术; 应用 SilverHawk 系统进行斑块旋切术 1 例次。

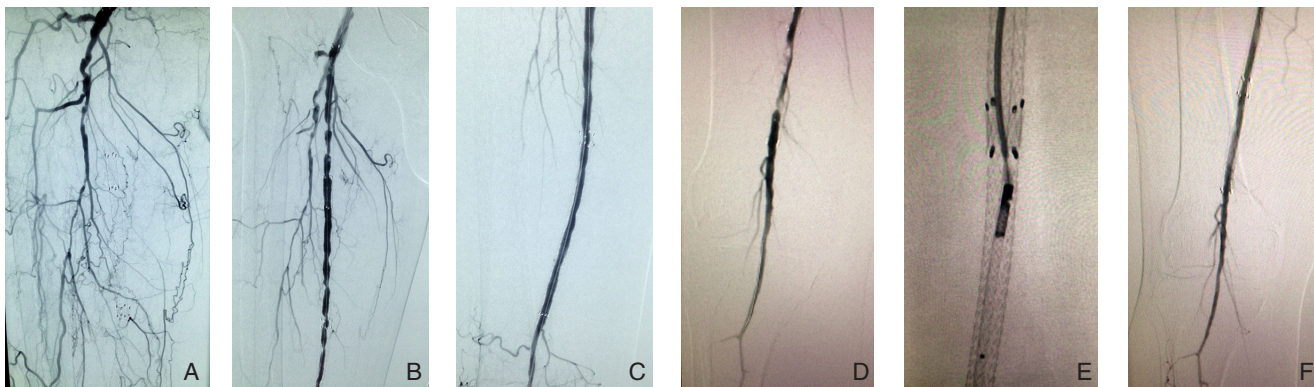


图 1 支架内再狭窄的腔内治疗 A: 支架内闭塞; B: 置管溶栓 1 d 后支架内多发狭窄; C: 单纯球囊扩张后造影恢复通畅; D: 支架内再狭窄病例多次扩张后仍反复发作再狭窄; E: SilverHawk 斑块旋切; F: 术后 3 个月随访支架仍然通畅

Figure 1 Endovascular treatment of in-stent restenosis A: Intra-stent occlusion; B: Multiple stricture sites in the stent after 1 d catheter-directed thrombolysis; C: Angioplasty showing restored patency after simple balloon dilation; D: Repeated restenosis in cases undergoing several times of balloon dilation for restenosis; E: SilverHawk atherectomy; F: Patent stent on postoperative 3-month follow-up

术后所有患者常规皮下注射低分子肝素3~5 d,口服抗血小板药物氯吡格雷75 mg/d和阿司匹林100 mg/d,至少3~6个月。对于下肢动脉长段闭塞病例口服华法林抗凝治疗,术后定期检测凝血指标,保持INR2~3。

1.3 随访方法

患者术后1、3、6个月及1年来院门诊复查,体检或彩超检查目标血管通畅情况,口服华法林者定期监测凝血功能。对于出现远端动脉搏动减弱或消失,踝肱指数明显下降,缺血症状复现或短期内加重应考虑出现再狭窄闭塞,行下肢CTA评估或直接下肢动脉造影明确病变情况。

1.4 统计学处理

采用SPSS 11.0软件进行统计学处理。计量资料以均数±标准差($\bar{x} \pm s$)表示,采用t检验, $P < 0.05$ 为差异有统计学意义。

2 结果

2.1 近期疗效

本组49条肢体,治疗方法包括单纯球囊扩张成形术35例次,3例次球囊扩张成形术后造影发现存在血栓,予置管溶栓术后血管通畅;对于闭塞病例先进行导管溶栓,再球囊扩张成形术7例次;3例次因病变进展球扩后再次支架植入术;1例次因反复出现支架内再狭窄行SilverHawk斑块旋切术。术后即时造影患肢动脉均恢复通畅。

所有患者术后症状有不同程度缓解,表现为静息痛消失或改善,间歇性跛行距离增大,远端动脉搏动恢复,缺血肢体皮温升高,溃疡面积缩小或愈合。术后ABI为 0.67 ± 0.23 ,较术前(0.28 ± 0.21)明显升高($P < 0.05$)。术后并发症包括患侧小腿血肿3例,穿刺点血肿2例,均采用保守治疗。

2.2 随访结果

术后28例获得随访,随访率90.3%。随访时间3~32个月,平均16.2个月。随访期间出现支架内再狭窄6例,再狭窄率21.4%,无截肢和死亡病例。

本组1例老年女性患者,随访期内每3个月即来院行球囊扩张成形术,包括1次置管溶栓治疗,1次SilverHawk斑块旋切术,随访期间尽管长期口服抗血小板药、华法林抗凝以及降压降糖降脂药物等,仍然反复出现支架内再狭窄,原因考虑是长期吸烟(劝阻无效),缺少活动锻炼以及合并

多种动脉硬化危险因素等。

3 讨论

腔内治疗下肢ASO由于具有疗效显著、安全和创伤小等优点,现已成为治疗外周血管狭窄或闭塞病变的首选治疗方法。但是,居高不下的支架内再狭窄发生率制约了其发展,如何解决支架内再狭窄是临床处理下肢ASO病变较为迫切的问题。

支架内再狭窄的病理基础是球囊扩张后内膜撕裂及修复过程中导致的内膜增生^[10-12],也有学者^[13]认为血管活性物质和血流动力学因素所致的血管壁结构变化的血管重塑在再狭窄过程中起了重要作用。下肢ASO支架术后支架内再狭窄发生因素非常多,包括病变因素,动脉硬化的高危因素如糖尿病、高血压、高脂血症等,吸烟,运动锻炼,随访情况等,其中,病变TASC分级C、D级是术后再狭窄的一个重要因素^[14]。本组31例,8例TASC C级,19例TASC D级。4例TASC A、B级患者再狭窄原因有术后未坚持口服抗血小板药物、动脉硬化危险因素控制不佳以及随访不及时等。

支架内再狭窄高发于术后6个月内^[15],因此术后3~6个月加强抗血小板药物以及抗凝药物能降低支架内再狭窄发生率^[16]。常用腔内治疗方法中单纯球囊扩张术最为常用,操作简便且可重复实施,经济有效,但再狭窄较高,应用SilverHawk斑块旋切系统治疗支架内再狭窄术后3个月通畅率达86%^[3]。紫杉醇涂层球囊术后1年再狭窄率仅为19.5%,远优于单纯球囊扩张者71.8%^[4]。紫杉醇涂层球囊再支架植入术后1年再狭窄率17%,优于普通球囊后支架植入术后的47.33%^[17]。肝素结合的Viabahn覆膜支架应用于支架内再狭窄1年通畅率为74.8%,明显高于单纯球囊扩张术后的通畅率(28.0%)^[7]。文献^[18]报道支架内再狭窄术后再狭窄率差别较大,可能和病变类型有一定的关系。本组球囊扩张术及根据病情结合其他腔内治疗方法术后随访3~32个月,随访期间出现支架内再狭窄6例,再狭窄率21.4%,近期疗效尚满意,长期结果有待进一步随访。

本组1例患者,单纯球囊扩张术后每3个月后即出现支架内再狭窄,后采用斑块旋切术,随访半年未出现再狭窄。因此,先采用溶栓、斑块旋切等技术进行“减积”,再应用药物球囊对于支架内再狭窄的治疗可能是一种较为合理的治疗选

择^[19]。Shammas^[20]提出的腔内治疗三原则如术中低压球囊扩张避免夹层、保留流出道避免栓塞、抑制平滑肌细胞增生等对于预防术后支架内再狭窄具有一定的参考价值。对于有些单纯腔内治疗处理棘手的病例可采用结合开放手术即“杂交”手术处理,效果可能会更好^[21]。

笔者认为,下肢动脉支架植入术后应加强随访,控制动脉硬化危险因素,适当口服抗凝和抗血小板药物,对于支架内再狭窄采用球囊扩张术并根据病情结合其他术式是一种可行的治疗方法。

参考文献

- [1] Schillinger M, Sabeti S, Loewe C, et al. Balloon angioplasty versus implantation of nitinol stents in the superficial femoral artery[J]. *N Engl J Med*, 2006, 354(18):1879-1888.
- [2] Laird JR, Katzen BT, Scheinert D, et al. Nitinol stent implantation versus balloon angioplasty for lesions in the superficial femoral artery and proximal popliteal artery: twelve-month results from the RESILIENT randomized trial[J]. *Circ Cardiovasc Interv*, 2010, 3(3):267-276.
- [3] Trentmann J, Charalambous N, Djawanscher M, et al. Safety and efficacy of directional atherectomy for the treatment of in-stent restenosis of the femoropopliteal artery[J]. *J Cardiovasc Surg (Torino)*, 2010, 51(4):551-560.
- [4] Liistro F, Angioli P, Porto I, et al. Paclitaxel-eluting balloon vs. standard angioplasty to reduce recurrent restenosis in diabetic patients with in-stent restenosis of the superficial femoral and proximal popliteal arteries: the DEBATE-ISR study[J]. *J Endovasc Ther*, 2014, 21(1):1-8.
- [5] Werner M, Scheinert D, Henn M, et al. Endovascular brachytherapy using liquid Beta-emitting rhenium-188 for the treatment of long-segment femoropopliteal in-stent stenosis[J]. *J Endovasc Ther*, 2012, 19(4):467-475.
- [6] Shammas NW, Shammas GA, Helou TJ, et al. Safety and 1-year revascularization outcome of SilverHawk atherectomy in treating in-stent restenosis of femoropopliteal arteries: a retrospective review from a single center[J]. *Cardiovasc Revasc Med*, 2012, 13(4):224-227.
- [7] Bosiers M, Deloose K, Callaert J, et al. Superiority of stent-graft for in-stent restenosis in the superficial femoral artery: twelve-month results from a multicenter randomized trial[J]. *J Endovasc Ther*, 2015, 22(1):1-10.
- [8] Virga V, Stabile E, Biamino G, et al. Drug-eluting balloons for the treatment of the superficial femoral artery in-stent restenosis: 2-year follow-up[J]. *JACC Cardiovasc Interv*, 2014, 7(4):411-5.
- [9] 谷涌泉. 下肢动脉硬化闭塞症腔内治疗的新进展[J]. *中国普通外科杂志*, 2014, 23(6):719-723.
- [10] Inoue T, Croce K, Morooka T, et al. Vascular inflammation and repair: implications for re-endothelialization, restenosis, and stent thrombosis[J]. *JACC Cardiovasc Interv*, 2011, 4(10):1057-1066.
- [11] Maffia P, Grassia G, Di Meglio P, et al. Neutralization of interleukin-18 inhibits neointimal formation in a rat model of vascular injury[J]. *Circulation*, 2006, 114(5):430-437.
- [12] 史作磊, 王坤, 于振海. 下肢动脉硬化闭塞症手术或介入治疗后血管再狭窄的影响因子[J]. *中国血管外科杂志:电子版*, 2014, 7(3):183-185.
- [13] Gibbons GH, Dzau VJ. The emerging concept of vascular remodeling[J]. *N Eng J Med*, 1994, 330(20):1431-1438.
- [14] Gur I, Lee W, Akopian G, et al. Clinical outcomes and implications of failed infrainguinal endovascular stents[J]. *J Vasc Surg*, 2011, 53(3):658-667.
- [15] Dick P, Sabeti S, Mlekusch W, et al. Conventional balloon angioplasty versus peripheral cutting balloon angioplasty for treatment of femoropopliteal artery in-stent restenosis: initial experience[J]. *Radiology*, 2008, 248(1): 297-302.
- [16] 苏少飞, 田玉峰, 陈林宝, 等. 抗凝联合抗血小板聚集治疗预防糖尿病下肢动脉硬化闭塞症支架植入后再狭窄的疗效分析[J]. *中国普通外科杂志*, 2015, 24(6):823-827.
- [17] Liistro F, Grotti S, Porto I, et al. Drug-eluting balloon in peripheral intervention for the superficial femoral artery: the DEBATE-SFA randomized trial (drug eluting balloon in peripheral intervention for the superficial femoral artery)[J]. *JACC Cardiovasc Interv*, 2013, 6(12):1295-1302.
- [18] Tosaka A, Soga Y, Iida O, et al. Classification and clinical impact of restenosis after femoropopliteal stenting[J]. *J Am Coll Cardiol*, 2012, 59(1):16-23.
- [19] Sixt S, Carpio Cancino OG, Treszl A, et al. Drug-coated balloon angioplasty after directional atherectomy improves outcomes in restenotic femoropopliteal arteries[J]. *J Vasc Surg*, 2013, 58(3): 682-686.
- [20] Shammas NW. An overview of optimal endovascular strategy in treating the femoropopliteal artery: mechanical, biological, and procedural factors[J]. *Int J Angiol* 2013, 22(1):1-8.
- [21] 万恒, 林智琪, 刘灏, 等. 杂交技术在治疗TASC D型周围动脉闭塞性疾病中的应用[J]. *中国普通外科杂志*, 2014, 23(6):737-741.

(本文编辑 姜晖)

本文引用格式: 吴元兵, 朱云峰, 葛红卫, 等. 下肢动脉硬化闭塞症腔内治疗后支架内再狭窄的治疗[J]. *中国普通外科杂志*, 2015, 24(12):1687-1690. doi:10.3978/j.issn.1005-6947.2015.12.010
Cite this article as: WU YB, ZHU YF, GE HW, et al. Management of in-stent restenosis in lower limb arteriosclerosis obliterans after endovascular treatment[J]. *Chin J Gen Surg*, 2015, 24(12):1687-1690. doi:10.3978/j.issn.1005-6947.2015.12.010