



doi:10.3978/j.issn.1005-6947.2016.06.012
http://dx.doi.org/10.3978/j.issn.1005-6947.2016.06.012
Chinese Journal of General Surgery, 2016, 25(6):848-852.

· 专题研究 ·

介入手术治疗复杂主髂动脉闭塞症：附 16 例分析

葛世堂¹，任美健²，张希全¹，任可伟¹

(1. 中国人民解放军第一四八中心医院 全军腔内介入诊疗中心，山东 淄博 255300；2. 潍坊医学院，山东 潍坊 261042)

摘要

目的：探讨经皮腔内介入治疗复杂主髂动脉闭塞症的临床疗效。

方法：回顾性分析收治的 16 例复杂主髂动脉闭塞患者临床资料，患者均行介入手术治疗，通过多穿刺入路途径，采用内膜下血管再通技术和导丝抓捕技术建立工作导丝通道，然后行球囊扩张术及对吻技术支架植入等。

结果：16 例复杂主髂动脉闭塞的患者，手术均获得成功，手术成功率 100%。16 例患者中 15 例患者血管完全通畅，症状明显改善，1 例患者症状中度改善，下肢缺血症状消失。1 例患者出现穿刺部位血肿，术后并发症发生率为 6.25%。所有患者均随访 3~48 个月，其中有 5 例患者出现支架内狭窄及血栓形成，经过腔内介入治疗后再次恢复血流。术后 12、24、36 个月血管通畅率分别为 87.5%、81.25%、68.75%。

结论：经皮腔内介入治疗复杂主髂动脉闭塞，能够迅速打通血管、恢复血流，且并发症少，临床效果满意。

关键词

动脉闭塞性疾病；主动脉；髂动脉；血管内操作

中图分类号：R654.3

Clinical efficacy of interventional therapy for complex aortoiliac arterial occlusion

GE Shitang¹, REN Meijian², ZHANG Xiquan¹, REN Kewei¹

(1. Endovascular Interventional Diagnosis and Treatment Center, the 148th Hospital of Chinese People's Liberation Army, Zibo, Shandong 255300, China; 2. Weifang Medical University, Weifang, Shandong 261042, China)

Abstract

Objective: To investigate the clinical efficacy of percutaneous interventional treatment for complex aortoiliac arterial occlusion.

Methods: The clinical data of 16 patients with complex aortoiliac arterial occlusion were retrospectively analyzed. All patients underwent interventional procedures by using subintimal recanalization technique and catheter-capture technique to establish a working guidewire channel via multi-puncture approach, and then underwent balloon dilatation and kissing stent placement.

Results: Operation was performed successfully in all the 16 patients with complex aortoiliac arterial occlusion, and the surgical success rate was 100%. Among them, blood flow was completely restored and symptoms were improved significantly in 15 cases, and symptoms were moderately improved in 1 case, in whom the symptoms of lower limb ischemia disappeared. Puncture-site hematoma occurred in one case, and the incidence of

收稿日期：2015-12-27；修订日期：2016-05-06。

作者简介：葛世堂，中国人民解放军第一四八中心医院住院医师，主要从事介入放射学方面的研究。

通信作者：张希全，Email: zyfb19901024@sina.com

postoperative complications was 6.25%. All patients were followed up for 3 to 48 months. Intra-stent stenosis or thrombosis occurred in 5 cases, and blood flow was restored after a second endovascular intervention. The 12-, 24- and 36-month patency rate was 87.5%, 81.25% and 68.75% respectively.

Conclusion: For complex aortoiliac arterial occlusion, percutaneous interventional treatment can rapidly recanalize the occlusion and restore the blood flow with low incidence of complications, so it has satisfactory clinical efficacy.

Key words Arterial Occlusive Diseases; Aorta; Iliac Artery; Endovascular Procedures

CLC number: R654.3

随着人们平均寿命的延长、饮食习惯的改变和新型血管检查仪器的广泛应用,主髂动脉闭塞症(Leriche综合征)的发病率似有增高的趋势^[1]。然而主髂动脉闭塞是引起下肢缺血的常见原因,一旦确诊应立即手术治疗,以免造成肢体缺血坏死,截肢的情况,更严重的威胁患者生命。近年来腔内技术治疗主髂动脉闭塞的临床研究日益增多,适应证范围不断扩展^[2]。本研究中笔者回顾分析接受腔内介入治疗的16例复杂主髂动脉闭塞的患者,旨在探讨经皮腔内介入治疗主髂动脉闭塞的临床可行性。

1 资料与方法

1.1 一般资料

回顾性分析2011年6月—2015年3月于中国人民解放军第148中心医院诊治的16例复杂主髂动脉闭塞的患者,所有入选患者均为双侧主髂动脉闭塞(32条患肢),根据泛大西洋学会共识(TASC) II分级,所有患者均为D级。其中男10例,女6例;年龄56~83岁,平均72.3岁;病程1~60个月,平均(30.2±24.6)个月;其中合并高血压8例,冠心病2例,糖尿病3例,脑梗塞1例,高血脂3例;有吸烟史4例。所有患者均有不同程度的下肢动脉缺血性症状,且均表现为间歇性跛行的症状。所有患者均在术前行CT血管造影(CT angiography, CTA)常规检查。

1.2 主要代谢指标的控制

血压目标:控制血压<140/90 mmHg (1 mmHg=0.033 kPa),高血压合并糖尿病患者控制血压<130/80 mmHg。血糖目标:空腹血糖<7 mmol/L。血脂目标:甘油三酯(TC)<4.14 mmol/L、低密度脂蛋白(LDL)<2.6 mmol/L。有吸烟的患者劝其戒烟。代谢指标达标率控制在90%以上。

1.3 治疗方法

1.3.1 经肱动脉穿刺 所有患者均采用Seldinger技术经肱动脉穿刺,穿刺成功后置入6 F导管鞘(Terumo,日本),在长150 cm、直径0.089 cm超滑导丝(Terumo,日本)配合下,将4 F单弯导管(Cordis,美国)送至肾动脉以上的位置,连接高压注射器(MEORAO,美国)造影,造影显示主髂动脉闭塞的情况,了解主髂动脉闭塞的起始端、流出道、范围及长度。退出鞘管及单弯导管,沿导丝置入90 cm 6 F血管鞘(Cook,美国),然后送入单弯单管,捻转导丝使其通过闭塞的肾动脉以下位置,同时跟进单弯导管。

1.3.2 经双侧股动脉逆行穿刺 先经一侧股动脉逆行穿刺,穿刺成功后置入6 F导管鞘,在150 cm导丝配合下将单弯导管送入髂总动脉以上位置,同时捻转上下两个方向的导丝,待两导丝会合,从肱动脉处跟进单弯导管,退出肱动脉入路的导丝,然后更换成260 cm交换导丝,再沿股动脉入路的150 cm导丝送入单弯导管,退出导丝,然后经股动脉置入抓捕器(SHSM,中国),将260 cm导丝经股动脉拉出体外,此时建立了肱动脉至股动脉的工作导丝通道。同理建立肱动脉至另一侧股动脉的工作导丝通道,即对吻的导丝通道。

1.3.3 血管腔内成形术 经双侧股动脉沿导丝送入6 mm×60 mm~6 mm×80 mm球囊(BARD,美国),同时行球囊扩张术,球囊扩张后,更换成7 mm×60 mm球囊,继续进行球囊扩张。造影显示主髂动脉存在不同程度的狭窄。

1.3.4 内支架植入术 分别经双侧260 cm导丝,置入8 mm×120 mm的LUMINEXX血管支架(BARD,美国)2枚,定位良好,行对吻术式。根据闭塞的位置及长度,选择合适直径及长度的支架,继续置入支架,支架远端定位于髂外动脉。继续行球囊扩张塑形,球囊扩张完毕后,退出球囊,

沿右侧 260 cm 导丝送入猪尾巴导管于腹主动脉造影, 造影显示各支架内造影剂通畅, 未见明显狭窄、造影剂滞留, 血流完全恢复正常, 提示手术成功。

1.4 术后处理

术后运用血管缝合器 (Abbott Vascular, 美国) 缝合双刺股动脉穿刺点, 局部压迫 5~10 min, 使用弹力绷带加压包扎双侧股动脉及肱动脉, 患者平卧 24 h, 即可下床活动。术后监测活化部分凝血活酶时间 (activated partial thromboplastin time, APTT) 等凝血指标, 即 APTT 控制在正常值的 2~3 倍, 以调整肝素的用量。口服阿司匹林肠溶片 (德国 Bayer 公司, 国药准字 J20080078) 100 mg/d, 氢氯吡格雷 (法国 Sanofi Winthrop 公司, 国药准字 J20040006) 75 mg/d, 维持 3~6 个月, 随后单独维持口服阿司匹林肠溶片。

2 结果

2.1 治疗结果

16 例复杂主髂动脉闭塞的患者, 手术均获得成功, 手术成功率 100%。其中 2 例患者经单向内膜下血管再通术获得成功, 14 例患者采用双向内膜下再通术。16 例接受介入手术患者中 15 例患者血管完全通畅, 症状明显改善, 临床效果显著 (图 1), 1 例患者症状中度改善, 下肢缺血症状消失。

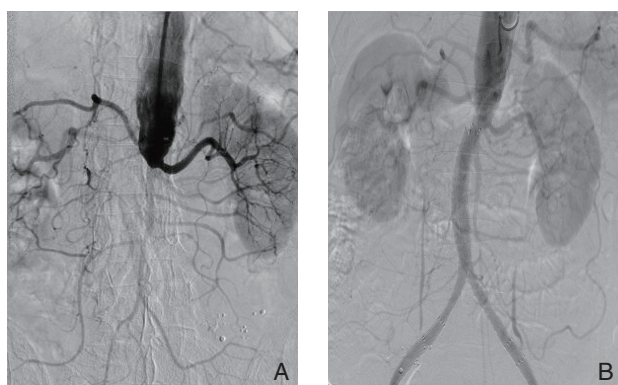


图 1 介入治疗影像 A: 由肱动脉送入单弯导管, 造影显示平肾腹主动脉闭塞; B: 应用对吻术置入支架数枚, 由肱动脉送入猪尾巴导管, 造影显示, 腹主动脉及双侧髂动脉血流完全恢复通畅

Figure 1 Images of interventional therapy A: Insertion of single-curved catheter through brachial artery, and angiography showing juxtarenal aortic occlusion; B: Angiography showing complete restoration of blood flow of the abdominal aorta and bilateral iliac arteries after placement of a number of stents with kissing technique and introduction of pig tail catheter via the brachial artery

2.2 并发症及处理

术后常见并发症为再通后缺血再灌注损伤、髂动脉破裂、远端动脉栓塞、支架断裂及穿刺部位血肿形成等。本组患者 1 例出现穿刺部位血肿, 行血肿清除术后, 患者恢复良好。并发症发生率为 6.25%。

2.3 随访结果

随访 3~48 个月, 其中有 5 例患者出现支架内狭窄及血栓形成, 经过腔内介入治疗后再次恢复血流。术后 12、24、36 个月血管通畅率分别为 87.5%、81.25%、68.75%。随访期间截止无死亡的病例。

3 讨论

3.1 主髂动脉闭塞疾病特征

主髂动脉闭塞是最常见的动脉闭塞性疾病, 病变部位常位于腹主动脉分叉周围, 少数病例病变延伸至肾动脉领域。典型的临床表现为 Leriche 三联征: 间歇性跛行、男性性功能障碍和股动脉搏动减弱或消失^[3]。本组入选的患者病变部位位于肾动脉以下 0.5~4 cm, 男性患者表现为性功能异常, 出现间歇性跛行。所有患者均有不同程度的表现为股动脉搏动弱, 或直接触不到搏动。

3.2 术前对患者疾病进行详细评估及进行 CTA 检查

主髂动脉闭塞发病率随年龄的增大而增加^[4], 65 岁以上的男性人群中约有 10% 患有下肢动脉硬化闭塞症, 而 75 岁以上人群的发病率达 20%^[5]。主髂动脉闭塞的患者多为老年人, 往往合并有高血压、高血脂、糖尿病, 以及冠心病、脑血管动脉硬化, 严重者有心肌梗死、脑梗死病史, 因此主髂动脉闭塞的手术安全性评估显得尤其重要^[6]。本组患者年龄 56~83 岁, 平均 72.3 岁, 在术前对相应的合并疾病进行了对症的治疗, 且均做了详细的评估, 保证了安全的手术环境。同时术前对所有患者均进行了 CTA 检查。CT 血管造影随着高端 CT 越来越广泛的应用已成为一种新兴的检查血管疾病的手段被临床所接受^[7], 李蕾等^[8]认为 CTA 具有高度敏感性与准确性, 可作为临床确定治疗方案前的最终检查。

3.3 腔内治疗主髂动脉闭塞症的优势

主髂动脉闭塞的常规治疗方法主要包括以药物为主的基础治疗, 以经典的外科旁路术为代表的的开放式手术治疗和血管腔内介入治疗^[9-16]。

但是外科旁路手术治疗需要开腹,有创伤大的缺点,一些患者往往不能耐受。腔内治疗具有安全、有效、微创的优势,临床上已经越来越多地被作为主髂动脉闭塞的首选治疗措施^[15-17]。腔内治疗主髂动脉闭塞症的技术成功率逐渐增高,国外报道为82%~98%,近期为90%~100%。本组16例复杂主髂动脉闭塞的患者均采用腔内介入治疗的方法进行处理,手术成功率100%。

3.4 入路的选择及建立工作导丝通道问题

腔内治疗入路的选择对于成功开通闭塞段至关重要^[18-19]。首选经左侧肱动脉穿刺,经造影了解主髂动脉闭塞的范围及程度,为接下来的治疗提供了参考。经此途径进入内膜下腔能够避免损伤近端的重要侧支循环(例如平肾动脉水平主髂动脉闭塞的患者,若从股动脉入路,容易损伤肾动脉)。而腔内介入治疗复杂主髂动脉闭塞症的核心是建立工作导丝通道。分别逆行穿刺双侧股动脉,技巧性的运用双向内膜下血管再通技术和抓捕技术进行处理。双向内膜下再通可以作为单向内膜下再通进入真腔失败时的补救方法,可有效提高血管成形术的成功率^[14, 20]。运用抓捕器将肱动脉入路的导丝分别经双侧股动脉拉出体外,建立了工作导丝通道。

3.5 球囊扩张、支架的选择及植入支架后出现狭窄及血栓形成的再次腔内治疗

经皮血管成形术是介入治疗主髂动脉闭塞症的常用方法^[16],在行球囊扩张的时候,在球囊直径选择上由小到大逐级进行扩张。不要过分追求达到理想的正常管径,以免过度的动脉损伤导致破裂^[18]。球囊扩张完毕后植入支架等方法进行治疗。对于主髂动脉闭塞疾病的支架选择上学者们意见不一,包括覆膜支架和裸支架。有学者^[21-22]报道覆膜支架是治疗平肾或肾下主髂动脉闭塞的一种好的治疗方法。但是, Humphries等^[23]报道主髂动脉裸支架比覆膜支架具有更好的中期通畅率。而且覆膜支架价格昂贵,在释放支架时往往将侧支循环牺牲掉。笔者对16例患者的治疗中全部选用裸支架。腔内治疗后再狭窄或闭塞的原因多是支架内再狭窄或血栓形成,几乎所有需再次干预的病例可再次通过腔内技术得到满意解决,且多数病例二次腔内治疗的难度会降低(与一期治疗完全闭塞性病变相比较)^[17]。在随访期间16例患者中有5例出现支架内狭窄及血栓形成,经过二次腔内介入治疗后迅速恢复血流。

对于主髂动脉硬化闭塞的患者,综合应用多种方法进行腔内治疗是一项安全有效的措施,可获得满意的临床疗效^[18, 24-25]。综上所述,介入治疗主髂动脉闭塞具有临床可行性,值得临床推广应用。然而对于腔内治疗失败者、肾功能不全或造影剂过敏者,开放手术仍具有优势^[17]。

参考文献

- [1] 刘长建,刘晨,乔彤,等. 主髂动脉硬化闭塞症的外科治疗[J]. 江苏医药, 2000, 26(1):12-14.
Liu CJ, Liu C, Qiao T, et al. Surgical treatment for aortoiliac occlusive disease[J]. Jiangsu Medical Journal, 2000, 26(1):12-14.
- [2] 周玉斌,吴丹明. 下肢动脉硬化性病变的腔内血管外科治疗[J]. 中国普通外科杂志, 2014, 23(6):727-731.
Zhou YB, Wu DM. Endovascular surgery for arteriosclerotic lesions of lower limbs[J]. Chinese Journal of General Surgery, 2014, 23(6):727-731.
- [3] 丁奎,辛世杰. 慢性主髂动脉闭塞的诊治及手术技巧[J]. 中华普通外科杂志, 2012, 27(11):937-938.
Ding K, Xin SJ. The diagnosis and treatment of chronic main iliac artery occlusion and surgical techniques[J]. Zhong Hua Pu Tong Wai Ke Za Zhi, 2012, 27(11):937-938.
- [4] 吴丹明,周玉斌. 下肢慢性缺血性疾病的外科治疗及评价[J]. 中国实用外科杂志, 2006, 26(10):752-754.
Wu DM, Zhou YB. Surgical treatment and evaluation of chronic ischemic disease of lower limb[J]. Chinese Journal of Practical Surgery, 2006, 26(10):752-754.
- [5] Tsetis D, Uberoi R. Quality improvement guidelines for endovascular treatment of iliac artery occlusive disease[J]. Cardiovasc Intervent Radiol, 2008, 31(2):238-245.
- [6] 吴庆华. 动脉闭塞性疾病的外科治疗——主髂动脉闭塞的外科手术治疗[J]. 中国实用外科杂志, 2004, 24(4):197-199.
Wu QH. Surgical treatment of the occlusion of the main iliac artery[J]. Chinese Journal of Practical Surgery, 2004, 24(4):197-199.
- [7] Fotiadis N, Kyriakides C, Bent C, et al. 64-section CTangiography in patients with critical limb ischaemia and severe claudication: comparison with digital subtractive angiography[J]. Clin Radiol, 2011, 66(10):945-952.
- [8] 李蕾,周莹,刘雨成,等. Fontaine II期及以上分期下肢动脉硬化闭塞症的踝踝指数与CTA对比研究[J]. 实用医学杂志, 2015, 31(2):231-233.
Li L, Zhou Y, Liu YC, et al. Comparative study of brachial ankle index and CTA in patients with lower limb arteriosclerosis occlusive disease for Fontaine phase II[J]. The Journal of Practical Medicine,

- 2015, 31(2):231-233.
- [9] 吴安乐, 黄求理, 宋侃侃, 等. 动脉粥样硬化所致髂-股动脉狭窄或闭塞的血管腔内介入治疗[J]. 介入放射学杂志, 2009, 18(11):819-822.
- Wu AL, Huang QL, Song KK, et al. Endovascular interventional treatment for iliofemoral artery stenosis or occlusion due to arterial atherosclerosis[J]. Journal of Interventional Radiology, 2009, 18(11):819-822.
- [10] 李京雨, 刘涛, 徐力扬, 等. 慢性主-髂动脉闭塞内膜下再通治疗的可行性及初步应用[J]. 介入放射学杂志, 2009, 18(3):220-223.
- Li JY, Liu T, Xu LY, et al. Subintimal recanalization for the treatment of chronic aorto-iliac artery occlusion: its feasibility and preliminary results [J]. Journal of Interventional Radiology, 2009, 18(3):220-223.
- [11] Diehm C, Schuster A, Allenberg JR, et al. High prevalence of peripheral arterial disease and co-morbidity in 6880 primary care patients: cross-sectional study[J]. Atherosclerosis, 2004, 172(1):95-105.
- [12] Met R, VanLienden KP, Koelemay MJ, et al. Subintimal angioplasty for peripheral arterial occlusive disease: a systematic review[J]. Cardiovasc Intervent Radiol, 2008, 31(4):687-697.
- [13] 高海军, 陈光, 王浩, 等. 支架成形联合置管溶栓治疗TASC(II)D型主髂动脉闭塞性疾病[J]. 介入放射学杂志, 2012, 21(11):948-952.
- Gao HJ, Chen G, Wang H, et al. Percutaneous transluminal stenting angioplasty combined with catheter directed thrombolytic therapy for TASC D type aorto iliac artery occlusive diseases[J]. Journal of Interventional Radiology, 2012, 21(11):948-952.
- [14] 路军良, 李京雨, 张强, 等. 双向内膜下血管成形术在治疗下肢动脉闭塞症中的应用[J]. 介入放射学杂志, 2009, 18(10):727-729.
- Lu JL, Li JY, Zhang Q, et al. Application of bidirectional subintimal angioplasty in atherosclerotic occlusion of lower extremities[J]. Journal of Interventional Radiology, 2009, 18(10):727-729.
- [15] 吴丹明, 周玉斌. 主髂动脉长段闭塞腔内治疗的技巧和疗效[J]. 介入放射学杂志, 2010, 19(12):1004-1006.
- Wu DM, Zhou YB. Endovascular treatment for long-segment aortoiliac arterial occlusion: its technical skill and therapeutic effect[J]. Journal of Interventional Radiology, 2010, 19(12):1004-1006.
- [16] 李贝贝, 刘兆玉. 主髂动脉闭塞症介入治疗的进展[J]. 中国医学影像技术, 2014, 30(12):1921-1924.
- Li BB, Liu ZY. Progresses of interventional treatment for aortoiliac occlusive disease[J]. Chinese Journal of Medical Imaging Technology, 2014, 30(12):1921-1924.
- [17] 陈忠, 寇镭. 复杂主髂动脉闭塞症的治疗选择[J]. 外科理论与实践, 2015, 20(4):289-293.
- Chen Z, Kou L. Treatment options for complex aortoiliac arterial occlusion[J]. Journal of Surgery Concepts & Practice, 2015, 20(4):289-293.
- [18] 齐加新, 邹萍, 金星, 等. 腔内治疗在主髂动脉硬化闭塞症中的应用[J]. 中国普通外科杂志, 2010, 19(6):597-601.
- Qi JX, Zou P, Jin X, et al. Endovascular treatment for aortoiliac occlusive disease[J]. Chinese Journal of General Surgery, 2010, 19(6):597-601.
- [19] 吴丹明. 主髂动脉闭塞症的腔内治疗[J]. 中国实用外科杂志, 2009, 29(11):896-899.
- Wu DM. Transluminal treatment of aortoiliac artery occlusions[J]. Chinese Journal of Practical Surgery, 2009, 29(11):896-899.
- [20] Spinosa DJ, Harthun NL, Bissontte EA, et al. Subintimal arterial flossing with antegrade-retrograde intervention (SAFARI) for subintimal recanalization to treat chronic critical limb ischemia[J]. J Vasc Intervent Radiol, 2005, 16(1):37-44.
- [21] 赵俊来, 张小明, 张学民, 等. 平肾腹主动脉闭塞的介入治疗: 附14例报告[J]. 中国普通外科杂志, 2015, 24(6):800-803.
- Zhao JL, Zhang XM, Zhang XM, et al. Interventional therapy for juxtarenal aortic occlusion: a report of 14 cases[J]. Chinese Journal of General Surgery, 2015, 24(6):800-803.
- [22] 房杰, 陈学明, 李晨宇, 等. 覆膜支架治疗肾下主髂动脉闭塞一例并文献复习[J]. 中国血管外科杂志: 电子版, 2014, 6(3):156-159.
- Fang J, Chen XM, Li CY, et al. Stent-graft in the treatment of infrarenal aortoiliac occlusion: a case report and literature review[J]. Chinese Journal of Vascular Surgery: Electronic Version, 2014, 6(3):156-159.
- [23] Humphries MD, Armstrong E, Laird J, et al. Outcomes of covered versus bare-metal balloon-expandable stents for aortoiliac occlusive disease[J]. J Vasc Surg, 2014, 60(2):337-343.
- [24] 王子军, 武国栋, 赵金超, 等. 主髂动脉硬化闭塞症的腔内治疗[J]. 中国普通外科杂志, 2012, 21(6):758-759.
- Wang ZJ, Wu GD, Zhao JC, et al. Endovascular treatment for aortoiliac occlusive disease[J]. Chinese Journal of General Surgery, 2012, 21(6):758-759.
- [25] 张建彬, 徐荣伟, 甄亚楠, 等. 腔内及杂交手术治疗主髂动脉硬化闭塞症[J]. 中国微创外科杂志, 2016, 16(2):110-113.
- Zhang JB, Xu RW, Zhen YN, et al. Endovascular treatment and hybrid surgery for aortoiliac occlusive disease[J]. Chinese Journal of Minimally Invasive Surgery, 2016, 16(2):110-113.

(本文编辑 宋涛)

本文引用格式: 葛世堂, 任美健, 张希全, 等. 介入手术治疗复杂主髂动脉闭塞症: 附16例分析[J]. 中国普通外科杂志, 2016, 25(6):848-852. doi:10.3978/j.issn.1005-6947.2016.06.012

Cite this article as: Ge ST, Ren MJ, Zhang XQ, et al. Clinical efficacy of interventional therapy for complex aortoiliac arterial occlusion[J]. Chin J Gen Surg, 2016, 25(6):848-852. doi:10.3978/j.issn.1005-6947.2016.06.012