



doi:10.7659/j.issn.1005-6947.2021.11.005  
http://dx.doi.org/10.7659/j.issn.1005-6947.2021.11.005  
Chinese Journal of General Surgery, 2021, 30(11):1304-1310.

· 专题研究 ·

## 吡咯替尼联合 TCbH 方案治疗首诊局部晚期 HER-2 阳性 年轻乳腺癌患者的疗效及安全性

郑向欣<sup>1</sup>, 张旭旭<sup>1</sup>, 吴骥<sup>1</sup>, 顾书成<sup>1</sup>, 江小玲<sup>2</sup>, 侍孝红<sup>2</sup>, 袁牧<sup>1</sup>, 陆柏林<sup>1</sup>, 邱兴<sup>1</sup>, 柏建印<sup>1</sup>, 杨鹏<sup>1</sup>, 管小青<sup>1</sup>  
(南京鼓楼医院集团宿迁医院/徐州医科大学附属宿迁医院 1. 乳腺外科 2. 病理科, 江苏 宿迁 223800)

### 摘要

**背景与目的:** 曲妥珠单抗主要作用在 HER-2-HER-2 同源二聚体, 对配体诱导的 HER-2 异源二聚体信号通路的阻断作用很弱, 吡咯替尼可以全面阻断 HER 家族同/异源二聚体下游通路。基于两者作用机制的不同, 本研究探讨吡咯替尼联合 TCbH (多西他赛+卡铂+曲妥珠单抗) 新辅助化疗方案治疗首诊晚期 HER-2 阳性年轻乳腺癌的近期疗效和安全性。

**方法:** 选取 2018 年 10 月—2020 年 1 月就诊于徐州医科大学附属宿迁医院的 32 例首诊局部晚期 HER-2 阳性年轻乳腺癌患者作为研究对象, 随机分为两组, 16 例患者应用吡咯替尼联合 TCbH 方案 (观察组), 16 例患者应用 TCbH 方案 (对照组), 比较两组患者的治疗情况及不良反应。

**结果:** 观察组中 2 例患者治疗 4 周期达到临床完全缓解 (cCR), 要求手术治疗, 术后病理提示为病理完全缓解 (pCR); 5 例患者治疗 6 周期达到 cCR, 行手术治疗, 术后病理提示为 pCR; 余 9 例患者治疗 6 周期后肿瘤退缩较明显, 但未到 cCR, 手术治疗后病理提示非 pCR, 总 pCR 率为 43.8% (7/16)。对照组中 4 例患者治疗 6 周期达到 cCR, 行手术治疗, 术后病理提示为 pCR; 余 12 例患者治疗 6 周期手术行治疗后, 病理提示非 pCR, 总 pCR 率为 25.0% (4/16)。两组总 pCR 率差异有统计学意义 ( $\chi^2=4.800, P=0.028$ )。观察组腹泻与手足综合征发生率高于对照组 (均  $P<0.05$ ), 经过对症处理后患者均可耐受; 两组间其余化疗引起的不良反应发生率差异均无统计学意义 (均  $P>0.05$ ), 两组均无心脏毒性事件发生。

**结论:** 应用吡咯替尼联合 TCbH 方案行新辅助治疗能够显著提高局部晚期 HER-2 阳性乳腺癌 pCR 率, 疗效满意, 不良反应可耐受, 可能作为除 TCbHP (多西他赛+卡铂+曲妥珠单抗+帕妥珠单抗) 方案外, 另一优选方案。

### 关键词

乳腺肿瘤; 基因, erbB-2; 吡咯替尼; 曲妥珠单抗  
中图分类号: R737.9

## Efficacy and safety of pyrotinib combined with TCbH regimen in treatment of young patients with locally advanced HER-2 positive breast cancer at first diagnosis

ZHENG Xiangxin<sup>1</sup>, ZHANG Xuxu<sup>1</sup>, WU Ji<sup>1</sup>, GU Shucheng<sup>1</sup>, JIANG Xiaoling<sup>2</sup>, SHI Xiaohong<sup>2</sup>, YUAN Mu<sup>1</sup>, LU Bolin<sup>1</sup>, QIU Xing<sup>1</sup>, BAI Jianyin<sup>1</sup>, YANG Peng<sup>1</sup>, GUAN Xiaoqing<sup>1</sup>

(1. Department of Breast Surgery 2. Department of Pathology, Suqian Hospital of Nanjing Drum Tower Hospital Group/Affiliated Suqian Hospital of Xuzhou Medical University, Suqian, Jiangsu 223800, China)

**基金项目:** 江苏省宿迁市社会发展科技支撑基金资助项目 (S201909); 江苏省青年医学人才基金资助项目 (QNRC2016490)。

**收稿日期:** 2020-09-24; **修订日期:** 2021-04-29。

**作者简介:** 郑向欣, 南京鼓楼医院集团宿迁医院/徐州医科大学附属宿迁医院副主任医师, 主要从事甲状腺、乳腺肿瘤方面的研究。

**通信作者:** 袁牧, Email: sqtvmmy@163.com

**Abstract**

**Background and Aims:** Trastuzumab mainly acts on the HER-2-HER-2 homodimer, but exerts little effect on the signaling pathway of ligand-induced HER-2 heterodimers. Pyrotinib can completely block the downstream pathway of the homo- and heterodimers of the HER family. Therefore, based on the different action mechanisms of the two drugs, this study was conducted to investigate the short-term efficacy and safety of the neoadjuvant chemotherapy regimen of pyrotinib combined with TCbH regimen (docetaxel, carboplatin and trastuzumab) in the treatment of young patients with locally advanced HER-2 positive breast cancer at first diagnosis.

**Methods:** From October 2018 to January 2020, 32 young patients with first diagnosis of locally advanced HER-2 positive breast cancer admitted in the Affiliated Suqian Hospital of Xuzhou Medical University were selected as study subjects. The patients were randomly divided into two groups, of whom, 16 patients received pyrotinib plus TCbH regimen (observation group), and the other 16 patients received TCbH regimen alone (control group). The treatment efficacy and adverse reactions of the two groups were compared.

**Results:** In observation group, 2 patients achieved clinical complete response (cCR) after 4 cycles of treatment and asked for surgical treatment, and the postoperative pathology demonstrated pathologic complete response (pCR); 5 patients achieved cCR after 6 cycles of treatment, then underwent surgical treatment, and the postoperative pathology revealed pCR; the remaining 9 patients showed obvious tumor regression after 6 cycles of treatment, but did not reach cCR, and the pathology showed non-pCR after surgical treatment. The total pCR rate was 43.8% (7/16). In control group, 4 patients achieved cCR after 6 cycles of treatment and received surgical treatment, postoperative pathology showed pCR, the pathological findings of the remaining 12 patients were non-pCR after 6 cycles of treatment, the total pCR rate was 25.0% (4/16). There was a statistical difference in total pCR rates between the two groups ( $\chi^2=4.800, P=0.028$ ). The incidence rates of diarrhea and hand foot syndrome in observation group were higher than those in control group (both  $P<0.05$ ), which were tolerable in all patients after symptomatic treatment; there were no significant differences in incidence rates of other adverse reactions caused by chemotherapy between the two groups (all  $P>0.05$ ); no cardiotoxicity events occurred in both groups.

**Conclusions:** The neoadjuvant therapy of pyrotinib combined with TCbH regimen can significantly improve the pCR rate of locally advanced HER-2 positive breast cancer, with satisfactory curative effect and tolerable adverse reactions. It may be used as another preferred regimen besides TcbHP (docetaxel, carboplatin, trastuzumab and pertuzumab) regimen.

**Key words**

Breast Neoplasms; Genes, erbB-2; Pyrotinib; Trastuzumab

**CLC number:** R737.9

乳腺癌是严重影响女性健康的杀手之一<sup>[1-3]</sup>。在我国, 乳腺癌已跃居女性恶性肿瘤的首位, 且具有发病年龄比西方和北美早 10 年、中年人群形成新高峰的特点。年轻女性由于家庭、工作及情感等问题的影响, 乳腺癌的发病率呈直线增加趋势, 关注年轻乳腺癌患者的身心健康尤为重要<sup>[4-6]</sup>。对于局部晚期乳腺癌患者, 特别是年轻女性, HER-2 阳性, 三阴性, 有保乳意愿, 但肿瘤大小与乳房体积比例大难以保乳者新辅助治疗已成为首选。临床研究证明, HER-2 阳性乳腺癌患者新辅助治疗, 曲妥珠单抗联合化疗与单用化疗相比能够

显著提高病理完全缓解 (pCR) 率, NeoSphere 研究证实, TH 方案 (多西他赛+曲妥珠单抗) 基础上增加帕妥珠单抗可以进一步提高 HER-2 阳性患者的 pCR 率<sup>[7]</sup>, 目前 NSABP-B27 等研究均认为新辅助治疗后达到 pCR 者预后明显优于非 pCR 者<sup>[8]</sup>。2020 CSCO-BC 指南明确指出吡咯替尼联合卡培他滨治疗为难治性 HER-2 阳性乳腺癌患者的首选<sup>[9]</sup>, 对于吡咯替尼在新辅助治疗中的应用国内少见报道。曲妥珠单抗是抗 HER-2 的单克隆抗体, 是一种大分子靶向药物, 通过在细胞外阻断 HER-2 同源二聚体的形成而发挥作用<sup>[10-11]</sup>, 吡咯替尼是不可逆的酪

氨酸激酶抑制剂，是一种小分子靶向药物，通过阻断细胞内 HER-1、HER-2、HER-4 家族同源或异源二聚体而发挥作用<sup>[12-14]</sup>，基于两种药物的不同作用机理，笔者将吡咯替尼联合 TCbH 方案（多西他赛+卡铂+曲妥珠单抗）应用到首诊 HER-2 阳性局部晚期年轻乳腺癌患者，患者新辅助治疗后肿瘤退缩明显，效果满意，而且患者达到 pCR 的比率明显提高，不良反应可耐受，现报告如下。

## 1 资料与方法

### 1.1 一般资料

选取我院 2018 年 10 月—2020 年 1 月收治的首诊局部晚期 HER-2 阳性年轻乳腺癌患者 32 例，均为女性，术前穿刺病理证实为 HER-2 阳性乳腺癌。纳入标准：(1) 局部晚期乳腺癌患者（T2-3，N2/N3，M0；T4，任何 N，M0）；(2) 病理证实为乳腺癌，免疫组织化学检查示 ER（-），PR（-），HER-2（+++）或 FISH 检测 HER-2 扩增；(3) 年龄为 18~40 岁；(4) 至少有 1 个可测量的病灶；(5) ECOG 体能状态评分 0~1 分；(6) 左室射血分数 $\geq 55\%$ ；(7) 机体各器官功能基本正常，血常规、肝肾功能及心电图基本正常。排除标准：(1) 机体一般情况较差，不能耐受化疗者；(2) 妊娠、哺乳期妇女；(3) 心功能下降，左室射血分数 $< 55\%$ ；(4) 合并其他肿瘤患者。本研究患者在接受治疗前均签署知情同意书，得到医院伦理委员会的批准（sqmmy2018019）。随机分为两组，吡咯替尼联合 TCbH 方案组：16 例患者采用吡咯替尼联合 TCbH 方案新辅助治疗；TCbH 方案组：16 例患者采用 TCbH 方案行新辅助治疗。两组患者新辅助治疗后手术方案按照手术适应证及患者意愿决定，手术后继续应用靶向药物满一年。两组患者治疗前在年龄、月经情况、肿瘤大小、淋巴结大小、病理类型、ECOG 评分等情况基本相同，差异均无统计学意义（均  $P > 0.05$ ）（表 1）。

### 1.2 方法

观察组，吡咯替尼（江苏恒瑞医药股份有限公司批号：国药准字 H20180013）320 mg 1 次/d，白蛋白结合型紫杉醇（石药集团欧意药业有限公司，批号：国药准字 H20183044）260 mg/m<sup>2</sup> 静脉注射，卡铂（齐鲁制药有限公司，批号：国药准字 H20020181）AUC 6 静脉注射，第 1 天，21 d 为 1 周期；对照组，白蛋白结合型紫杉醇 260 mg/m<sup>2</sup> 静脉

注射，卡铂 AUC 6 静脉注射，第 1 天，21 d 为 1 周期。曲妥珠单抗（上海罗氏制药有限公司，批号：国药准字 J20110020）的应用为 3 周方案（首次 8 mg/kg，后每次 6 mg/kg），新辅助治疗结束后，评估患者一般情况后，根据肿瘤退缩情况、手术适应证及个人意愿予以行保乳或改良根治术，观察组中吡咯替尼与赫赛汀治疗 1 年，对照组中赫赛汀治疗 1 年，根据新辅助前肿瘤分期决定后续是否放疗，治疗后定期复查。

表 1 两组乳腺癌患者临床病理特征的比较 (n=16)

Table 1 Comparison of the clinicopathologic characteristics between the two groups of patients (n=16)

资料	观察组	对照组	t/ $\chi^2$	P
年龄(岁, $\bar{x} \pm s$ )	31.7 $\pm$ 3.5	32.4 $\pm$ 3.9	0.968	0.500
绝经前[n(%)]	16(100.0)	16(100.00)	—	—
肿瘤大小[cm, n(%)]				
>2~5	14(87.50)	13(81.25)	0.237	0.626
>5	2(12.50)	3(18.75)		
淋巴结大小[cm, n(%)]				
$\leq 2$	11(68.75)	12(75.00)	0.155	0.694
>2	5(31.25)	4(25.00)		
淋巴结形态[n(%)]				
孤立	9(56.25)	12(75.00)	1.247	0.264
融合	7(43.75)	4(25.00)		
浸润性导管癌[n(%)]	16(100.00)	16(100.00)	—	—
ECOG 评分[n(%)]				
0~1	16(100.00)	16(100.00)	—	—
2~5	0(0.00)	0(0.00)		

### 1.3 近期疗效和不良反应的评价

每 2 个治疗周期评价近期疗效。根据实体瘤疗效评价标准 1.1（Response Evaluation Criteria in Solid Tumors 1.1，RECIST 1.1）将近期疗效分为完全缓解（complete response，CR）、部分缓解（partial response，PR）、疾病稳定（stable disease，SD）和疾病进展（progressive disease，PD）。CR 又分为病理完全缓解（pCR）和临床完全缓解（cCR），pCR 为肿瘤完全消失，镜下未见浸润癌残留，但可含有导管原位癌（DCIS）。化疗期间及化疗后至少每周复查 1 次血常规和肝肾功能，每 2 周期对病灶行影像学评估。放化疗结束后定期复查乳腺肿瘤指标、胸部 CT、腹部彩超及骨扫描等，观察患者有无局部或远处复发转移情况。不良反应按美国国立癌症研究所不良反应事件通用术语标准 3.0（National Cancer Institute Common Terminology Criteria

for Adverse Events, NCI-CTC 3.0) 进行评价, 分为 0~4 级。

### 1.4 随访情况

采用门诊或电话方式对患者进行随访, 随访截止日期为 2020 年 7 月 1 日, 随访时间为 6~21 个月, 无患者失访。

### 1.5 统计学处理

采用 SPSS 15.0 统计软件进行数据分析, 呈正态分布的计量资料以均数 ± 标准差 ( $\bar{x} \pm s$ ) 表示, 采用 *t* 检验; 计数资料比较采用  $\chi^2$  检验;  $P < 0.05$  为差异有统计学意义。

## 2 结果

### 2.1 近期疗效

观察组中 2 例患者治疗 4 周期达到 cCR, 要求手术治疗, 术后病理提示为 pCR, 5 例患者治疗 6 周期达到 cCR, 行手术治疗, 术后病理提示为 pCR, 余 9 例患者治疗 6 周期后肿瘤退缩较明显, 但未到 cCR, 手术治疗后病理提示非 pCR, 总 pCR 率为 43.8% (7/16)。对照组中 4 例患者治疗 6 周期达到 cCR, 行手术治疗, 术后病理提示为 pCR, 余 12 例患者治疗 6 周期手术行治疗后, 病理提示非 pCR, 总 pCR 率为 25.0% (4/16), 两组总 pCR 率差异有统计学意义 ( $\chi^2=4.800, P=0.028$ ) (图 1)。两组患者随访至 2020 年 7 月 1 日, 均无病情进展。

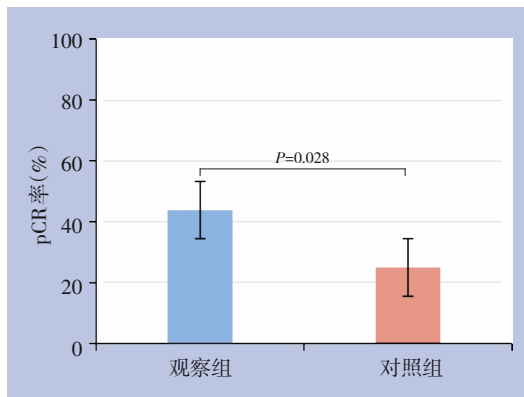


图 1 两组患者新辅助治疗 6 周期后总 pCR 率的比较

Figure 1 Comparison of the total pCR rates after 6 cycles of neoadjuvant therapy between the two groups of patients

### 2.2 不良反应

观察组所有患者治疗期间除了化疗引起的不

良反应外, 均有不同程度的腹泻, 其中 1~2 级者 13 例 (81.25%), 3 级者 3 例 (18.75%), 无 4 级腹泻发生; 手足综合征 1~2 级 6 例, 3 级 3 例, 经过对症处理后患者均可耐受。观察组腹泻与手足综合征发生率高于对照组 (均  $P < 0.05$ ), 其余化疗引起的不良反应发生率与对照组差异均无统计学意义 (均  $P > 0.05$ ), 两组均无心毒性事件发生 (表 2)。

表 2 两组患者不良反应发生情况 [ $n=16, n (%)$ ]  
Table 2 Adverse reactions in the two groups of patients [ $n=16, n (%)$ ]

不良反应	观察组	对照组	$\chi^2$	<i>P</i>
<b>白细胞减少</b>				
0 级	1(6.25)	2(12.50)	0.370	0.831
1~2 级	14(87.50)	13(81.25)		
3~4 级	1(6.25)	1(6.25)		
<b>血小板减少</b>				
0 级	2(12.5)	2(12.5)	0.373	0.830
1~2 级	12(75.00)	13(81.25)		
3~4 级	2(12.50)	1(6.25)		
<b>恶心、呕吐</b>				
0 级	1(6.25)	1(6.25)	2.143	0.343
1~2 级	13(81.25)	15(93.75)		
3~4 级	2(12.50)	0(0.00)		
<b>腹泻</b>				
0 级	0(0.00)	13(81.25)	22.25	0.000
1~2 级	13(81.25)	3(18.75)		
3~4 级	3(18.75)	0(0.00)		
<b>口腔黏膜炎</b>				
0 级	12(75.00)	10(62.50)	0.582	0.446
1~2 级	4(25.00)	6(37.50)		
3~4 级	0(0.00)	0(0.00)		
<b>脱发</b>				
0 级	5(31.25)	7(43.75)	1.333	0.513
1~2 级	8(50.00)	8(50.00)		
3~4 级	3(18.75)	1(6.25)		
<b>心脏毒性</b>				
0 级	16(100.00)	16(100.00)	—	—
1~2 级	0(0.00)	0(0.00)		
3~4 级	0(0.00)	0(0.00)		
<b>手足综合征</b>				
0 级	7(43.75)	14(87.50)	7.333	0.026
1~2 级	6(37.50)	2(12.50)		
3~4 级	3(18.75)	0(0.00)		

## 3 讨论

近年来随着乳腺癌分子分型的广泛应用, 治

疗方案也更为精准化<sup>[15-16]</sup>。按照不同分子分型采取不同的治疗方案，已被临床医生所认可。在乳腺癌分子分型中有一种类型为HER-2过表达型，此种类型乳腺癌可将导致细胞过度增殖、分化、凋亡减少、侵袭转移增加，HER-2阳性晚期乳腺癌患者的5年生存率较HER-2阴性者降低46%；HER-2过表达的乳腺癌恶性程度高、浸润性强、易发生淋巴结转移，易对化疗和内分泌治疗产生耐药<sup>[17]</sup>。这一类型在抗HER-2药物使用前患者5年生存率仅有13.2%，随着抗HER-2药物，如曲妥珠单抗、帕妥珠单抗等广泛使用，患者的中位生存期延长至43.47~52.96个月，使得患者的生存时间明显延长<sup>[18-19]</sup>。因此，抗HER-2治疗是其治疗的关键。抗HER-2治疗基石药物是曲妥珠单抗，其主要作用在HER-2-HER-2同源二聚体，对配体诱导的HER-2异源二聚体信号通路的阻断作用很弱，帕妥珠单抗是另外一种抗HER-2治疗药物，其主要作用于HER-2异源二聚体，这些药物对抗HER-2有一定的疗效，但依然有部分患者无效或者发生复发<sup>[20-21]</sup>。面对这一问题，2018年国产新药，泛-ErbB受体酪氨酸激酶抑制剂吡咯替尼用于HER-2阳性的晚期乳腺癌治疗<sup>[22-25]</sup>。吡咯替尼是一种不可逆的小分子受体酪氨酸激酶抑制剂，与HER-1、HER-2和HER-4的胞内激酶区ATP结合位点共价结合，阻止HER家族同/异源二聚体形成，进而抑制HER-2介导的下游信号通路，将肿瘤细胞阻滞在细胞周期G<sub>1</sub>期，其靶点更全面，且对靶点造成不可逆抑制，更强效地抑制肿瘤生长。在吡咯替尼用于HER-2阳性晚期乳腺癌患者的II期临床研究中，吡咯替尼联合卡培他滨可以显著提高患者的客观缓解率，中位PFS达18.1个月，结果令人鼓舞<sup>[13]</sup>。

目前局部晚期乳腺癌患者治疗策略为新辅助治疗为首选的综合决策模式，新辅助治疗可以降低临床分期，提高手术切除率和保乳率及减少手术过程中肿瘤细胞扩散机会，早期杀灭亚临床病灶，同时还可指导术后辅助化疗方案的选择<sup>[26-27]</sup>，术后再给予放疗、内分泌治疗及靶向等综合治疗，患者生存时间延长，而且生活质量明显提高<sup>[28-29]</sup>。临床中对于HER-2阳性乳腺癌患者新辅助治疗是以曲妥珠单抗为基石的化疗联合靶向治疗方案<sup>[9-11,15-16]</sup>。基于吡咯替尼的作用机制，以及该药物对于用过或者未用过曲妥珠单抗乳腺癌患者均有效，我们认为吡咯替尼、曲妥珠单抗联合化疗

方案或许能明显提高局部晚期乳腺癌患者客观缓解率，部分患者可能达到pCR。针对年轻乳腺癌这一特殊群体，经过医院伦理委员会批准，我们对首诊HER-2阳性晚期年轻乳腺癌患者应用吡咯替尼联合TCbH方案对比TCbH方案，观察其有效性及安全性。基于GBG69研究<sup>[30]</sup>，HER-2阳性乳腺癌患者新辅助治疗中白蛋白紫杉醇比溶剂型紫杉醇有更高的pCR，同时能够改善患者DFS，并且国产白蛋白紫杉醇已在“4+7”目录中，性价比高，因此本研究中应用的方案中T均应用白蛋白紫杉醇。关格格等<sup>[25]</sup>研究发现，吡咯替尼治疗晚期HER-2阳性乳腺癌近期疗效确切，并且发现320 mg剂量能使患者获得更大的客观缓解率，不良反应低，可能是一个更合理的选择。基于上述研究，以及考虑到吡咯替尼推荐剂量可能会引起的手足综合征及腹泻等不良反应，影响患者的依从性，进而降低患者的客观缓解率。本研究应用吡咯替尼的剂量是320 mg（1次/d），结果显示2例患者治疗4周期达到cCR，要求手术治疗，术后病理提示为pCR，5例患者治疗6周期达到cCR，行手术治疗，术后病理提示为pCR，总pCR率为43.8%（7/16）。所有患者治疗期间除了化疗引起的不良反应外，均有不同程度的手足综合征及腹泻，无心脏事件发生，经过对症处理后患者均可耐受。对照组中4例患者治疗6周期达到cCR，行手术治疗，术后病理提示为pCR，总pCR率为25.00%（4/16）。在不良反应方面，无明显手足综合征、腹泻及心脏事件发生。目前指南推荐HER-2阳性乳腺癌新辅助治疗应用TCbHP（多西他赛+卡铂+曲妥珠单抗+帕妥珠单抗）或THP（多西他赛+曲妥珠单抗+帕妥珠单抗）方案，本研究所显示的吡咯替尼联合TCbH方案总pCR率结果令人鼓舞，其与Neosphere、PEONY研究结果相似<sup>[7,21]</sup>，而且不良反应可耐受。因此，笔者认为吡咯替尼联合TCbH方案安全、有效。

本研究由于样本量较小，随访时间较短，所有患者均无病情进展，因此暂时无法观察到病变进展时间（TTP）、无病生存期（DFS）、远处无病生存期（DDFS）、浸润性无病生存期（iDFS），后续研究会继续增加样本量，延长随访时间以便得出更有价值的的数据，或许能为此类患者的治疗提供另一优选方案。

## 参考文献

- [1] Torre LA, Islami F, Siegel RL, et al. Global cancer in women: burden and trends[J]. *Cancer Epidemiol Biomarkers Prev*, 2017, 26(4):444-457. doi: 10.1158/1055-9965.EPI-16-0858.
- [2] Fidler MM, Bray F, Soerjomataram I. The global cancer burden and human development: a review[J]. *Scand J Public Health*, 2018, 46(1):27-36. doi: 10.1177/1403494817715400.
- [3] Ginsburg O, Bray F, Coleman MP, et al. The global burden of women's cancers: a grand challenge in global health[J]. *Lancet*, 2017, 389(10071):847-860. doi:10.1016/S0140-6736(16)31392-7.
- [4] 秘子涵, 任建松, 张洪召, 等. 2012-2013年中国城市人群乳腺癌筛查结果分析[J]. *中华预防医学杂志*, 2016, 50(10):887-892. doi: 10.3760/cma.j.issn.0253-9624.2016.10.010.
- Mi ZH, Ren JS, Zhang HZ, et al. Analysis for the breast cancer screening among urban populations in China, 2012-2013[J]. *Chinese Journal of Preventive Medicine*, 2016, 50(10): 887-892. doi:10.3760/cma.j.issn.0253-9624.2016.10.010.
- [5] 张军, 张永庆, 王昌亮, 等. 35岁以下年轻乳腺癌患者的临床特征及预后因素分析[J]. *现代生物医学进展*, 2016, 16(12):2346-2350. doi:10.13241/j.cnki.pmb.2016.12.039.
- Zhang J, Zhang YQ, Wang CL, et al. Clinical Characteristics and Prognostic Factors of Breast Carcinoma in Women Aged 35 Years or Younger[J]. *Progress in Modern Biomedicine*, 2016, 16(12): 2346-2350. doi:10.13241/j.cnki.pmb.2016.12.039.
- [6] 曹希, 徐雅莉, 孙强. 年龄与三阴性乳腺癌患者预后的关系[J]. *中国普通外科杂志*, 2020, 29(5):515-524. doi:10.7659/j.issn.1005-6947.2020.05.001.
- Cao X, Xu YL, Sun Q. Relationship between age and prognosis in patients with triple-negative breast cancer[J]. *Chinese Journal of General Surgery*, 2020, 29(5): 515-524. doi: 10.7659/j.issn.1005-6947.2020.05.001.
- [7] Gianni L, Pienkowski T, Im YH, et al. Efficacy and safety of neoadjuvant pertuzumab and trastuzumab in women with locally advanced, inflammatory, or early HER2-positive breast cancer (NeoSphere): a randomised multicentre, open-label, phase 2 trial [J]. *Lancet Oncol*, 2012, 13(1):25-32. doi:10.1016/s1470-2045(11)70336-9.
- [8] Abdel-Razeq H, Saadeh SS, Abu-Nasser M, et al. Four cycles of adriamycin and cyclophosphamide followed by four cycles of docetaxel (NSABP-B27) with concomitant trastuzumab as neoadjuvant therapy for high-risk, early-stage, HER2-positive breast cancer patients[J]. *Onco Targets Ther*, 2018, 11:2091-2096. doi:10.2147/OTT.S151821.
- [9] 中国临床肿瘤学会指南工作委员会. 中国临床肿瘤学会(CSCO)乳腺癌诊疗指南2020[M]. 北京: 人民卫生出版社, 2020:1-148.
- Guidelines Working Committee of Chinese Society of Clinical Oncology. Guidelines of Chinese Society of Clinical Oncology (CSCO) Breast Cancer 2020[M]. Beijing: People's Medical Publishing House, 2020:1-148.
- [10] Chen YY, Wang LW, Chen FF, et al. Efficacy, safety and administration timing of trastuzumab in human epidermal growth factor receptor 2 positive breast cancer patients: A meta-analysis[J]. *Exp Ther Med*, 2016, 11(5): 1721-1733. doi: 10.3892/etm.2016.3095.
- [11] 许凤锐, 江泽飞. 人表皮生长因子受体2阳性乳腺癌诊疗新进展及解析[J]. *中华医学杂志*, 2020, 100(30):2324-2327. doi:10.3760/cma.j.cn112137-20200226-00455.
- Xu FR, Jiang ZF. Key points of diagnosis and treatment for HER2 positive breast cancer[J]. *National Medical Journal of China*, 2020, 100(30): 2324-2327. doi: 10.3760/cma. j. cn112137-20200226-00455.
- [12] Yan M, Bian L, Hu XC, et al. Pyrotinib plus capecitabine for human epidermal factor receptor 2 positive metastatic breast cancer after trastuzumab and taxanes(PHENIX): a randomized, double blind, placebo controlled phase 3 study[J]. *Transl Breast Cancer Res*, 2020, 1:13. doi:10.21037/tbcr-20-25.
- [13] Ma F, Ouyang Q, Li W, et al. Pyrotinib or Lapatinib Combined With Capecitabine in HER2-Positive Metastatic Breast Cancer With Prior Taxanes, Anthracyclines, and/or Trastuzumab: A Randomized, Phase II Study[J]. *J Clin Oncol*, 2019, 37(29):2610-2619. doi: 10.1200/JCO.19.00108.
- [14] 杨锦, 王倩荣, 张俊美, 等. 吡咯替尼治疗曲妥珠单抗耐药人表皮生长因子受体2阳性晚期乳腺癌患者的近期效果及安全性[J]. *肿瘤研究与临床*, 2020, 32(12): 865-867. doi: 10.3760/cma. j. cn115355-20200721-00398.
- Yang J, Wang QR, Zhang JM, et al. Short-term efficacy and safety of pyrotinib in treatment of trastuzumab-resistant human epidermal growth factor receptor 2-positive advanced breast cancer [J]. *Cancer Research and Clinic*, 2020, 32(12): 865-867. doi: 10.3760/cma. j. cn115355-20200721-00398.
- [15] Gradishar WJ, Anderson BO, Balassanian R, et al. NCCN Guidelines Insights: Breast Cancer, Version 1.2017[J]. *J Natl Compr Canc Netw*, 2017, 15(4): 433451. doi: 10.6004/jnccn.2017.0044.
- [16] 中国抗癌协会乳腺癌专业委员会. 中国抗癌协会乳腺癌诊治指南与规范(2019年版)[J]. *中国癌症杂志*, 2019, 29(8):609-679. doi:10.19401/j.cnki.1007-3639.2019.08.009.
- Breast Cancer Society, Chinese Anti-Cancer Association. Guidelines and standards for diagnosis and treatment of breast cancer of Chinese Anti-Cancer Association (2019 edition)[J]. *China Oncology*, 2019, 29(8): 609-679. doi: 10.19401/j. cnki. 1007-

- 3639.2019.08.009.
- [17] 江泽飞, 邵志敏, 徐兵河. 人表皮生长因子受体2阳性乳腺癌临床诊疗专家共识2016[J]. 中华医学杂志, 2016, 96(14):1091-1096. doi:10.3760/cma.j.issn.0376-2491.2016.14.006.
- Jiang ZF, Shao ZM, Xu BH. Expert consensus on clinical diagnosis and treatment of human epidermal growth factor receptor 2 positive breast cancer 2016[J]. National Medical Journal of China, 2016, 96(14):1091-1096. doi:10.3760/cma.j.issn.0376-2491.2016.14.006.
- [18] Pondé N, Brandão M, El-Hachem G, et al. Treatment of advanced HER2-positive breast cancer: 2018 and beyond[J]. Cancer Treat Rev, 2018, 67:10-20. doi: 10.1016/j.ctrv.2018.04.016.
- [19] Nixon NA, Hannouf MB, Verma S. A review of the value of human epidermal growth factor receptor 2 (HER2)-targeted therapies in breast cancer[J]. Eur J Cancer, 2018, 89: 72-81. doi: 10.1016/j.ejca.2017.10.037.
- [20] Cobleigh M, Yardley D, Brnfsky AM, et al. Baseline Characteristics, Treatment Patterns, and Outcomes in Patients with HER2-Positive Metastatic Breast Cancer by Hormone Receptor Status from SystHERs[J]. Clin Cancer Res, 2020, 26(5): 1105-1113. doi:10.1158/1078-0432.CCR-19-2350.
- [21] Shao Z, Pang D, Yang H, et al. Efficacy, Safety, and Tolerability of Pertuzumab, Trastuzumab, and Docetaxel for Patients With Early or Locally Advanced ERBB2-Positive Breast Cancer in Asia: The PEONY Phase 3 Randomized Clinical Trial[J]. JAMA Oncol, 2020, 6(3):e193692. doi:10.1001/jamaoncol.2019.3692.
- [22] Blair HA. Pyrotinib: First global approval[J]. Drugs, 2018, 78(16): 1751-1755. doi:10.1007/s40265-018-0997-0.
- [23] Li Q, Guan XW, Chen SS, et al. Safety, efficacy and biomarker analysis of pyrotinib in combination with capecitabine in HER-2-positive metastatic breast cancer patients: a phase I clinical trial[J]. Clin Cancer Res, 2019, 25(17): 5212-5220. doi: 10.1158/1078-0432.CCR-18-4173.
- [24] Jiang ZF, Yan M, Hu XC, et al. Pyrotinib combined with capecitabine in women with HER2+ metastatic breast cancer previously treated with trastuzumab and taxanes: A randomized phase III study[J]. J Clin Oncol, 2019, 37(15 suppl): 1001. doi: 10.1200/JCO.2019.37.15\_suppl.1001.
- [25] 关格格, 孙秋实, 王玲, 等. 吡咯替尼治疗HER-2阳性晚期乳腺癌患者的近期疗效及安全性[J]. 国际肿瘤学杂志, 2019, 46(9):570-573. doi:10.3760/cma.j.issn.1673-422X.2019.09.013.
- Guan GG, Sun QS, Wang L, et al. Short-term efficacy and safety of pyrotinib in treatment of patients with advanced HER-2 positive breast cancer[J]. Journal of International Oncology, 2019, 46(9): 570-573. doi:10.3760/cma.j.issn.1673-422X.2019.09.013.
- [26] 朱月梅, 王国如, 张沂, 等. 表柔比星联合紫杉醇新辅助化疗治疗乳腺癌保乳术患者的疗效及安全性[J]. 中国普通外科杂志, 2019, 28(11): 1406-1413. doi: 10.7659/j. issn. 1005-6947.2019.11.014.
- Zhu YM, Wang GR, Zhang Y, et al. Efficacy and safety of neoadjuvant chemotherapy with epirubicin plus paclitaxel in treatment of patients undergoing breast-preserving surgery for breast cancer[J]. Chinese Journal of General Surgery, 2019, 28(11): 1406-1413. doi:10.7659/j.issn.1005-6947.2019.11.014.
- [27] Curigliano G, Burstein HJ, Winer EP, et al. De-escalating and escalating treatments for early-stage breast cancer: the St. Gallen International Expert Consensus Conference on the Primary Therapy of Early Breast Cancer 2017[J]. Ann Oncol, 2017, 28(8): 1700-1712. doi: 10.1093/annonc/mdx308.
- [28] 蔡耿喜, 蔡子杰, 陈前军, 等. 乳腺癌新辅助化疗的现状与进展——南方乳腺癌论坛主要议题与共识[J]. 中国普通外科杂志, 2019, 28(11): 1309-1321. doi: 10.7659/j. issn. 1005-6947.2019.11.001.
- Cai GX, Cai ZJ, Chen QJ, et al. Current status and development of chemotherapy of breast cancer: the main topics and agreements of China South Breast Cancer Symposium[J]. Chinese Journal of General Surgery, 2019, 28(11):1309-1321. doi:10.7659/j.issn.1005-6947.2019.11.001.
- [29] 郑向欣, 吴骥, 顾书成, 等. 首诊HER-2阳性局部晚期年轻乳腺癌行改良PCH方案新辅助治疗的临床观察[J]. 中国普通外科杂志, 2020, 29(11): 1311-1318. doi: 10.7659/j. issn. 1005-6947.2020.11.004.
- Zheng XX, Wu J, Gu SC, et al. Clinical observation of using modified PCH regimen neoadjuvant therapy in young patients with treatment-naïve locally advanced HER-2 positive breast cancer[J]. Chinese Journal of General Surgery, 2020, 29(11):1311-1318. doi: 10.7659/j.issn.1005-6947.2020.11.004.
- [30] Untch M, Jackisch C, Schneeweiss A. Nab-paclitaxel versus solvent-based paclitaxel in neoadjuvant chemotherapy for early breast cancer (GeparSepto-GBG 69): a randomised, phase 3 trial[J]. Lancet Oncol, 2016, 17(3): 345-356. doi:10.1016/S1470-2045(15)00542-2.

( 本文编辑 姜晖 )

**本文引用格式:** 郑向欣, 张旭旭, 吴骥, 等. 吡咯替尼联合TCbH方案治疗首诊局部晚期HER-2阳性年轻乳腺癌患者的疗效及安全性[J]. 中国普通外科杂志, 2021, 30(11): 1304-1310. doi: 10.7659/j.issn.1005-6947.2021.11.005

**Cite this article as:** Zheng XX, Zhang XX, Wu J, et al. Efficacy and safety of pyrotinib combined with TCbH regimen in treatment of young patients with locally advanced HER-2 positive breast cancer at first diagnosis[J]. Chin J Gen Surg, 2021, 30(11): 1304-1310. doi: 10.7659/j.issn.1005-6947.2021.11.005