



doi:10.7659/j.issn.1005-6947.2021.07.007
http://dx.doi.org/10.7659/j.issn.1005-6947.2021.07.007
Chinese Journal of General Surgery, 2021, 30(7):805-813.

· 专题研究 ·

三维重建技术与二维影像辅助肝切除术的Meta分析

乔婷¹, 王峻峰¹, 胡莘莘¹, 晋云¹, 杨超¹, 石万红²

(1.昆明理工大学附属医院&云南省第一人民医院 肝胆外科/数字医学研究中心, 云南 昆明 650034; 2.昆明医科大学附属医院 器官移植科, 云南 昆明 650034)

摘要

背景与目的: 医学影像三维重建技术的应用, 为术前精确评估、手术方案规划及手术操作提供了更直观更准确的数据支持, 但三维重建技术是否在肝脏切除中更有优势, 目前还缺乏高质量证据的支持。因此, 本研究系统评价三维重建与二维影像辅助肝切除术的临床效果。

方法: 计算机检索多个国内外数据库, 搜集公开发表的有关三维重建技术与二维影像辅助肝切除术的临床研究, 检索时限从建库至2018年12月。提取资料和评价纳入研究的偏倚风险后, 采用RevMan5.3软件进行Meta分析。

结果: 共纳入12个临床研究, 包括1428例患者, 二维组705例, 三维组723例。Meta分析结果显示, 与二维组比较, 三维组术后并发症发生率降低 ($OR=0.69$, $95\% CI=0.51\sim 0.92$, $P=0.01$)、术中出血量减少 ($MD=-63.85$, $95\% CI=-98.66\sim -29.04$, $P=0.0003$)、术后肝功能衰竭的发生率降低 ($OR=2.19$, $95\% CI=0.96\sim 5.00$, $P=0.06$)、术后复发率降低 ($OR=0.29$, $95\% CI=0.16\sim 0.53$, $P<0.0001$)、术后生存率升高 ($OR=2.43$, $95\% CI=1.61\sim 3.68$, $P<0.0001$)。

结论: 当前数据显示, 应用三维重建技术辅助肝脏切除术, 可减少术中出血量、减少术后并发症和复发率, 并能提升术后生存率。因此, 三维重建技术在辅助肝脏切除术中值得应用推广。

关键词

肝切除术; 成像, 三维; 外科手术, 计算机辅助; Meta分析

中图分类号: R657.3

Meta-analysis of liver resection assisted by three-dimensional reconstruction technique and two-dimensional imaging

QIAO Ting¹, WANG Junfeng¹, HU Pingping¹, JIN Yun¹, YANG Chao¹, SHI Wanhong²

(1. Hepatobiliary Surgery/Digital Medicine Research Center, Kunming University of Science and Technology Affiliated Hospital & Yunnan First People's Hospital, Kunming 650034, China; 2. Department of Organ Transplantation, the Affiliated Hospital of Kunming Medical University, Kunming 650034, China)

Abstract

Background and Aims: The application of medical imaging three-dimensional reconstruction provides more intuitive and accurate data support for preoperative evaluation, surgical approach planning and surgical operation. However, there is limited support from high quality evidence for

基金项目: 云南省卫计委医学学科带头人基金资助项目 (D-2017018); 云南省医学领军人才基金资助项目 (L-2019016); 云南省名医专项基金资助项目 (KH-SWR-2020-001)。

收稿日期: 2020-12-25; **修订日期:** 2021-06-17。

作者简介: 乔婷, 昆明理工大学附属医院&云南省第一人民医院硕士研究生, 主要从事数字医学方面的研究。

通信作者: 王峻峰, Email: 18987173605@qq.com; 胡莘莘, Email: 411705605@qq.com

whether the three-dimensional reconstruction technique is more beneficial for liver resection. Therefore, this study was conducted to systematically evaluate the clinical effects of three-dimensional reconstruction and two-dimensional imaging in the assistance of hepatectomy.

Methods: The publicly published clinical studies comparing three-dimensional reconstruction and two-dimensional imaging for the assistance of hepatectomy were collected by searching several national and international online databases. Retrieval time was from the inception of the databases to December 2018. After data extraction and bias risk evaluation of the included studies, Meta-analysis was performed using RevMan5.3 software.

Results: A total of 12 clinical studies were included, involving 1 428 patients with 705 cases in two-dimensional group and 723 in three-dimensional group. Results of Meta-analysis showed that in three-dimensional group compared with two-dimensional group, the incidence of postoperative complications was decreased ($OR=0.69$, 95% $CI=0.51-0.92$, $P=0.01$), the intraoperative blood loss was reduced ($MD=-63.85$, 95% $CI=-98.66-29.04$, $P=0.000 3$), the incidence of postoperative liver failure was declined ($OR=2.19$, 95% $CI=0.96-5.00$, $P=0.06$), the postoperative recurrence rate was decreased ($OR=0.29$, 95% $CI=0.16-0.53$, $P<0.000 1$), and the postoperative survival rate was improved ($OR=2.43$, 95% $CI=1.61-3.68$, $P<0.000 1$).

Conclusion: The current data show that the use of three-dimensional reconstruction technology to assist liver resection can reduce the amount of intraoperative blood loss, reduce postoperative complications and recurrence rate, as well as improve postoperative survival rate. Therefore, the three-dimensional reconstruction technique is worthy of application and popularization in the assistance of hepatectomy.

Key words

Hepatectomy; Imaging, Three-Dimensional; Surgery, Computer-Assisted; Meta-Analysis

CLC number: R657.3

肝脏是人体内脏里最大的器官，人体消化系统中最大的消化腺，尿素合成的主要器官，也是新陈代谢的重要器官，在生命活动中占很重要的地位^[1]同时也是肿瘤好发部位之一。

病理学检查在指导临床治疗和评估，疾病预后方面仍然具有重要的地位和作用，特别是对疑难肝脏疾病的确诊至关重要^[2]，因此诊断肝脏病灶是否为良、恶性的标准依然是活组织检查，但活检并不能全面评估病灶的信息，而影像学技术在一定程度上减少了肝穿刺活组织检查的需求^[3]。

传统上，临床外科医师应用彩色多普勒超声、CT、MRI等相关辅助检查^[4]，对B超、CT、MRI提供的二维图像进行术前解剖定位和模拟切除。医生凭借经验和阅历对于患者的二维医学图像进行诊断和术前方案的制定，其主观性较强，但却具有很大的不确定性^[5]。

计算机技术和影像技术的快速发展，使医学影像三维重建技术逐步应用于临床。三维重建借助计算机图像处理技术对B超、CT、MRI的二维断层图像序列高通量地提取大量影像信息，实现肿

瘤分割、特征提取和模型建立，将二维影像转变为具有立体效果的三维图像，并凭借对海量影像数据信息进行更深层次的挖掘、预测和分析来辅助医师做出最准确的诊断。相比于传统的二维影像，三维重建能更好的描述肝脏病灶形态特征和三维解剖结构，可以对重建后的立体结构进行不同角度的观察测量、定位剖切，然后应用于诊断、术前方案制定和治疗、术后评估等各个环节，为诊疗手段提供更为准确的数字式信息，使检测结果更加直观清晰，弥补平面检测结果的不足。但三维重建技术是否在肝脏切除中更有优势，目前还缺乏高质量证据的支持。因此，本文系统评价应用三维重建技术与二维影像比较辅助肝切除术的临床效果，为临床治疗方案的选择提供参考。

1 资料与方法

1.1 纳入与排除标准

1.1.1 研究类型 国内外公开发表的，在肝切除术中应用三维重建技术的临床研究。首选随机对照

试验 (randomized controlled trial, RCT), 若无 RCT, 则纳入其他类型的临床对照试验。

1.1.2 研究对象 经过临床诊断患有原发性肝脏良、恶性肿瘤、肝胆管结石病、肝脏转移性肿瘤或其他需要外科手术治疗疾病的患者。

1.1.3 干预措施 试验组术前应用三维重建技术评估肝脏; 对照组术前应用常规二维影像进行相关的术前评估。

1.1.4 结局指标 (1) 手术后并发症发生率; (2) 手术后肝功能 (衰竭) 发生率; (3) 术中出血量; (4) 术后复发率; (5) 术后 1 年生存率。

1.1.5 排除标准 (1) 重复发表的文献; (2) 非中、英文文献; (3) 原始研究数据无法提取; (4) 干预措施不相符; (5) 试验设计中未设置对照组 (二维组)。

1.2 文献检索策略

计算机检索 EMBase、PubMed、The Cochrane Library、CNKI、万方数据库及 VIP 数据库, 搜集国内外公开发表的有关三维重建技术与二维影像辅助肝切除术比较的临床试验, 检索时限从建库至 2018 年 12 月。英文检索词包括: Three-Dimensional Reconstruction; 3D Visualization、Hepatectomy; Hepatectomies。中文检索词包括: 三维重建; 三维可视化技术; 3D (Three Dimensional); 肝切除术等。

1.3 文献筛选与资料提取

首先筛选重复发表的文献, 然后通过阅读标题进行文献筛选, 在排除明确不相关的文献后, 进一步阅读文献摘要和全文, 最终确定是否纳入。资料提取主要内容包括: (1) 基本资料。第一作者、发表年份、研究时间、研究设计类型、样本量、所研究的疾病类型。(2) 研究对象的基本特征。年龄、性别和疾病状况等。(3) 干预措施。术前评估方法和术后实际测量指标等。(4) 偏倚风险评价的关键要素。(5) 所关注的结局指标和结果测量数据。术后并发症发生率、术中出血量、术后肝功能衰竭发生率、术后复发率和生存率。

1.4 纳入研究的偏倚风险评价

因未检索到 RCT, 所以使用纽卡斯尔-渥太华量表^[6] (The Newcastle-Ottawa scale, NOS) 对纳入研究的偏倚风险进行评价。

1.5 统计学处理

应用 Cochrane 协作网提供的 RevMan 5.3 软件对数据进行分析。连续性变量采用均数差 (mean difference, MD) 为效应统计量, 二分类变量采用

比值比 (odds ratio, OR) 和 95% 置信区间 (confidence interval, CI) 衡量效应分析统计量, 以漏斗图判断发表偏倚, 并利用 Stata 15.0 进行 Egger 分析检验。以 $P < 0.05$ 为差异有统计学意义。

2 结果

2.1 文献筛选结果

初检共获得相关文献 601 篇, 经过逐层筛选后, 最终纳入 12 个临床研究。文献筛选流程及结果见图 1。

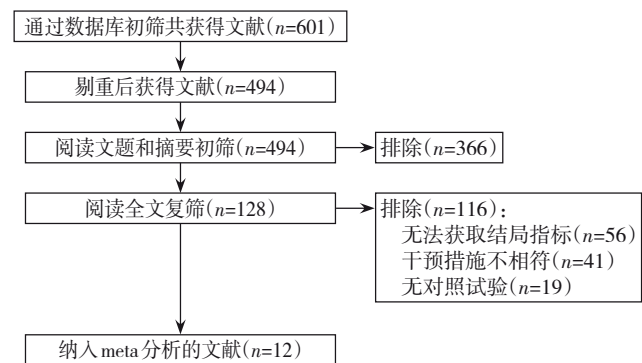


图1 文献筛选流程图

Figure 1 Literature screening process

2.2 纳入文献的基本特征

共纳入有效文献 12 篇^[7-18]。其中 9 篇^[7-15] 涉及术后并发症发生率, 5 篇^[8-9, 11, 15-16] 涉及术后肝功能衰竭发生率, 9 篇^[7-8, 11-17] 涉及术中出血量, 6 篇^[7, 9, 12, 15, 18] 涉及生存率。共包括 1 428 例患者, 其中二维组 705 例, 三维组 723 例。纳入研究的基本特征见表 1, 偏倚风险评价结果见表 2。

2.3 Meta分析结果

2.3.1 术后并发症发生率 共纳入 9 个研究^[7-15]。固定效应模型 Meta 分析结果显示, 三维组术后并发症发生率低于二维组 ($OR=0.69$, $95\% CI=0.51\sim 0.92$, $P=0.01$), 两组差异有统计学意义 (图 2)。

2.3.2 术中出血量 共纳入 9 个研究^[7-8, 11-17]。随机效应模型 Meta 分析结果显示, 三维组术中出血量少于二维组 ($MD=-63.85$, $95\% CI=-98.66\sim -29.04$, $P=0.000 3$), 两组差异有统计学意义 (图 3)。

2.3.3 术后肝功能衰竭发生率 共纳入 5 个研究^[8-9, 11, 15-16]。固定效应模型 Meta 分析结果显示, 三维组术后肝功能衰竭的发生率低于二维组 ($OR=2.19$, $95\% CI=0.96\sim 5.00$, $P=0.06$), 两组差异有统计学意义 (图 4)。

表1 纳入研究的基本特征

Table 1 Basic characteristics of the included studies

纳入研究	疾病类型	例数(n)		年龄(岁)		结局指标
		二维组/三维组	二维组/三维组	二维组/三维组	二维组/三维组	
李留峰,等 ^[15] 2018	肝细胞癌+胆管细胞癌+胆管结石+肝寄生虫病+胆管癌+血管瘤	172/220		42.4±11.4		1), 2), 3), 4), 5)
栗雪峰,等 ^[14] 2017	原发性肝癌	24/26		未提及		1), 3)
Nakayama,等 ^[9] 2017	肝细胞癌+肝内胆管细胞癌+转移性肝肿瘤	120/120		65(22~80)/67(17~81)		1), 2)
Wei,等 ^[12] 2016	肝细胞癌	43/31		48±10.0/50.5±10.6		1), 3), 5)
胡志刚,等 ^[8] 2016	原发性肝细胞癌	15/4		未提及		1), 2), 3), 4), 5)
Velayutham,等 ^[11] 2016	结直肠转移+肝细胞癌	40/20		未提及		1), 2), 3), 5)
方驰华,等 ^[7] 2015	原发性肝癌	53/55		53±11/49±11		1), 3), 4), 5)
He,等 ^[19] 2015	肝脏棘球蚴病	47/59		未提及		1), 3)
Fang,等 ^[13] 2015	原发性肝细胞癌	56/60		46.5±13.3/47.5±13.8		1), 3)
Okuda,等 ^[10] 2015	原发性胆管细胞癌	69/49		66±9/64±11		1)
Fang,等 ^[17] 2013	肝内胆管结石	42/56		未提及		2), 4)
唐继红,等 ^[18] 2010	未描述	24/23		未提及		2), 5)

注:1)术后并发症发生率;2)肝功能衰竭发生率;3)术中出血量;4)术后复发率;5)术后1年生存率

Note: 1) Incidence of postoperative complications; 2) Incidence of postoperative hepatic failure; 3) Intraoperative blood loss; 4) Postoperative recurrence rate; 5) Postoperative 1-year survival rate

表2 纳入研究的偏倚风险评价结果

Table 2 Results of the bias risk evaluation in the included studies

纳入研究	选择			研究开始前没有研究对象发生结局事件	可比性		结果			总分
	暴露队列的代表性	非暴露队列的选择	暴露因素的确定		混杂因素		结果评估	随访时长是否足够	随访队列的充分性	
					研究中控制的 重要的混杂因素	研究中控制 的其他因素				
方驰华,等2015 ^[7]	1	1	1	1	1	1	1	1	1	9
Nakayama,等 ^[9] 2017	1	1	0	0	1	1	1	1	1	7
Velayutham,等 ^[11] 2016	1	1	1	0	1	1	1	0	0	6
Fang,等 ^[17] 2013	1	1	1	1	1	1	1	1	1	9
唐继红,等 ^[18] 2010	0	1	1	1	1	1	1	0	0	6
He,等 ^[16] 2015	1	1	1	1	1	1	1	1	1	9
Wei,等 ^[12] 2016	1	1	1	0	1	1	1	1	1	8
胡志刚,等 ^[8] 2016	1	1	1	1	1	1	1	1	1	9
Fang,等 ^[13] 2015	1	1	1	1	1	1	1	1	0	8
Okuda,等 ^[10] 2015	1	0	1	1	1	0	1	1	1	7
李留峰,等 ^[15] 2018	0	1	1	0	1	1	1	1	1	7
栗雪峰,等 ^[14] 2017	1	1	1	0	1	1	1	0	0	6

注:0表示否,1表示是

Note: 0 standing for No, 1 standing for Yes

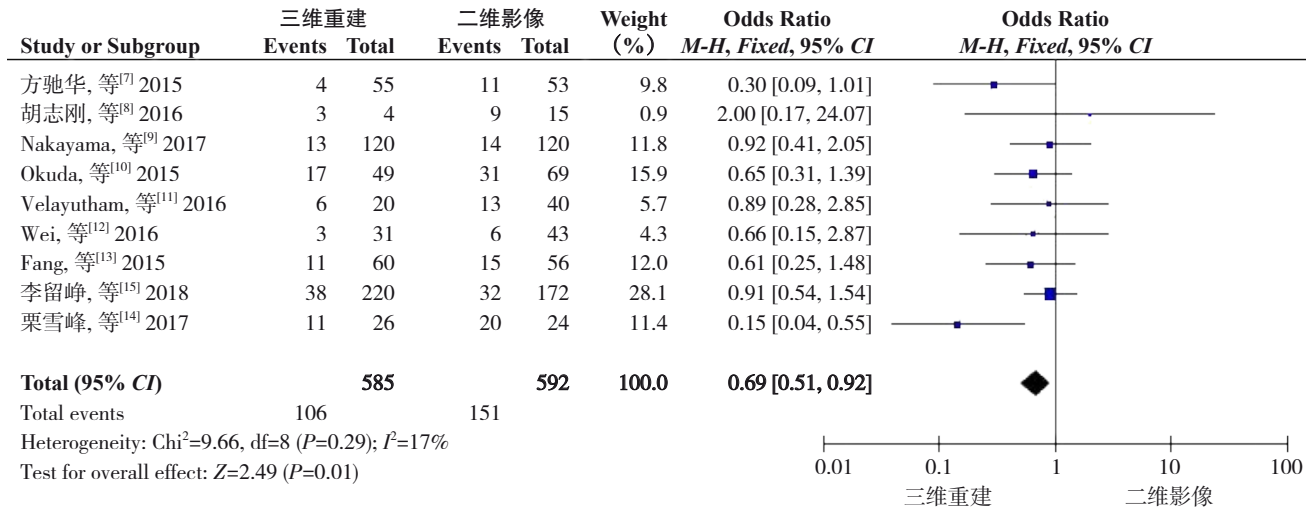


图 2 三维组与二维组术后并发症发生率比较的 Meta 分析

Figure 2 Meta-analysis of comparison of postoperative complications between three-dimensional group and two-dimensional group

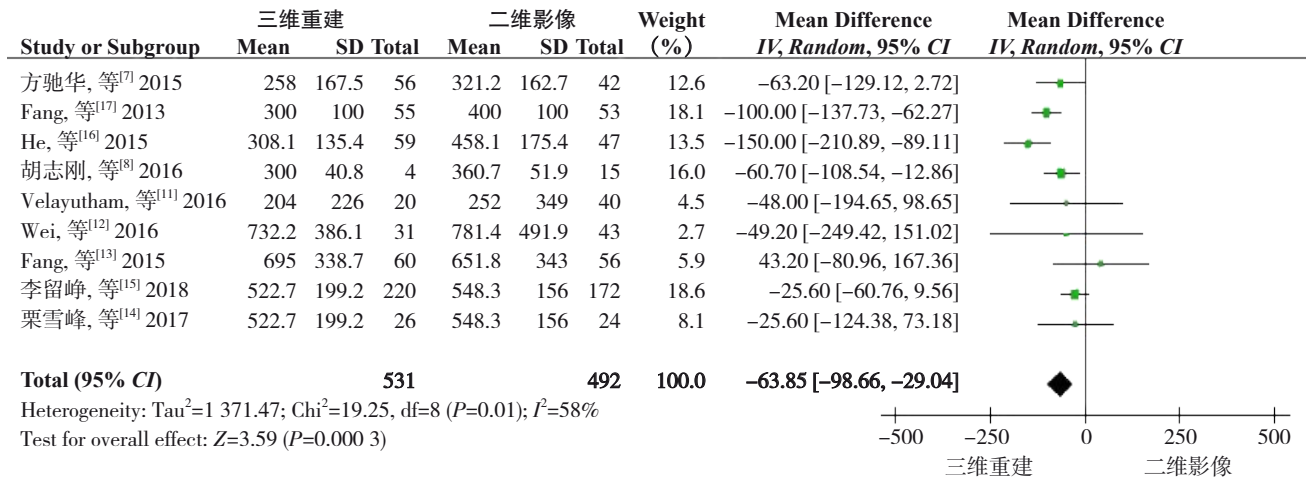


图 3 三维组与二维组术中出血量比较的 Meta 分析

Figure 3 Meta-analysis of the comparison of intraoperative blood loss between three-dimensional group and two-dimensional group

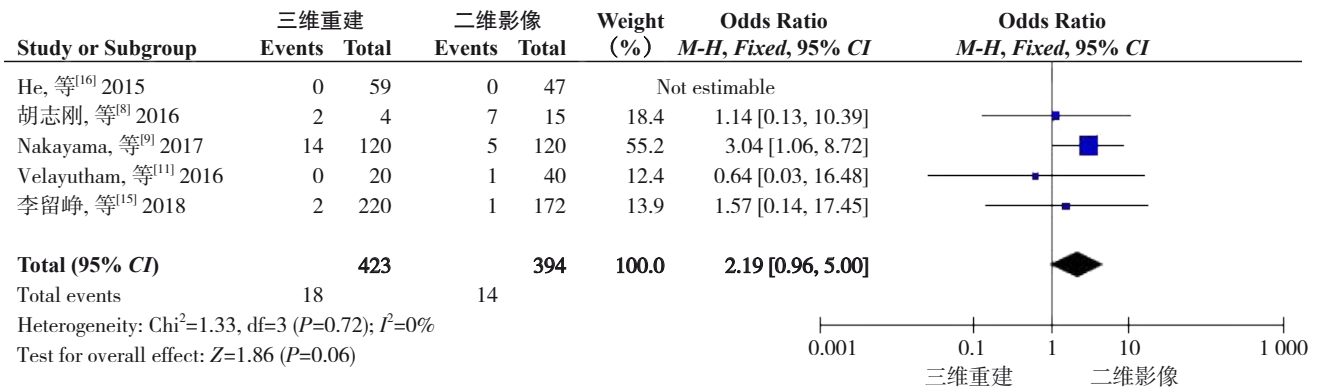


图 4 三维组与二维组术后肝功能衰竭发生率比较的 Meta 分析

Figure 4 Meta analysis of the comparison of the incidence of liver failure between three-dimensional group and two-dimensional group

2.3.4 术后复发率 共纳入5个研究^[7-8, 15, 17-18]。固定效应模型分析结果显示, 三维组少术后复发率

低于二维组 ($OR=0.29$, $95\% CI=0.16\sim0.53$, $P<0.000 1$), 两组差异有统计学意义 (图5)。

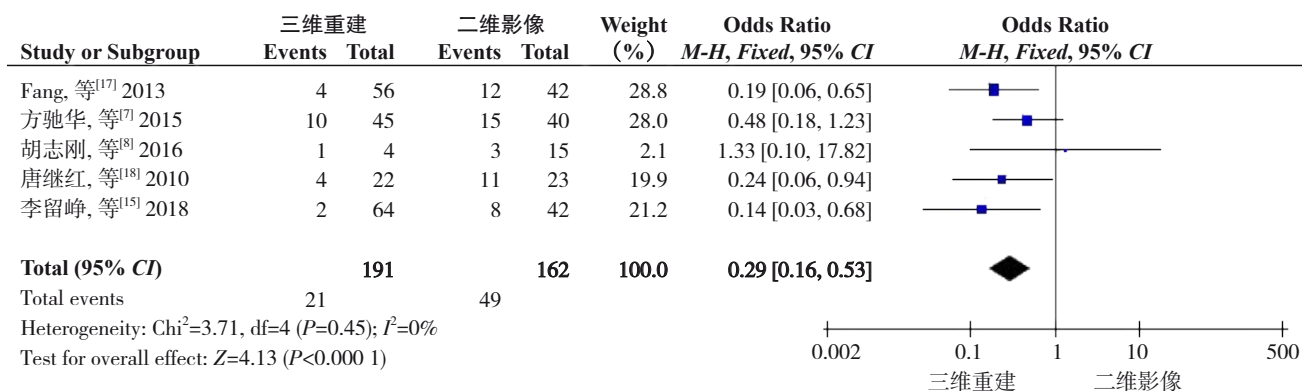


图5 三维组与二维组术后1年复发率比较的Meta分析

Figure 5 Meta-analysis of the comparison of the postoperative 1-year recurrence rates between three-dimensional group and two-dimensional group

2.3.5 术后生存率 共纳入6个研究^[7-9, 12, 15, 18]。固定效应模型Meta分析结果显示, 三维组术后生存率高于

二维组 ($OR=2.43$, $95\% CI=1.61\sim3.68$, $P<0.000 1$), 两组差异有统计学意义 (图6)。

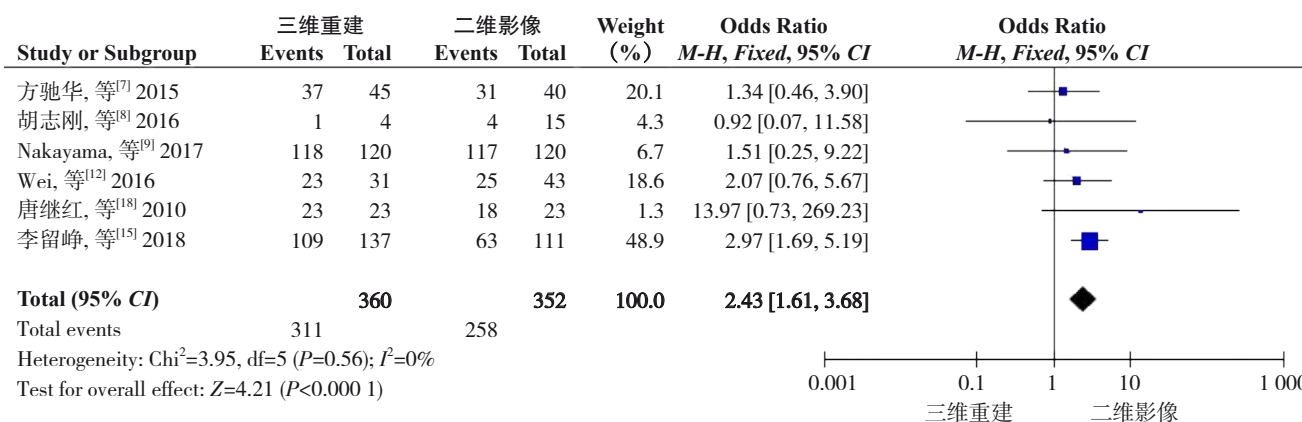


图6 三维组与二维组术后1年生存率比较的Meta分析

Figure 6 Meta-analysis of the comparison of the postoperative 1-year survival rates between three-dimensional group and two-dimensional group

2.3.6 敏感度分析 在RevMan 5.3软件中, 采用逐一剔除单个纳入研究的方法对结局指标进行敏感性分析, 合并结果未发生较大改变, 说明本研究Meta分析结果较为稳定。

2.3.7 发表偏倚 基于术后并发症发生率指标, 用RevMan 5.3软件绘制漏斗图进行发表偏倚分析, 结果显示各研究在漏斗两侧分布不完全对称, 提示可能存在发表偏倚 (图7)。用Stata 15.0进行Egger分析, 结果显示无明显偏倚 ($95\% CI=-22.292 93\sim28.708 56$, $t=0.30$, $P=0.775$) (图8)。

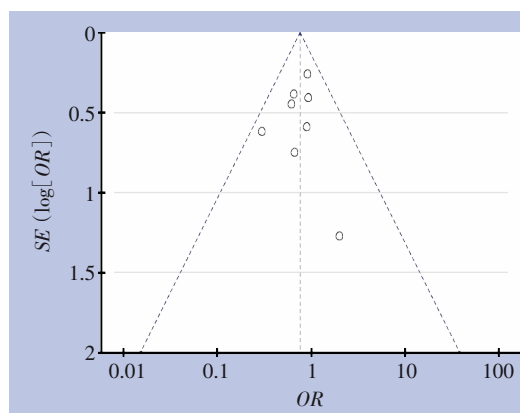


图7 基于术后并发症发生率的漏斗图

Figure 7 Funnel plot based on incidence of postoperative complication

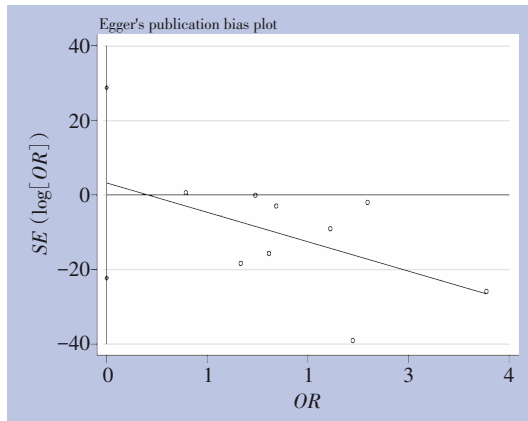


图8 Egger回归图

Figure 8 Egger regression plot

3 讨论

3.1 医学影像三维重建的发展与应用

医学影像三维重建利用计算机图像处理技术对传统二维影像学检查的数据进行分析计算、分割提取、图像融合等处理^[20],进行虚拟手术演示以及三维图像测量,使临床外科医师可借助医学三维手术仿真、术中导航等操作系统,为术前精确评估、规划手术方案,进行手术操作提供了更直观更准确的数据支持。

上世纪70年代开始,医学影像成像设备不断改善,医学成像方法越来越多。新的成像技术为观察组织和器官的功能提供了非常有效的手段,因此而成为重要的医疗诊断工具。但二维影像很难满足准确的术前评估和术前规划的要求,只能对病情做定性分析,诊断的结果取决于读片经验和对医学影像的主观理解。不同的医生诊断相同的疾病时,有时会诊断出不同的结果。90年代以后,计算机图像处理技术迅速发展,并逐步渗透到医疗领域。利用计算机对二维图像进行分析处理,分割提取,三维重建等;多角度、多层次分析和观察病灶,对感兴趣区域做出定性和准确的定量分析,从而提高了医疗诊断的准确性和正确性。随着三维重建技术在临床上的逐步推广应用,该技术从骨科辅助置钉^[21]、神经外科颅脑模型的重建^[22-23]、整形外科^[24-27]等领域,逐步过渡到了肝胆外科领域^[28],成为肝胆外科疾病的术前诊断评估、手术规划制定,术中指导、术后评估的重要工具^[29]。

3.2 医学影像三维重建的优势

在三维肝脏模型上,虚拟肝脏切除技术能准确的提供安全的手术切除界线,并根据肝内血管分支进行血管分布区域的划分,预先判断这些血管的分布范围,再计算血管及其分支的供血区域范围,避免肝脏实质灌注不足或发生梗阻的风险^[30],最大限度地保留功能性的肝组织。医生可以通过观察虚拟肝切除评估并设计出最佳的手术切除方案,以此提高复杂性肝切除手术的成功率,减少术后并发症发生,加速患者的痊愈康复。

本研究结果显示,利用肝脏三维重建所获得的详细的解剖信息与传统二维影像学比较,三维重建可减少患者术后并发症的发生,减少术中出血量,而且经过精准规划预测切除的肝脏体积与实际切除的体积较为一致,避免了术后因肝脏剩余体积不足而导致肝功能不全甚至衰竭的问题。

本研究的纳入文献数量较少,共纳入12篇文献,且无RCT,所以未进行亚组分析,可能影响结果的可信度。且纳入研究人种较为单一,可能对结果产生影响。纳入患者的基础疾病、手术方式、技术水平、研究设计等的不同,都会影响结果的可信度,因此存在一定的局限性。

综上所述,肝脏三维重建技术有助于解剖性肝切除术前安全评估,利于术中的精细操作,可减少术中出血量,缩短治疗时间,减少并发症发生,然而由于受到纳入文献数量及质量的限制,需要得到更具可信度的高质量RCT研究的结论,更好地确定医学影像三维重建的实际应用价值。但当前证据显示,应用三维重建技术辅助肝切除,可提高肝脏肿瘤的切除率,缩短手术时间,减少术中出血量,并能减少术后并发症的发生,在精确术前评估和手术规划,精细手术操作,精良术后管理等方面具有较强的优势。

参考文献

- [1] 张春梅,刘涛,李侠. 肝脏功能受损的常见临床表现[J]. 解放军预防医学杂志, 2015, 33(1):110-112.
Zhang CM, Liu T, Li X. Common clinical manifestations of liver function impairment[J]. Journal of Preventive Medicine of Chinese People's Liberation Army, 2015, 33(1):110-112.
- [2] 吴东波,陈恩强,白浪,等. 肝穿刺活组织检查及病理学诊断中的相关技术及应用[J]. 临床肝胆病杂志, 2018, 34(11):2295-2299. doi:10.3969/j.issn.1001-5256.2018.11.006.

- Wu DB, Chen EQ, Bai L, et al. Liver biopsy and related techniques in pathological diagnosis[J]. *Journal of Clinical Hepatology*, 2018, 34(11):2295-2299. doi:10.3969/j.issn.1001-5256.2018.11.006.
- [3] Tapper EB, Lok AS. Use of Liver Imaging and Biopsy in Clinical Practice[J]. *N Engl J Med*, 2017, 377(8):756-768. doi: 10.1056/NEJMra1610570.
- [4] 周俭, 黄成, 樊嘉. 肝移植相关技术在复杂肝脏肿瘤切除术中的应用[J]. *中华肝脏外科手术学电子杂志*, 2012, 1(3):147-150. doi: 10.3877/cma.j.issn.2095-3232.2012.03.001.
- Zhou J, Huang C, Fan J. Application of liver transplantation related techniques in resection of complex liver tumors[J]. *Chinese Journal of Hepatic Surgery: Electronic Edition*, 2012, 1(3): 147-150. doi: 10.3877/cma.j.issn.2095-3232.2012.03.001.
- [5] 中华医学会数字医学分会, 中国研究型医院学会数字医学临床外科专业委员会. 复杂性肝脏肿瘤三维可视化精准诊治专家共识[J]. *中国实用外科杂志*, 2017, 37(1):53-59. doi:10.19538/j.cjps.issn1005-2208.2017.01.18.
- Digital Medicine Branch of Chinese Medical Association, Digital Medicine Clinical Surgery of Professional Committee Chinese Research Hospital Association. Expert consensus on 3D visualization and precise diagnosis and treatment of complex liver tumors[J]. *Chinese Journal of Practical Surgery*, 2017, 37(1):53-59. doi:10.19538/j.cjps.issn1005-2208.2017.01.18.
- [6] Zeng X, Zhang Y, Kwong JS, et al. The methodological quality assessment tools for preclinical and clinical studies, systematic review and meta-analysis, and clinical practice guideline: a systematic review[J]. *J Evid Based Med*, 2015, 8(1): 2-10. doi: 10.1111/jebm.12141.
- [7] 方驰华, 陈青山, 方程, 等. 三维可视化技术辅助的肝切除术治疗原发性肝癌的疗效分析[J]. *中华外科杂志*, 2015, 53(8):574-579. doi:10.3760/cma.j.issn.0529-5815.2015.08.004.
- Fang CH, Chen QS, Fang C, et al. Efficacy of three dimensional visualization technique assisted hepatectomy for the treatment of primary liver cancer[J]. *Chinese Journal of Surgery*, 2015, 53(8): 574-579. doi:10.3760/cma.j.issn.0529-5815.2015.08.004.
- [8] 胡志刚, 黄拼搏, 周振宇, 等. 二维影像技术和三维可视化技术辅助ALPPS治疗肝癌效果的初步探讨[J]. *中华外科杂志*, 2016, 54(9):686-691. doi:10.3760/cma.j.issn.0529-5815.2016.09.008.
- Hu ZG, Huang PB, Zhou ZY, et al. The application value of two-dimensional image technology and three-dimensional visualization technology in hepatocellular carcinoma treated by associating liver partition and portal vein ligation for staged hepatectomy: a preliminary study[J]. *Chinese Journal of Surgery*, 2016, 54(9):686-691. doi:10.3760/cma.j.issn.0529-5815.2016.09.008.
- [9] Nakayama K, Oshiro Y, Miyamoto R, et al. The Effect of Three-Dimensional Preoperative Simulation on Liver Surgery[J]. *World J Surg*, 2017, 41(7):1840-1847. doi: 10.1007/s00268-017-3933-7.
- [10] Okuda Y, Taura K, Seo S, Usefulness of operative planning based on 3-dimensional CT cholangiography for biliary malignancies[J]. *Surgery*, 2015, 158(5):1261-1271. doi: 10.1016/j.surg.2015.04.021.
- [11] Velayutham V, Fuks D, Nomi T, et al. 3D visualization reduces operating time when compared to high-definition 2D in laparoscopic liver resection: a case-matched study[J]. *Surg Endosc*, 2016, 30(1):147-153. doi: 10.1007/s00464-015-4174-1.
- [12] Wei XB, Xu J, Li N, et al. The role of three-dimensional imaging in optimizing diagnosis, classification and surgical treatment of hepatocellular carcinoma with portal vein tumor thrombus[J]. *HPB (Oxford)*, 2016, 18(3):287-295. doi: 10.1016/j.hpb.2015.10.007.
- [13] Fang CH, Tao HS, Yang J, et al. Impact of three-dimensional reconstruction technique in the operation planning of centrally located hepatocellular carcinoma[J]. *J Am Coll Surg*, 2015, 220(1): 28-37. doi: 10.1016/j.jamcollsurg.2014.09.023.
- [14] 栗雪峰, 李建生, 马金良, 等. 吲哚青绿清除试验、SPECT和三维重建技术在原发性肝癌患者行半肝切除术中的应用[J]. *实用肝脏病杂志*, 2017, 20(4): 477-480. doi: 10.3969/j.issn.1672-5069.2017.04.024.
- Li XF, Li JS, Ma JL, et al. Application of indocyanine green clearance test, single photon emission computed tomography and three-dimensional reconstruction in patients with primary liver cancer before hemihepatectomy[J]. *Journal of Practical Hepatology*, 2017, 20(4): 477-480. doi: 10.3969/j.issn.1672-5069.2017.04.024.
- [15] 李留峥, 王峻峰, 罗明菊, 等. 基层医院精准肝切除模式的建立与应用[J]. *昆明医科大学学报*, 2018, 39(11):87-92. doi:10.3969/j.issn.1003-4706.2018.11.020.
- Li LZ, Wang JF, Luo MJ, et al. Establishment and Application of Precise Hepatectomy in Primary Hospitals[J]. *Journal of Kunming Medical University*, 2018, 39(11):87-92. doi:10.3969/j.issn.1003-4706.2018.11.020.
- [16] He YB, Bai L, Aji T, et al. Application of 3D reconstruction for surgical treatment of hepatic alveolar echinococcosis[J]. *World J Gastroenterol*, 2015, 21(35): 10200-10207. doi: 10.3748/wjg.v21.i35.10200.
- [17] Fang CH, Liu J, Fan YF, et al. Outcomes of hepatectomy for hepatolithiasis based on 3-dimensional reconstruction technique[J]. *J Am Coll Surg*, 2013, 217(2): 280-288. doi: 10.1016/j.jamcollsurg.2013.03.017.
- [18] 唐继红, 付必莽, 张捷, 等. 智能CT肝切除模型的建立对提高肝细胞癌的规则肝切除临床效果的评估[J]. *肝胆胰外科杂志*, 2010, 22(6):469-472. doi:10.3969/j.issn.1007-1954.2010.06.010.
- Tang JH, Fu BM, Zhang J, et al. Evaluation of the clinical effect of the routine hepatectomy after the establishment of model of simulating hepatectomy with 256 iCT images[J]. *Journal of Hepatopancreatobiliary Surgery*, 2010, 22(6):469-472. doi:10.3969/

- j.issn.1007-1954.2010.06.010.
- [19] He YB, Bai L, Jiang Y, et al. Application of a Three-Dimensional Reconstruction Technique in Liver Autotransplantation for End-Stage Hepatic Alveolar Echinococcosis[J]. J Gastrointest Surg, 2015, 19(8):1457-1465. doi: 10.1007/s11605-015-2842-z.
- [20] 刘凯, 于红, 刘士远, 等. 图像处理技术在医学影像学教学中的意义[J]. 临床和实验医学杂志, 2010, 9(18): 1437. doi: 10.3969/j.issn.1671-4695.2010.18.050.
- Liu K, Yu H, Liu SY, et al. Significance of image processing technology in the teaching of medical imaging[J]. Journal of Clinical And Experimental Medicine, 2010, 9(18): 1437. doi: 10.3969/j.issn.1671-4695.2010.18.050.
- [21] 陈路遥, 胡世镡, 王小平, 等. 骨科数字三维重建技术辅助胸腰椎椎弓根螺钉置钉的准确性[J]. 中国组织工程研究, 2017, 21(3): 373-377. doi:10.3969/j.issn.2095-4344.2017.03.009.
- Chen LY, Hu SQ, Wang XP, et al. Accuracy of digital orthopedic three-dimensional reconstruction for thoracolumbar pedicle screw placement[J]. Chinese Journal of Tissue Engineering Research, 2017, 21(3):373-377. doi:10.3969/j.issn.2095-4344.2017.03.009.
- [22] 符锋, 赵明亮, 李晓红, 等. MRI-三维重建动态测量颅脑创伤模型大鼠的空腔变化[J]. 中国组织工程研究, 2016, 20(40):5946-5952. doi:10.3969/j.issn.2095-4344.2016.40.003.
- Fu F, Zhao ML, Li XH, et al. Dynamic changes of brain cavity in rats after traumatic brain injury detected by MRI-based three-dimensional reconstruction[J]. Chinese Journal of Tissue Engineering Research, 2016, 20(40): 5946-5952. doi: 10.3969/j.issn.2095-4344.2016.40.003.
- [23] 付廷刚, 张静, 黄忠浩, 等. 探索建立颅脑MRI图像、断层标本图像及三维重建图像的对比数据模型[J]. 解剖学报, 2016, 47(2): 243-246. doi:10.16098/j.issn.0529-1356.2016.02.016.
- Fu TG, Zhang J, Huang ZH, et al. Establishment of a comparative data model for MRI brain images, sectional images and three-dimensional tomographic image reconstruction[J]. Acta Anatomica Sinica, 2016, 47(2): 243-246. doi: 10.16098/j.issn.0529-1356.2016.02.016.
- [24] 吴华, 吴溯帆. 计算机辅助三维重建技术在整形外科中的应用进展[J]. 中国美容整形外科杂志, 2008, 19(4):293-295. doi:10.3969/j.issn.1673-7040.2008.04.021.
- Wu H, Wu SF. Application progress of computer-aided three-dimensional reconstruction technology in plastic surgery[J]. Chinese Journal of Aesthetic And Plastic Surgery, 2008, 19(4):293-295. doi:10.3969/j.issn.1673-7040.2008.04.021.
- [25] 常虹. 颌面部整形修复中CT三维重建测量的应用分析[J]. 中国继续医学教育, 2016, 8(20): 44-45. doi: 10.3969/j.issn.1674-9308.2016.20.028.
- Chang H. Application Analysis of CT Three Dimensional Reconstruction in Maxillofacial Plastic Surgery[J]. China Continuing Medical Education, 2016, 8(20):44-45. doi:10.3969/j.issn.1674-9308.2016.20.028.
- [26] 陈先卓, 晏燕, 庞俊. 颌面部整形修复中CT三维重建测量的应用分析[J]. 世界最新医学信息文摘, 2018, 18(48):191. doi:10.19613/j.cnki.1671-3141.2018.48.145.
- Chen XZ, Yan Y, Pan J. Application analysis of CT three-dimensional reconstruction measurement in maxillofacial plastic repair[J]. World Latest Medicine Information, 2018, 18(48): 191. doi:10.19613/j.cnki.1671-3141.2018.48.145.
- [27] 孟宪锋, 李增琪, 孙永涛. 多排螺旋CT三维重建在颌面部整形修复中的应用效果及价值研究[J]. 中国医疗美容, 2017, 7(4):54-57. doi:10.3969/j.issn.2095-0721.2017.04.021.
- Meng XF, Li ZQ, Sun YT. Study on the effect and value of multi slice spiral CT 3D reconstruction in maxillofacial surgery[J]. China Medical Cosmetology, 2017, 7(4):54-57. doi:10.3969/j.issn.2095-0721.2017.04.021.
- [28] 周林, 史海达, 史宪杰, 等. CT三维重建可视化系统在原发性肝癌肝切除中的应用[J]. 中华肝脏外科手术学电子杂志, 2018, 7(6):454-459. doi:10.3877/cma.j.issn.2095-3232.2018.06.006.
- Zhou L, Shi HD, Shi XJ, et al. Application of CT 3D reconstruction visualization system in hepatectomy of primary liver cancer[J]. Chinese Journal of Hepatic Surgery, 2018, 7(6): 454-459. doi: 10.3877/cma.j.issn.2095-3232.2018.06.006.
- [29] 范应方, 项楠, 蔡伟, 等. 三维可视化技术在精准肝切除术前规划中的应用[J]. 中华肝脏外科手术学电子杂志, 2014, 3(5):271-275. doi:10.3877/cma.j.issn.2095-3232.2014.05.003.
- Fan YF, Xiang N, Cai W, et al. Three-dimensional visualization technology in preoperative planning of precise hepatectomy[J]. Chinese Journal of Hepatic Surgery, 2014, 3(5): 271-275. doi: 10.3877/cma.j.issn.2095-3232.2014.05.003.
- [30] Radtke A, Sgourakis G, Sotiropoulos GC, et al. Territorial belonging of the middle hepatic vein in living liver donor candidates evaluated by three-dimensional computed tomographic reconstruction and virtual liver resection[J]. Br J Surg, 2009, 96(2): 206-213. doi: 10.1002/bjs.6444.

(本文编辑 宋涛)

本文引用格式:乔婷,王峻峰,胡萃萃,等. 三维重建技术与二维影像辅助肝切除术的Meta分析[J]. 中国普通外科杂志, 2021, 30(7):805-813. doi:10.7659/j.issn.1005-6947.2021.07.007

Cite this article as: Qiao T, Wang JF, Hu PP, et al. Meta-analysis of liver resection assisted by three-dimensional reconstruction technique and two-dimensional imaging[J]. Chin J Gen Surg, 2021, 30(7):805-813. doi:10.7659/j.issn.1005-6947.2021.07.007