



doi:10.3978/j.issn.1005-6947.2015.06.031
http://dx.doi.org/10.3978/j.issn.1005-6947.2015.06.031
Chinese Journal of General Surgery, 2015, 24(6):910-913.

· 临床报道 ·

腹腔镜胃癌根治性切除联合生物免疫治疗对预后的影响

齐素兰¹, 邓祖丽蕊², 岳大成³

(河南省中医院 1. 体检中心 3. 普通外科, 河南 郑州 450003; 2. 河南电力医院 手术室, 河南 郑州 450007)

摘要

目的: 探讨根治性切除术联合生物免疫疗法对胃癌患者生存情况及预后的影响。

方法: 回顾性分析腹腔镜胃癌根治术的胃癌患者 56 例的临床资料, 根据患者术后采用生物免疫疗法或放化疗治疗分为观察组 ($n=31$) 和对照组 ($n=25$), 观察组患者腹腔镜下行胃癌根治术后采用生物免疫疗法, 对照组患者腹腔镜下行胃癌根治术后同步放化疗治疗。观察并比较两组患者治疗后的近期疗效及并发症的发生情况, 采用 Kaplan-Meier 法计算两组胃癌患者 2 年生存率和 2 年复发率。

结果: 观察组患者近期总有效率为 64.52%, 明显高于对照组患者的 52.00%, 差异有统计学意义 ($P<0.05$); 观察组患者白细胞下降、红细胞下降、胃肠道反应、肝肾功能损害及过敏反应等不良反应的发生率均明显低于对照组 ($P<0.05$); 观察组患者术后 2 年生存率为 83.87%, 明显高于对照组患者的 72.00% ($P<0.05$); 观察组患者术后 2 年复发率为 25.81%, 明显低于对照组的 56.00% ($P<0.05$)。

结论: 胃癌根治术后采用生物免疫疗法治疗中晚期胃癌患者的临床疗效确切, 可有效提高生存率和降低根治术后复发。

关键词

胃肿瘤 / 外科学; 生物免疫疗法; 预后

中图分类号: R735.2

胃癌是临床胃肠外科诊治中最常见的消化系统恶性肿瘤, 在我国其发病率占各种类型恶性肿瘤的首位, 我国是胃癌高发病率和高病死率的国家, 发病率和病死率均高于世界平均水平^[1]。有文献^[2]报道, 我国每年新增胃癌患者占全球新增胃癌病例的 40% 以上, 每年因胃癌死亡人数约 28 万, 对人类健康造成严重威胁。临床主要采取手术、放疗、化疗等方法治疗胃癌, 但总体效果仍不太理想, 且放、化疗产生的不良反应对胃癌患者造成的损害较大^[3]。随着医疗技术和现代肿瘤免疫学的发展, 采用生物免疫治疗恶性肿瘤已成为目前医学癌症学研究的关注热点之一。本文旨在探讨根治性切除术联合生物免疫疗法对胃癌患者生存情况及预后的影响, 以期对胃癌临床治疗提供参考性依据。

1 临床资料

1.1 一般资料

回顾性分析在我院胃肠外科进行腹腔镜胃癌根治术的胃癌患者 56 例的临床资料, 所有患者均经实验室检查、影像学检查、细胞学检查及临床病理特征确诊, 并根据 2009 年美国癌症联合会最新公布的胃癌国际分期^[4]对胃癌进行分期, 所有患者均无合并严重心血管疾病和其他基础疾病。根据患者术后采用 API 特异生物免疫疗法或放化疗治疗分为观察组和对照组, 其中观察组 31 例, 男 18 例, 女 13 例; 年龄 33~69 岁, 平均年龄 (54.28 ± 7.63) 岁; 病程 3~26 个月, 平均病程 (11.32 ± 6.34) 个月。对照组 25 例, 男 16 例, 女 9 例; 年龄 32~71 岁, 平均年龄 (53.47 ± 6.98) 岁; 病程 2~25 个月, 平均病程 (11.29 ± 6.71) 个月。两组患者在性别、年龄、病程、癌变部位、胃癌分期等一般资料比较, 差异无统计学意义 ($P>0.05$), 具有可比性。

1.2 治疗方法

两组患者均在腹腔镜辅助下行胃癌根治术治

收稿日期: 2015-02-17; 修订日期: 2015-05-15。

作者简介: 齐素兰, 河南省中医院主管技师, 主要从事外科学手术感染方面的研究。

通信作者: 齐素兰, Email: qslsire@163.com

疗,术后均积极进行辅助治疗。

1.2.1 同步放化疗治疗方法 对照组患者术后采用同步放化疗治疗,在术后3周始进行化疗,第1天给予阿霉素(浙江海正药业股份有限公司,国药准字X19990280号)50 mg/m²静脉滴注2 h;第2~3天给予顺铂(齐鲁制药有限公司,国药准字H20023460)60 mg/m²静脉滴注1 h,以及5-氟尿嘧啶(上海旭东海普药业有限公司,国药准字H31020593)200 mg/(m²·d)持续便携式输液泵泵注,3 d为1个循环化疗,7个循环化疗为1个疗程。化疗疗程结束后1周后,进行三维适型放疗,放疗剂量为4 500 Gy/25 F,1周5次,同时给予5-氟尿嘧啶225 mg/(m²·d)持续便携式输液泵泵注,持续放疗5周。放疗结束4周后,再次进行2个疗程化疗治疗。

1.2.2 API 特异生物免疫疗法 观察组患者术后采用生物免疫疗法^[5]治疗,具体步骤如下:(1)配制营养液及药物。将适量三蒸水和1 g 碳酸氢钠晶体加入至DMEM培养液中,充分搅拌使晶体完全溶解后,滴加HCL使营养液pH值调至约为7.3,定容至1 L,使用前再加入浓度为15%的胎牛血清、青霉素及浓度为1×10⁵ U的链霉素稀释液;采用营养液将司珠单抗、5-氟尿嘧啶、紫杉醇稀释至所需浓度并经微孔滤过除菌后,放置于温度设定为4℃的冰柜中保存备用。(2)细胞培养并植入。复苏冻存管中的细胞,并接种于培养瓶中,以每组10瓶将培养瓶分为3组,分别加入含司珠单抗的稀释培养液、5-氟尿嘧啶和紫杉醇稀释培养液及单纯培养液后,放置于37℃以及湿度和氧饱和度均适宜的恒温培养箱中,每日采用悬浮细胞换液法更换培养液,且每隔3天传代1次;最终将其植入胃癌患者体内。

1.3 疗效判定

参考文献^[6]对胃癌根治术联合生物免疫疗法或放化疗的近期临床疗效进行评价,在辅助治疗开始后1~3周内对患者进行各型影像学检查,对病灶的变化情况进行综合判定:(1)完全缓解为病灶完全消失;(2)部分缓解为病灶体积缩小50%以上;(3)稳定为病灶体积缩小小于50%,或增大25%以内;(4)进展为病灶体积增大25%以上;近期总有效率为完全缓解率与部分缓解率之和。观察并比较两组患者辅助治疗期间白细胞下降、红细胞下降、胃肠道反应、肝肾功能损害及过敏反应等化疗常见不良反应的发生情况。对所有患者进行随

访,采用Kaplan-Meier法计算两组患者3年生存率和3年复发率。

1.4 统计学处理

所有数据经核对证实后均经SPSS 17.0统计软件进行数据处理,计量资料采用平均数±标准差($\bar{x} \pm s$)的形式表示,两组间计量资料比较应用t检验,计数资料采用 χ^2 检验,2年生存率和2年复发率采用Kaplan-Meier检验,以P<0.05为差异有统计学意义。

2 结果

2.1 两组患者近期临床疗效的观察

观察组患者术后给予生物免疫疗法治疗后完全缓解6例,部分缓解13例,近期总有效率为61.29%,对照组患者术后给予同步放化疗治疗后完全缓解4例,部分缓解8例,近期总有效率为48.00%,两组比较差异具有统计学意义(P<0.05)(表1)。

表1 两组患者近期临床疗效的比较[n(%)]

组别	n	完全缓解	部分缓解	稳定	进展	总有效
观察组	31	6(19.35)	13(41.94)	9(29.03)	3(9.68)	19(61.29)
对照组	25	4(16.00)	8(32.00)	11(44.00)	2(8.00)	12(48.00)
χ^2						7.26
P						<0.05

2.2 两组患者辅助治疗期间不良反应发生情况的观察

术后辅助治疗期间,观察组患者白细胞下降、红细胞下降、胃肠道反应、肝肾功能损害及过敏反应等不良反应的发生率均明显低于对照组,差异具有统计学意义(P<0.05)(表2)。

表2 两组患者辅助治疗期间不良反应比较[n(%)]

组别	n	白细胞下降	红细胞下降	胃肠道反应	肝肾功能损害	过敏反应
观察组	31	17(54.84)	7(22.58)	21(67.74)	0(0.00)	0(0.00)
对照组	25	18(72.00)	8(32.00)	22(88.00)	2(8.00)	1(4.00)
χ^2		8.23	4.68	4.74	5.62	4.95
P		<0.05	<0.05	<0.05	<0.05	<0.05

2.3 两组患者胃癌根治术及辅助治疗后生存情况及预后

随访时间为0.9~2.4年,观察组患者术后2年生存率为83.87%,明显高于对照组的72.00%,差异有统计学意义(P<0.05);观察组术后2年内

出现8例患者复发，复发率为25.81%，对照组出现14例患者复发，复发率为56.00%，两组比较，差异有统计学意义（ $P < 0.05$ ）

表3 两组患者胃癌根治术及辅助治疗后2年生存率和2年复发率的比较 [n (%)]

组别	n	2年生存率	2年复发率
观察组	31	26 (83.87)	8 (25.81)
对照组	25	18 (72.00)	14 (56.00)
χ^2		5.27	6.44
P		<0.05	<0.05

3 讨论

由于胃癌患者早期无特异性症状及体征，因此对胃癌早期的诊断较困难，大部分胃癌患者就诊时已进展至中晚期^[7-8]，而胃癌患者经手术治疗后的总体效果与癌症分期早晚有相关^[9-10]，有资料^[11]显示，早期胃癌患者经有效治疗后5年生存率可高达90%以上，而晚期胃癌患者经手术治疗后5年生存率仅5%。胃癌根治性切除术是胃癌治疗的主要方法，有研究^[12]提出，单纯行手术治疗局部进展期胃癌的5年生存率仅20%左右，复发率可高达60%。而已有多项研究^[13-15]证实术后采取化疗或同步放化疗等辅助治疗均可提高胃癌患者生存率和降低复发率，因此术后给予有效的辅助治疗对胃癌患者术后的生存情况及预后显得尤为重要。

同步放化疗是胃癌患者手术治疗后主要的辅助治疗方式，可有效延长胃癌患者生存期和降低复发率，但放化疗产生的不良反应对患者造成的危害仍较大^[16]。恶性肿瘤的发生与机体免疫系统功能有关^[17-18]，而生物免疫疗法是近年来治疗恶性肿瘤的一种新型辅助疗法，其治疗恶性肿瘤的机制是借助分子生物学的技术增强机体免疫系统功能，恢复正常免疫状态，将机体抗肿瘤细胞的免疫应答激发，使免疫系统的敏感性增加，进而发挥控制和杀死肿瘤细胞的作用^[19-21]。本研究结果显示观察组患者近期总有效率明显高于对照组，而白细胞下降、红细胞下降、胃肠道反应、肝肾功能损害及过敏反应等化疗常见不良反应的发生率均明显低于对照组，表明胃癌患者经根治术治疗后采取生物免疫疗法辅助治疗，疗效确切，安全性好。另外，本研究对所有患者进行随访，随访期间无病例丢失，对两组患者2年生存率和2年复发率进行比较，发现观察组患者2年生存率明显高

于对照组，而2年复发率明显低于对照组，可有效提高2年生存率和降低2年复发率，表明生物免疫疗法较同步放化疗治疗中晚期胃癌患者，可明显降低胃癌患者术后复发率，可有效提高生存率，延长生存期。

综上所述，胃癌根治术后采用生物免疫疗法治疗中晚期胃癌患者的临床疗效确切，可有效降低根治术后复发的可能性和提高生存率，延长胃癌患者生存期，可积极应用于胃癌患者术后治疗中，但由于本研究中纳入中晚期胃癌病例数较少，具有一定的局限性，且本研究中胃癌患者的2年生存率及复发率并不能代表整体术后生物免疫治疗胃癌患者的生存情况及预后，需进一步研究得出更准确的结论。

参考文献

- [1] 邹文斌, 李兆申. 中国胃癌发病率及死亡率研究进展[J]. 中国实用内科杂志, 2014, 34(4):408-415.
- [2] Lin Y, Ueda J, Kikuchi S, et al. Comparative epidemiology of gastric cancer between Japan and China[J]. World J Gastroenterol, 2011, 17(39): 4421-4428.
- [3] 谢景军. 腹腔镜下胃癌根治术治疗老年进展期胃癌的近远期疗效[J]. 中国老年学杂志, 2014, 34(7):1845-1846.
- [4] 梁寒. 胃癌国际新分期及临床指导意义[J]. 临床外科杂志, 2013, 21(10):747-749.
- [5] 王广胜. 生物免疫治疗胃癌效果的临床观察[J]. 中国医药导报, 2013, 10(10):58-60.
- [6] 郑积华, 周娟, 谢波, 等. 不同化疗方案治疗老年晚期胃癌患者的疗效和安全性比较[J]. 实用医学杂志, 2014, 30(13):2086-2087.
- [7] 欧希龙, 徐海峰, 史乃蕴, 等. 胃癌患者临床症状及延误诊治原因的调查分析[J]. 中国现代医学杂志, 2011, 21(30):3791-3793.
- [8] Yoon H, Kim N. Diagnosis and management of high risk group for gastric cancer[J]. Gut Liver, 2015, 9(1):5-17.
- [9] 所剑, 王大广, 刘泽锋. 早期胃癌诊断和治疗[J]. 中国实用外科杂志, 2011, 31(8):717-719.
- [10] 李达周, 邹文斌, 王雯, 等. 早期胃癌的病程及不同治疗方法对其转归的影响[J]. 中国实用内科杂志, 2014, 34(4):427-432.
- [11] 张春霞, 董杰. 胃癌前病变及早期胃癌诊治的进展[J]. 世界华人消化杂志, 2014, 22(10):1365-1372.
- [12] 季加孚, 陕飞. 胃癌综合治疗的研究进展与评价[J]. 中华外科杂志, 2011, 49(3):193-197.
- [13] 吴梅青, 周旭坤, 李平, 等. 新辅助化疗对进展期胃癌根治术的影响[J]. 中华普通外科杂志, 2014, 29(2):98-101.
- [14] Deng X, Jin X, Xue S, et al. Postoperative chemoradiotherapy for advanced gastric cancer after D2 gastrectomy[J].

- Hepatogastroenterology, 2014, 61(133):1472-1477.
- [15] Foo M, Leong T. Adjuvant therapy for gastric cancer:current and future directions[J]. World J Gastroenterol, 2014, 20(38):13718-13727.
- [16] 李小奇, 姜雷, 赵达, 等. 胃癌术后化疗与单纯化疗随机对照试验结果的荟萃分析[J]. 中华放射肿瘤学杂志, 2014, 23(1):1-4.
- [17] 王俞, 崔书中. 恶性肿瘤患者的免疫功能状态及免疫治疗研究进展[J]. 中国肿瘤临床, 2014, 41(13):876-879.
- [18] Lebec H, Ponce R, Preston BD, et al. Tumor necrosis factor,tumor necrosis factor inhibition,and cancer risk[J]. Curr Med Res Opin, 2015, 31(3):557-74.
- [19] 叶颖江, 王杉. 胃癌免疫治疗的新进展[J]. 中华消化外科杂志, 2010, 9(4):247-249.
- [20] Rothschild SI, Thommen DS, Moersig W, et al. Cancer immunology - development of novel anti-cancer therapies[J]. Swiss Med Wkly, 2015, 145:w14066. doi: 10.4414/smw.2015.14066..
- [21] Chen B,Liu L,Xu H1,et al. Effectiveness of immune therapy combined with chemotherapy on the immune function and recurrence rate of cervical cancer[J]. Exp Ther Med, 2015, 9(3):1063-1067.

(本文编辑 姜晖)

本文引用格式: 齐素兰, 邓祖丽蕊, 岳大成. 腹腔镜胃癌根治性切除联合生物免疫治疗对预后的影响[J]. 中国普通外科杂志, 2015, 24(6):910-913. doi:10.3978/j.issn.1005-6947.2015.06.031

Cite this article as: QI SL, DENG ZLR, YUE DC. Laparoscopic radical resection of gastric cancer combined with biologic immunotherapy: effect on prognosis[J]. Chin J Gen Surg, 2015, 24(6):910-913. doi:10.3978/j.issn.1005-6947.2015.06.031



doi:10.3978/j.issn.1005-6947.2015.06.032

http://dx.doi.org/10.3978/j.issn.1005-6947.2015.06.032

Chinese Journal of General Surgery, 2015, 24(6):913-914.

· 病案报告 ·

介入治疗结肠中动脉瘤破例出血 1 例

敖劲¹, 刘衡², 曾令雯², 石荣书¹

(遵义医学院附属医院 1. 介入科 2. 放射科, 贵州 遵义 563003)

关键词 动脉瘤, 结肠; 介入; 病例报告
中图分类号: R654.3

患者 女, 63岁。因突发腹痛 2 d 入院。2 d 前无明显诱因出现中下腹部疼痛, 为持续锐痛, 并迅速波及全腹, 急诊就诊我院。入院体格检查: 体温 36.7℃, 脉搏 120 次/min, 呼吸 24 次/min, 血压 12.3/7.5 kPa; 腹部稍隆起, 全腹压

痛、反跳痛及肌紧张, 压痛以脐周及右下腹部为重, 肠鸣音稍减弱。实验室检查: 白细胞 $8.01 \times 10^9/L$, 中性粒 0.86、红细胞 $3.7 \times 10^{12}/L$ 、血红蛋白 112 g/L、血小板 $118 \times 10^9/L$; 血、尿淀粉酶、肝肾功能、电解质、凝血功能均正常。影像学检查: 腹部彩超提示腹腔积液; 上腹部 CT 见腹腔积液, 考虑为出血, 合并胰腺炎可能。诊断性腹腔穿刺抽血不凝血。临床诊断: 腹腔内出血、失血性休克。急诊行剖腹探查, 开腹后见腹腔有血性液体 800 mL, 未见胃肠内容物, 探查右上腹部肝肾隐窝处有少量血凝块, 右上后腹膜见大小约 15 cm × 10 cm 血肿, 反复查看

未见明显出血部位, 并关闭腹腔, 急诊行经皮股动脉穿刺插管选择性腹腔动脉造影, 发现肠系膜上动脉分支结肠中动脉中段见瘤样扩张 (图 1-3), 无造影剂外渗, 以 3 F 微导管超选至载瘤动脉, 首先进行载瘤动脉远端释放弹簧圈 (2 × 4) mm 2 枚栓塞, 瘤体内释放 (2 × 5) mm 2 枚及近侧供血动脉予 (2 × 5) mm 2 枚栓塞。再行造影示: 动脉瘤完全栓塞 (图 4)。患者术后第 3 天诉腹部胀痛明显减轻, 可以进食, 并排气、排便, 2 周后好转出院, 随访至今, 无特殊不适。出院诊断: (1) 结肠中动脉瘤; (2) 腹膜后血肿; (3) 失血性休克。

收稿日期: 2014-04-08;

修订日期: 2015-05-17。

作者简介: 敖劲, 遵义医学院附属医院主治医师, 主要从事外周血管介入治疗方面的研究。

通信作者: 石荣书, Email: shirongshujieru@163.com

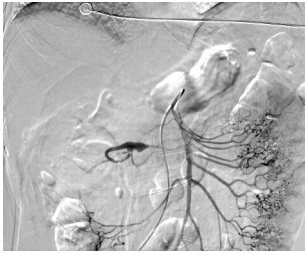


图 1 肠系膜上动脉造影, 见中结肠动脉假性动脉瘤形成

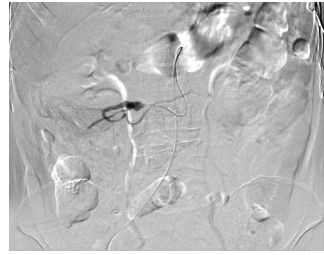


图 2 3 F 微导管超选至瘤体近端造影

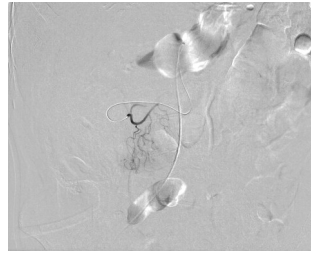


图 3 跨过假性动脉瘤造影

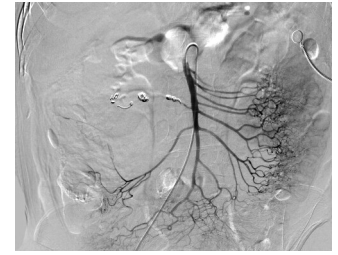

图 4 栓塞后造影, 载瘤动脉完全栓塞

讨论 内脏动脉瘤 (visceral artery aneurysm VAA) 为腹主动脉所属各内脏动脉及其分支动脉所产生的动脉瘤, 临床比较罕见, 目前国内大多文献为个案报道。瘤体破裂出血时病情凶险, 常导致失血性休克, 所以及时明确诊断, 去除病因是关键。随着多层螺旋 CT 血管造影技术不断提高, 通过多平面重建、最大密度投影、容积再现等血管重建技术, 通常能显示 3~4 级血管分支, 对出血性疾病及血管畸形能比较清晰显示^[1]。笔者认为, 对于消化道出血性疾病, 条件允许情况下, 术前行腹部 CT 血管检查 (CTA), 对外科手术及介入治疗均有很大临床价值。

该病传统治疗方法以外科手术为主, 随着血管介入技术的发展和日益成熟, 越来越多患者接受血管腔内介入治疗。郭建明等^[2]对比研究, 腔内治疗及开放手术治疗内脏动脉瘤均有效, 在假性动脉瘤破裂出血, 腔内治疗效果满意。肠系膜上动脉分支血管腔内栓塞治疗有导致急性缺血可能。曹殿波等^[3]曾报道 1 例回结肠动脉瘤栓塞后出现坏死, 但

该患者有重症胰腺炎病史, 栓塞局部坏死考虑与炎症侵蚀有关。张喜成等^[4]报道 1 例, 开腹手术时术中阻断瘤体两端动脉, 观察 30 min 后结肠无血运障碍, 并认为对于动脉粥样硬化导致慢性狭窄, 有结肠周围逐渐形成丰富侧支。王茂强等^[5]通过对 11 例腹腔动脉瘤介入治疗, 远期临床观察证实有效。在技术方面, 动脉内栓塞术首先于动脉瘤的远侧 (输出) 血管闭塞, 彻底闭塞瘤囊, 同时完全阻断供应动脉瘤的近侧血管和可能造成返流的远侧血管^[6]。对于栓塞材料, 弹簧圈是比较理想材料, 技术成功率高, 无严重并发症发生^[7]。随着目前微导管技术及栓塞材料发展, 超选至栓塞相对安全。

总之笔者认为, 早期 CTA 血管重建, 对腹腔动脉瘤及时诊断、确定病变位置有积极的临床价值, 血管介入治疗以其创伤小、术后恢复快、定位准确、比较快速发现病灶、疗效确定, 将更广泛应用于临床。

参考文献

[1] 逢利博, 胡连源, 赵绍宏, 等. 多层 CT 血

管成像诊断肠系膜上动脉病变[J]. 中国介入影像与治疗学, 2009, 6(3):207-210.

[2] 郭建明, 谷涌泉, 崔世军, 等. 内脏动脉瘤的外科治疗[J]. 中华普通外科杂志, 2011, 26(9):758-761.

[3] 曹殿波, 王大伟, 张鹏国. 内脏动脉瘤出血栓塞治疗分析(附 3 例报告)[J]. 中国医学影像学杂志, 2006, 14(1):63-64.

[4] 张喜成, 乔唐, 夏浩, 等. 结肠中动脉右支动脉瘤破裂致腹卒中一例[J]. 中华消化外科杂志, 2009, 8(5):337.

[5] 王茂强, 王仲朴, 郭伟, 等. 血管内介入治疗腹腔内脏动脉瘤 11 例经验[J]. 中华普通外科杂志, 2005, 20(11):701-703.

[6] Guijt M, van Delden OM, Koedam NA, et al. Rupture of true aneurysms of the pancreaticoduodenal arcade: treatment with transcatheter arterial embolization[J]. Cardiovasc Intervent Radiol, 2004, 27(2):166-168.

[7] 卢再鸣, 温锋, 郭启勇, 等. 介入栓塞治疗内脏假性动脉瘤的临床观察[J]. 中国临床医学影像学杂志, 2007, 18(12):889-892.

(本文编辑 姜晖)