



doi:10.3978/j.issn.1005-6947.2016.07.016  
http://dx.doi.org/10.3978/j.issn.1005-6947.2016.07.016  
Chinese Journal of General Surgery, 2016, 25(7):1029-1034.

· 基础研究 ·

## 脾切除对肝纤维化大鼠肝脏 TGF- $\beta_1$ 和 $\alpha$ -SMA 表达的影响

钱言<sup>1</sup>, 孙礼侠<sup>1</sup>, 吴鹏飞<sup>2</sup>, 顾鑫瑾<sup>3</sup>

(1. 安徽省芜湖市第二人民医院 肝胆外科, 安徽 芜湖 241000; 2. 安徽省芜湖市第一人民医院 普通外科, 安徽 芜湖 241000; 3. 浙江省宁波市鄞州人民医院 普通外科, 浙江 宁波 315040)

### 摘要

**目的:** 通过观察肝纤维化模型大鼠不同时间行脾切除术后肝组织 TGF- $\beta_1$  与  $\alpha$ -SMA mRNA 水平的变化, 探讨脾切除对肝纤维化发展的影响。

**方法:** 50 只雄性 SD 大鼠随机分为正常对照组、肝硬化模型组(模型组)、肝硬化模型+切脾组(切脾组), 采用腹腔内注射 40% 四氯化碳诱导肝纤维化模型, 切脾组大鼠分别于建模后早期(第 2 周)、中期(第 4 周)、晚期(第 6 周)分批行脾切除术。造模后第 8 周处死所有大鼠, HE 染色观察肝脏组织的病理变化; qRT-PCR 检测肝组织 TGF- $\beta_1$  和  $\alpha$ -SMA 的 mRNA 的表达水平。

**结果:** 正常对照组肝小叶结构完整, 模型组肝小叶结构被破坏, 纤维组织明显增生, 假小叶形成; 各切脾组均有不同程度的纤维化病变, 且随着切脾时间的延迟逐渐加重, 但均轻于模型组。qRT-PCR 结果显示, 与正常对照组比较, 其余各组肝组织 TGF- $\beta_1$  和  $\alpha$ -SMA 的 mRNA 的水平均较明显升高(均  $P < 0.05$ ), 升高程度均表现为: 模型组 > 晚期切脾组 > 中期切脾组 > 早期切脾组(均  $P < 0.05$ )。

**结论:** 脾切除能降低了肝组织 TGF- $\beta_1$  与  $\alpha$ -SMA 的表达水平, 故脾脏可能参与了肝纤维化的发生发展。

### 关键词

肝硬化; 脾切除术; 转化生长因子  $\beta_1$ ; 大鼠

中图分类号: R657.3

## Effect of splenectomy on TGF- $\beta_1$ and $\alpha$ -SMA expressions in the liver of rats with hepatic fibrosis

QIAN Yan<sup>1</sup>, SUN Lixia<sup>1</sup>, WU Pengfei<sup>2</sup>, GU Xingjing<sup>3</sup>

(1. Department of Hepatobiliary Surgery, the Second People Hospital of Wuhu, Wuhu, Anhui 241000, China; 2. Department of General Surgery, the First People's Hospital of Wuhu, Wuhu, Anhui 241000, China; 3. Department of General Surgery, Yinzhou People's Hospital of Ningbo, Ningbo, Zhenjiang 315040, China)

### Abstract

**Objective:** To study the influence of splenectomy on development of hepatic fibrosis through observation of the changes in mRNA expressions of TGF- $\beta_1$  and  $\alpha$ -SMA in liver tissue after splenectomy performed at different time periods in rats with hepatic fibrosis.

**Methods:** Fifty male SD rats were randomly allocated into normal control group, liver fibrosis model group (model group) and liver fibrosis model with splenectomy group (splenectomy group). The liver fibrosis model was induced by intraperitoneal injection of 40% CCl<sub>4</sub>, and rats in splenectomy group underwent splenectomy at early stage (2 weeks), mid stage (4 weeks) and late stage (6 weeks) after model induction in batches, respectively. All rats were sacrificed at 8 weeks after model induction, the pathological changes in the liver tissues were evaluated

收稿日期: 2016-04-09; 修订日期: 2016-06-17。

作者简介: 钱言, 安徽省芜湖市第二人民医院住院医师, 主要从事肝胆外科方面的研究。

通信作者: 孙礼侠, Email: slx64@126.com

by HE staining, and the mRNA expression levels of TGF- $\beta_1$  and  $\alpha$ -SMA in the liver tissues were determined by qRT-PCR method.

**Results:** The structure of hepatic lobules was intact in normal control group, while in model group, it was destroyed with fibrous tissue hyperplasia and pseudo-lobule formation; pathological changes of hepatic fibrosis of different degrees were found in all splenectomy groups, which presented with increasing severity with the lag of time of splenectomy, but all were milder than that in model group. The results of qRT-PCR showed that compared with normal control group, the mRNA expression levels of both TGF- $\beta_1$  and  $\alpha$ -SMA in all other groups were significantly increased (all  $P < 0.05$ ), and the increasing degrees in both factors were presented as follows: model group > late-stage splenectomy group > mid-stage splenectomy group > early-stage splenectomy group (all  $P < 0.05$ ).

**Conclusion:** Splenectomy can reduce the expression levels of TGF- $\beta_1$  and  $\alpha$ -SMA in liver tissue, which suggests that the spleen may be involved in the occurrence and development of liver fibrosis.

**Key words** Liver Cirrhosi; Splenectomy, Transforming Growth Factor  $\beta_1$ ; Rats

**CLC number:** R657.3

肝纤维化是由各种慢性刺激引起的肝脏损伤后自我修复的过程,其病理变化主要表现为细胞外基质(extracellular matrix, ECM)大量沉积<sup>[1]</sup>。若不能及时干预,将会发展为肝硬化门脉高压症,导致一系列的症候群,最典型的症状为脾功能亢进,红细胞、白细胞及血小板明显减少;近年来对于肝硬化脾脏的处理,尚存争议<sup>[2]</sup>;转化生长因子 $\beta_1$ (transforming growth factor  $\beta_1$ , TGF- $\beta_1$ )是目前研究最多的致纤维化细胞因子<sup>[3]</sup>,在肝纤维化的发生发展中起重要作用。本实验通过对肝纤维化早、中、晚期大鼠行脾切除术,观察肝脏组织中TGF- $\beta_1$ 和 $\alpha$ -SMA mRNA水平的变化,探讨

脾脏与肝纤维化发展的关系。

## 1 材料与方法

### 1.1 动物与试剂

50只雄性SD大鼠,购自江苏省南京市青龙山动物繁殖场,体质量( $182 \pm 12.6$ )g;给予标准饮食,自由饮水。主要试剂:四氯化碳溶液、TRIzol试剂、逆转录试剂盒、qPCR Master Mix均购自合肥志宏生物技术有限公司。TGF- $\beta_1$ 、 $\alpha$ -SMA和GAPDH由上海生工生物工程有限公司设计与合成(表1)。

表 1 PCR 引物序列

Table 1 PCR primer sequences

引物名称	引物序列	退火温度	扩增片段
TGF- $\beta_1$	正向: 5'-TGGAGCCTGGACACACAGTA-3' 反向: 5'-TAGTAGACGATGGGCAGTGG-3'	59.4 °C	119 bp
$\alpha$ -SMA	正向: 5'-AGGGAGTGATGCTTGAATG-3' 反向: 5'-GGTGATGATGCCGTGTTCTA-3'	59.4 °C	110 bp
GAPDH	正向: 5'-GTGCTCTCTCTGACTTCAACA-3' 反向: 5'-CCACCACCCTGTTGCTGTAG-3'	59.4 °C	135 bp

### 1.2 动物分组及模型建立

50只雄性SD大鼠随机分为正常对照组,肝纤维化模型组(模型组),肝纤维化模型+切脾组(切脾组),切脾组根据切脾时间不同分为早期切脾组、中期切脾组、晚期切脾组3个亚组。参照邵佳亮等<sup>[4]</sup>建模方式,对肝纤维化模型采用腹腔注

射40%四氯化碳橄榄油溶液,剂量为2 mL/kg每周2次;正常对照组大鼠腹腔注射同剂量的生理盐水作为对照。每次注射药物前,将大鼠置于电子天秤上称重,并根据大鼠体质量变化以及一般状态调整给药剂量。

### 1.3 脾切除术

建模第2、4、6周分别分批对切脾组行脾切除术;术前8 h禁食,4 h禁水,腹腔注射20%氨基甲酸乙酯(乌拉坦)溶液进行麻醉,固定备皮;消毒铺巾,沿左锁骨中线自上而下,作一长约3 cm的纵行切口,遵循无菌原则,游离脾脏,使用4-0丝线逐个双扎并离断脾脏血管,行脾切除术。术后禁食1 d,早晚给予大鼠腹腔注射20 mL 5%葡萄糖溶液和10 mL乳酸格林钠溶液。

### 1.4 标本采集

各组大鼠均于造模后8周统一处死,采用断颈法处死,取大鼠肝脏左叶,洗净后,置于10%中性福尔马林中固定,留做HE染色。取右叶,洗净后放入液氮中,快速冷冻,-80℃冰箱中保存,留做qRT-PCR。

### 1.5 肝脏组织病理学检查

对肝脏标本常规固定、取材、酒精脱水、石蜡包埋盒和切片,HE染色,光镜下观察各组肝脏的病理结构。

### 1.6 TGF- $\beta_1$ 和 $\alpha$ -SMA mRNA 水平检测

**1.6.1 总RNA的提取** 取100 mg肝脏组织,加入1 mL TRIzol,使用电动匀浆机充将其分匀浆,移入1.5 mL EP管中,室温静置10 min;加入200  $\mu$ L 氯仿震荡10 s,室温静置10 min,4℃冷冻离心,12 000 r/min,15 min;吸取上层水相,移至1.5 mL EP管中,加入等体积的异丙醇,震荡混匀,室温静置10 min,4℃冷冻离心,12 000 r/min,10 min,弃去上清,加入1 mL 75%RNA专用乙醇,充分洗涤,4℃冷冻离心,8 000 r/min,5 min;再弃上清,室温干燥5~10 min,加入无RNase水重新溶解。

**1.6.2 RNA逆转录** 取1  $\mu$ L总RNA、1  $\mu$ L Oligo(dT) 18 Primer和10  $\mu$ L无RNase水加入200  $\mu$ L EP管中,充分混匀,65℃,5 min变性;再依次加入5RT Reaction Buffer 4  $\mu$ L、dNTP Mix, 10 mmol/L Each 2  $\mu$ L、逆转录酶RT和RI各1  $\mu$ L,充分混匀,42℃,60 min;70℃,5 min,取出置于冰盒中冷却备用。qPCR反应:将cDNA 1  $\mu$ L、上下游引物各0.5  $\mu$ L、qPCR Master Mix 10  $\mu$ L和无RNase水8  $\mu$ L配成20  $\mu$ L反应体系。使用Bio-Rad CFX96™荧光定量PCR仪,设置反应条件:(1)95℃预变性30 s;(2)95℃变性15 s;(3)59.4℃退火30 s进行40个循环。mRNA选用GAPDH作为内参基因,使用相对定量CT值比较法,检测目的基因的表达

量,所有的实验重复3遍。

### 1.7 统计学处理

采用SPSS 19.0统计软件处理数据;所有数据均用均数 $\pm$ 标准差( $\bar{x}\pm s$ )表示,各实验组之间比较采用单因素方差分析,两两比较采用SNK法, $P<0.05$ 为差异有统计学意义。

## 2 结果

### 2.1 肝纤维化模型建立结果

总样本量为50只,纤维化模型建立过程中,因个体差异死亡15只,剩余35只。

### 2.2 HE染色结果

正常对照组肝小叶结构正常完整,以肝细胞为主,核大而圆,居中,染色质丰富,多单核肝细胞排列形成的肝细胞索,以小叶中央静脉为中心向周围呈放射状排列,在汇管区可见小叶间动脉、静脉、小叶间胆管及少许纤维组织存在,但无炎性细胞浸润;早期切脾组肝脏HE染色显示,肝小叶、汇管区和中央静脉区内大量肝细胞呈气球样变、脂肪变性,少量肝细胞呈点状、碎片状坏死,少量纤维组织增生,其内有炎性细胞浸润,无假小叶形成;中期切脾组肝脏HE染色显示,汇管区和中央静脉区内大量肝细胞呈脂肪变性,部分肝细胞呈碎片状坏死,部分纤维组织增生,伴炎性细胞浸润,无假小叶形成;晚期切脾组肝脏HE染色显示,大量肝细胞变性、坏死及再生共存,汇管区和中央静脉区内可以增生的小胆管,纤维组织增生明显,并向肝小叶间延生,其内有炎性细胞浸润,无假小叶形成;模型组肝小叶结构破坏最为明显,小叶内中央静脉缺如,汇管区内小胆管再生明显,纤维组织明显增生,伴有大量炎性细胞浸润,假小叶形成(图1)。

### 2.3 TGF- $\beta_1$ 和 $\alpha$ -SMA的mRNA表达水平

与正常对照组比较,其余各组均TGF- $\beta_1$ 与 $\alpha$ -SMA的mRNA水平均明显升高(均 $P<0.05$ );对各组TGF- $\beta_1$ 和 $\alpha$ -SMA mRNA采用单因素方差分析,结果显示,TGF- $\beta_1$ 和 $\alpha$ -SMA mRNA在各组中总体均数不等( $F=58.03$ , $P<0.01$ ; $F=111.68$ , $P<0.01$ ),两两比较提示差异均有统计学意义(均 $P<0.05$ ),升高程度均表现为:模型组>晚期切脾组>中期切脾组>早期切脾组(图2-3)。

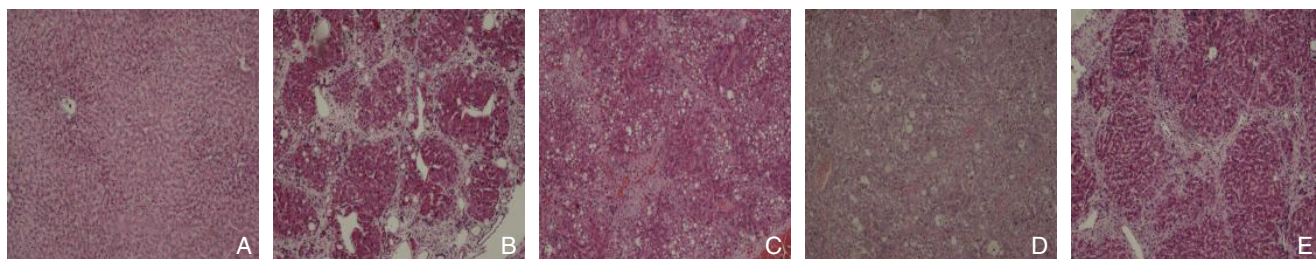


图 1 肝组织病理学检测 (HE × 100) A: 正常对照组; B: 模型组; C: 早期切脾组; D: 中期切脾组; E: 晚期切脾组  
 Figure 1 Pathological examination of the liver tissues (HE × 100) A: Normal control group; B: Model group; C: Early-stage splenectomy group; D: Mid-stage splenectomy group; E: Late-stage splenectomy group

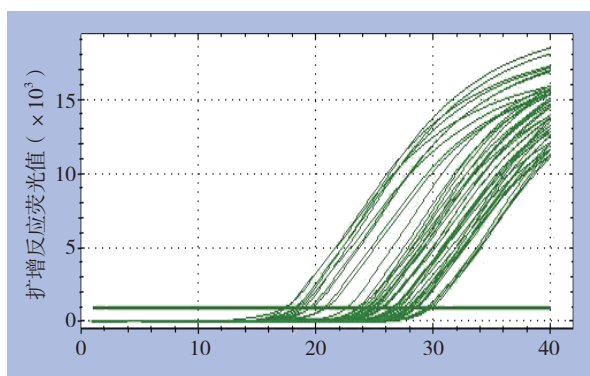


图 2 扩增曲线  
 Figure 2 Amplification plot

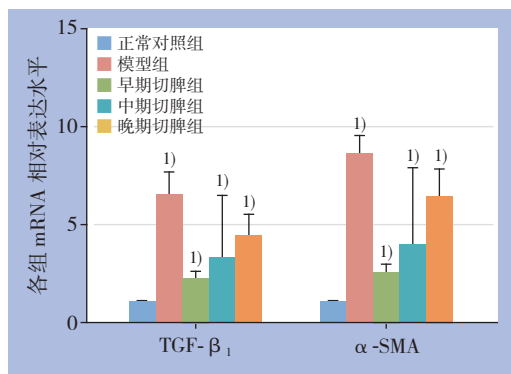


图 3 各组 mRNA 相对表达水平 注: 1) 与正常对照组比较,  $P < 0.05$

Figure 3 Relative mRNA expression levels in each group  
 Note: 1)  $P < 0.05$  vs. normal control group

### 3 讨论

TGF- $\beta_1$  为细胞因子 TGF- $\beta$  超家族的成员, 是一种具有多种生物学功能的蛋白多肽, 存在于正常的组织细胞以及转化细胞中, 可促进成纤维细胞生长、血管生成、创面愈合、细胞黏附、迁移、凋亡、免疫调节以及调控 ECM 的生成与降解。是现阶段与器官组织纤维化发生、发展研究

最多的细胞因子, 参与细胞的生长与分化调节。 $\alpha$ -SMA 是肝星状细胞 (hepatic stellate cell, HSC) 活化的标志性产物, 其表达率的高低可以体现肝脏组织中 HSC 的激活状态; 当肝脏受损时, 主要由 Kupffer 细胞、巨噬细胞、肝细胞和血小板释放, 研究<sup>[5]</sup>显示, HSC 活化并分化为肌成纤维样细胞, 分为 3 步, 即“三级级联反应”: (1) 早期炎症阶段: 各种损伤因子导致肝细胞坏死凋亡, 释放大量的丝裂原, 通过旁分泌的方式促使 HSC 活化; (2) 炎症阶段: 在炎症细胞、巨噬细胞和血小板的作用下, HSC 进一步活化; (3) 炎症后期阶段: 当进入炎症后期阶段时, 即使将损肝因素消除, 活化的 HSC 分泌的 TGF- $\beta_1$  也可维持肝纤维化的过程, 这个阶段是永存的。郑素军等<sup>[6]</sup>通过对 HSC-T6 细胞使用 TGF- $\beta_1$  干预, 结果显示 TGF- $\beta_1$  促进了 HSC-T6 细胞的增殖, 上调了包括  $\alpha$ -SMA、I 型胶原、III 型胶原等肝纤维化相关胶原的分泌。Cheng 等<sup>[7]</sup>研究通过沉默 HSC-T6 细胞内 TGF- $\beta_1$  基因发现, TGF- $\beta_1$ 、 $\alpha$ -SMA、TIMP-1 等表达量较对照组显著降低。说明 TGF- $\beta_1$  在活化 HSC 的过程中起到关键作用。

在我国, 肝硬化门脉高压症脾功能亢进的患者, 主要的外科治疗为脾切除术和贲门周围血管离断术, 不仅可缓解脾功能亢进引起的各种症状, 还在一定程度上减少了门静脉的血流, 降低了门静脉的压力。近年来, 学者们对门脉高压患者脾脏的处理存在分歧, 争论的焦点为: 门脉高压症患者的脾脏是否具有正常的免疫功能; 是否会促进肝纤维化的发展; 主张保留脾脏的学者认为脾脏为外周免疫器官, 其内含有大量单核巨噬细胞、NK 细胞以及多种细胞因子, 如 Tuftsin、肿瘤坏死因子  $\alpha$  等, 而门静脉高压患者的巨脾是继发性充血肿大, 其具有一定的免疫功能, 切除后机体将丧失其免疫功能, 而且短期内会增加脾切除术后凶险性感染<sup>[8]</sup>、门静脉血栓形成<sup>[9]</sup>、呼吸道

感染以及肝性脑病发生的风险。孙小光等<sup>[10]</sup>研究发现对大鼠行脾切除术,术后大鼠的全血黏度、全血还原黏度、血小板以及聚集指数较对照组明显升高,增加了大鼠罹患血栓性疾病的风险。李小珍等<sup>[11]</sup>研究结果显示:对患者行保留脾脏的选择性断流联合脾肾静脉桥式分流术,术后患者外周血IgM、CD4、CD4/CD8均较脾切除组高,提示脾切除使机体免疫功能下降;相反,主张脾切除的学者认为门脉高压症时的脾脏已属病理状态,丧失了部分免疫功能;涂伟等<sup>[12]</sup>研究显示肝硬化门静脉高压症中,脾脏内CD4表达下降,CD8表达上升,CD4/CD8比值较正常对照组低,造成患者免疫功能下降;李宗军等<sup>[13]</sup>研究结果显示:肝硬化门静脉高压的患者行脾切除术后,患者的外周血内CD3、CD4、CD8、CD4/CD8、IgG、IgA等免疫系统因子均与术前无明显变化。脾切除可缓解门静脉压力,预防胃底食管静脉曲张破裂出血;可明显改善因脾功能亢进造成的红细胞、白细胞及血小板的减少;李晨翼等<sup>[14]</sup>发现脾切除术加贲门周围血管离断术术后,患者的外周血白细胞及血小板计数明显升高。亦有研究发现脾切除可改善肝硬化患者的肝功能。Kaido等<sup>[15]</sup>研究发现肝硬化门脉高压症脾脏内的肝细胞生长因子活化抑制剂表达上调,使肝细胞再生受到抑制。于振宁等<sup>[16]</sup>通过对肝硬化门脉高压症患者行脾切除术贲门周围血管离断术,发现患者术后肝功能及凝血功能较术前明显改善。国外研究<sup>[17]</sup>显示脾脏与肝纤维化的发生发展关系密切。孟凡强等<sup>[18]</sup>对肝纤维化大鼠行脾切除术,术后大鼠血清内肝纤维化四项检查指标,即透明质酸、层粘连蛋白、IV型胶原和III型前胶原,较对照组明显降低,表明脾切除术可延缓肝纤维化的发展。本实验在肝纤维化发展的3个不同阶段,对切脾组大鼠行脾切除术进行干预,采用实时荧光定量PCR,来观察各组肝脏组织内TGF- $\beta_1$ 与 $\alpha$ -SMA的mRNA水平的变化,结果显示:不同阶段切脾组肝组织内各mRNA水平均低于肝纤维化模型组;各切脾组之间比较,建模2周切脾组肝组织内各mRNA水平最低;随着干预时间的延迟,肝组织内各mRNA水平也逐渐升高。由此笔者认为,脾脏可能在肝纤维化发生发展中起重要作用;猜测脾脏内的TGF- $\beta_1$ 可能通过门静脉和脾动脉进入肝脏,刺激Kupffer细胞和HSC活化、增殖和迁移,分泌多种细胞因子,促使ECM合成增多降解减少,加重肝纤维化;脾切除后,大鼠体内因缺少脾源性TGF- $\beta_1$ 的刺激,

肝脏组织内TGF- $\beta_1$  mRNA水平下调,肝脏组织内TGF- $\beta_1$ 的表达也随之下降,ECM合成减少,肝纤维化得到明显改善。Akahoshi等<sup>[19]</sup>研究发现对肝硬化大鼠行脾切除术后,门静脉血浆内的TGF- $\beta_1$ 含量较对照组低,这一表达上的差异是由脾源性TGF- $\beta_1$ 减少引起的,这与本研究结果相一致;Morinaga等<sup>[20]</sup>研究也同样得出此结论。另一方面,血小板内含有多种纤维化因子及生长因子,如TGF- $\beta_1$ 、HGF和EGF等<sup>[21]</sup>,当肝硬化脾功能亢进时,由于脾脏的阻隔作用,血小板被大量破坏,使得其内大量细胞因子释放,一定程度上促进肝纤维化的发展。有研究<sup>[22]</sup>显示血小板源性5-羟色胺可能参与肝纤维化的发展。血小板本身也具有一定的抗纤维化作用;国外研究<sup>[23]</sup>显示血小板可通过HGF/C-met信号转导通路来抑制纤维化的发展;Watanabe等<sup>[24]</sup>通过实验发现,肝硬化大鼠肝脏中活化的血小板可下调TGF- $\beta_1$ 的表达来延缓肝纤维化的发展。

综上所述,笔者认为脾脏可能参与了肝纤维化的发生发展,脾切除可降低肝纤维化肝组织TGF- $\beta_1$ 和 $\alpha$ -SMA的表达,延缓了肝纤维化发展;现如今我国因肝源紧缺,肝移植术尚不能广泛应用,对于肝硬化门静脉高压症患者,脾切除术与贲门周围离断术的疗效显著,可明显降低门静脉压力,预防胃底食管静脉曲张破裂出血。目前关于脾脏免疫功能状态与肝纤维化发展之间联系的研究少见报道,相信在不久的将来,随着对脾脏功能的深入了解,尤其是脾脏相关细胞因子的表达和脾脏免疫功能的调控研究,肝硬化门静脉高压症脾脏保留与否的问题,将会得出确切的答案。

#### 参考文献

- [1] Tsochatzis EA, Bosch J, Burroughs AK. Liver cirrhosis[J]. *Lancet*, 2014, 383(9930):1749-1761.
- [2] 金山,戴朝六.肝硬化门脉高压症脾切除术[J]. *世界华人消化杂志*, 2010, 18(33):3533-3538.  
Jin S, Dai CL. Splenectomy in patients with liver cirrhosis and portal hypertension[J]. *World Chinese Journal of Digestology*, 2010, 18(33):3533-3538.
- [3] Weng HL, Liu Y, Chen JL, et al. The etiology of liver damage imparts cytokines transforming growth factor beta1 or interleukin-13 as driving forces in fibrogenesis[J]. *Hepatology*, 2009, 50(1):230-243.
- [4] 邵佳亮,万赞燕,胡国信.四氯化碳诱导大鼠肝纤维化模型改良的研究[J]. *南昌大学学报:医学版*, 2011, 51(7):40-42.  
Shao JL, Wan ZY, Hu GX. Improved Rat Model of Liver Fibrosis induced by CCl4[J]. *Acta Academiae Medicinae Jiangxi*, 2011,

- 51(7):40-42.
- [5] 党双锁, 李亚瓶. TGF- $\beta$ 1在肝纤维化研究中的新进展[J]. 世界华人消化杂志, 2010, 18(16):1631-1636.
- Dang SS, Li YP. Advances in understanding the role of transforming growth factor- $\beta$ 1 in the pathogenesis of liver fibrosis[J]. World Chinese Journal of Digestology, 2010, 18(16):1631-1636.
- [6] 郑素军, 邢欣悦, 韩源平, 等. TGF- $\beta$ 1对大鼠HSC-T6细胞增殖、细胞周期和胶原分泌的影响[J]. 实用肝脏病杂志, 2012, 15(4):327-331.
- Zheng SJ, Xing XY, Han YP, et al. The effect of TGF- $\beta$ 1 on cell proliferation, cell cycle regulation and collagen expression in HSC-T6 cells[J]. Journal of Clinical Hepatology, 2012, 15(4):327-331.
- [7] Cheng K, Yang N, Mahato RI. TGF- $\beta$ 1 gene silencing for treating liver fibrosis[J]. Mol Pharm, 2009, 6(3):772-779.
- [8] Okabayashi T, Hanazaki K. Overwhelming postsplenectomy infection syndrome in adults - a clinically preventable disease[J]. World J Gastroenterol, 2008, 14(2):176-179.
- [9] 陈炜. 脾切除断流术后脾静脉和门静脉血栓形成的发生率为多少? 是什么原因? 能否预防? [J]. 外科理论与实践, 2009, 14(1):90-91.
- Chen W. Incidence of thrombosis in splenic and portal vein after splenectomy and devascularization: causes and prevention[J]. Journal of Surgery Concepts & Practice, 2009, 14(1):90-91.
- [10] 孙小光, 郭利光, 欧阳军. 脾切除后免疫功能与血流变的相关性研究[J]. 现代生物医学进展, 2010, 10(3):495-497.
- Sun XG, Guo LG, Ouyang J. The research of immune function and blood current of rat after splenectomy[J]. Progress in Modern Biomedicine, 2010, 10(3):495-497.
- [11] 李小珍, 罗地来, 朱程, 等. 保留脾脏的选择性断流联合脾肾静脉桥式分流术对肝硬化门静脉高压患者免疫功能的影响[J]. 重庆医学, 2013, 42(1):24-26.
- Li XZ, Luo DL, Zhu C, et al. Effects of spleen-preserving selective devascularization followed by splenorenal venous bridge shunt operation on immune function of patients with cirrhosis and portal hypertension[J]. Chongqing Medical Journal, 2013, 42(1):24-26.
- [12] 涂伟, 李学明, 熊辉. CD4、CD8在肝硬化门静脉高压症脾脏中的表达及意义[J]. 实验与检验医学, 2010, 28(3):217-220.
- Tu W, Li XM, Xiong H. The significance of CD4 and CD8 expression in the spleen of patients with cirrhotic portal hypertension[J]. Experimental and Laboratory Medicine, 2010, 28(3):217-220.
- [13] 李宗军, 范佳清, 胡晟. 脾切除术对门脉高压症合并脾功能亢进患者免疫功能的影响[J]. 中国现代普通外科进展, 2012, 15(10):834-835.
- Li ZJ, Fan ZQ, Hu S. Influence of splenectomy on immune function in patients with portal hypertension and hypersplenism[J]. Chinese Journal of Current Advances in General Surgery, 2012, 15(10):834-835.
- [14] 李晨翼, 刘莹, 刘宇, 等. 脾切除加贲门周围血管离断术对肝硬化合并脾功能亢进患者肝功能的影响[J]. 中华肝脏外科手术学电子杂志, 2014, 3(3):235-237.
- Li CY, Liu Y, Liu Y, et al. Impact of splenectomy with periesophagogastric devascularization on liver function of patients with liver cirrhosis and hypersplenism[J]. Chinese Journal of Hepatic Surgery, 2014, 3(3):235-237.
- [15] Kaido T, Oe H, Yoshikawa A, et al. Expressions of molecules associated with hepatocyte growth factor activation after hepatectomy in liver cirrhosis[J]. Hepatogastroenterology, 2004, 51(56):547-551.
- [16] 于振宁, 杨林, 鲁建国. 脾切除贲门周围血管联合手术对肝硬化门静脉高压症患者凝血功能的影响[J]. 临床肝胆病杂志, 2014, 30(12):1334-1336.
- Yu ZN, Yang L, Lu JG. Effect of splenectomy plus pericardial devascularization on coagulation function in patients with cirrhotic portal hypertension[J]. Chinese Journal of Clinical Hepatology, 2014, 30(12):1334-1336.
- [17] Nakamura T, Sakata R, Ueno T, et al. Inhibition of transforming growth factor beta prevents progression of liver fibrosis and enhances hepatocyte regeneration in dimethylnitrosamine treated rats[J]. Hepatology, 2000, 32(2):247-255.
- [18] 孟凡强, 罗维, 罗丽琼, 等. 脾切除对大鼠肝纤维化影响的实验研究[J]. 中华肝胆外科杂志, 2005, 11(7):489-492.
- Meng FQ, Luo W, Luo LQ, et al. Effects of splenectomy on liver fibrosis in rats[J]. Chinese Journal of Hepatobiliary Surgery, 2005, 11(7):489-492.
- [19] Akahoshi T, Hashizume M, Tanoue K, et al. Role of the spleen in liver fibrosis in rats may be mediated by transforming growth factor- $\beta$ -1[J]. J Gastroenterol Hepatol, 2002, 17(1):59-65.
- [20] Morinaga A, Ogata T, Kage M, et al. Comparison of liver regeneration after a splenectomy and splenic artery ligation in a dimethylnitrosamine-induced cirrhotic rat model[J]. HPB (Oxford), 2010, 12(1):22-30.
- [21] Nakamura T, Teramoto H, Ichihara A. Purification and characterization of a growth factor from rat platelets for mature parenchymal hepatocytes in primary cultures[J]. Proc Natl Acad Sci U S A, 1986, 83(17):6489-6493.
- [22] Lesurtel M, Graf R, Aleil B, et al. Platelet-derived serotonin mediates liver regeneration[J]. Science, 2006, 312(5770):104-107.
- [23] Kodama T, Takehara T, Hikita H, et al. Trombocytopenia exacerbates cholestasis-induced liver fibrosis in mice[J]. Gastroenterology, 2010, 138(7):2487-2498.
- [24] Watanabe M, Murata S, Hashimoto I, et al. Platelets contribute to the reduction of liver fibrosis in mice[J]. J Gastroenterol Hepatol, 2009, 24(1):78-89.

( 本文编辑 宋涛 )

本文引用格式: 钱言, 孙礼侠, 吴鹏飞, 等. 脾切除对肝纤维化大鼠肝脏TGF- $\beta$ 1和 $\alpha$ -SMA表达的影响[J]. 中国普通外科杂志, 2016, 25(7):1029-1034. doi:10.3978/j.issn.1005-6947.2016.07.016

Cite this article as: Qian Y, Sun LX, Wu PF, et al. Effect of splenectomy on TGF- $\beta$ 1 and  $\alpha$ -SMA expressions in the liver of rats with hepatic fibrosis[J]. Chin J Gen Surg, 2016, 25(7):1029-1034. doi:10.3978/j.issn.1005-6947.2016.07.016