



doi:10.3978/j.issn.1005-6947.2018.06.014
http://dx.doi.org/10.3978/j.issn.1005-6947.2018.06.014
Chinese Journal of General Surgery, 2018, 27(6):747-751.

· 临床研究 ·

慢性下肢静脉性溃疡的临床治疗分析

尹孝亮¹, 高涌², 余朝文², 聂中林², 陈世远², 郎德海¹

(1. 浙江省宁波市第二医院 血管外科, 浙江 宁波 315010; 2. 蚌埠医学院第一附属医院 血管外科, 安徽 蚌埠 233004)

摘要

目的: 探讨慢性下肢静脉性溃疡的临床治疗与疗效。

方法: 回顾性分析 2014 年 3 月—2015 年 9 月收治的 48 例慢性下肢静脉性溃疡患者的临床资料, 治疗上包括对基础病因的治疗、药物治疗、物理治疗、大隐静脉高位结扎加点式抽剥术、溃疡周围环扎术, 对溃疡面积较大的 ($\geq 48.0 \text{ cm}^2$) 患者联合行游离皮瓣植皮术; 溃疡愈合后长期穿医用弹力袜以促进静脉回流。

结果: 经治疗溃疡面一期痊愈 12 例 (25.0%), 其中 5 例溃疡面积较大的植皮患者皮瓣全部存活; 溃疡愈合面积达 70% 以上 27 例 (56.3%), 另外 9 例 (18.7%) 溃疡愈合面积亦达 50% 以上。平均住院时间 17.8 d, 残余溃疡面门诊定期清洁换药。随访 3~12 个月, 溃疡全部愈合, 平均愈合时间 1.5 个月。

结论: 在治疗原发基础病因的基础上, 选择多种治疗手段相结合的复合式手术治疗慢性下肢静脉性溃疡效果满意, 溃疡愈合快, 复发率低。

关键词

静脉曲张溃疡; 静脉功能不全; 下肢; 综合疗法

中图分类号: R654.3

Analysis of clinical treatment for chronic venous lower-extremity ulcers

YIN Xiaoliang¹, GAO Yong², YU Chaowen², NIE Zhonglin², CHEN Shiyuan², LANG Dehai¹

(1. Department of Vascular Surgery, Ningbo Second Hospital, Ningbo, Zhejiang 315010, China; 2. Department of Vascular Surgery, the First Affiliated Hospital, Bengbu Medical College, Bengbu, Anhui 233004, China)

Abstract

Objective: To investigate the clinical treatment of chronic venous lower-extremity ulcers and the treatment efficacy.

Methods: The clinical data of 48 patients with chronic venous leg ulcers treated from March 2014 to September 2015 were retrospectively analyzed. The treatment modalities included the correction of the primary causal disease, drug therapy, physiotherapy, high ligation of the greater saphenous vein plus stripping, circular ligation around ulcers, combined free skin flap coverage for those with large ulcer area ($\geq 48.0 \text{ cm}^2$), and long-term use of elastic stockings to promote venous blood return after ulcer surface healing.

Results: After treatment, complete primary healing was achieved in 12 patients (25.0%), of whom, all the skin grafts survived in the 5 patients with large ulcer area; ulcer healing area of more than 70% was achieved in 27 patients (56.3%), and also reached 50% in the remaining 9 patients (18.7%). The average length of

基金项目: 浙江省宁波市品牌学科发展基金资助项目 (PPXK2018-01); 宁波市第二医院重点学科发展基金资助项目 (2016-57)。

收稿日期: 2017-02-18; **修订日期:** 2018-03-13。

作者简介: 尹孝亮, 浙江省宁波市第二医院住院医师, 主要从事主动脉及外周血管疾病基础与临床方面的研究。

通信作者: 郎德海, Email: 13738868758@139.com

hospitalization was 17.8 d. Patients with residual leg ulcers received sterile dressings by regular clinic visits. The patients were followed up for 3 to 12 months and all ulcers were healed with an average healing time of 1.5 months.

Conclusion: Based on the correction of the primary causal disease, the integrated multi-therapy approach combined with surgical treatment for chronic venous leg ulcers has satisfactory effect for fast ulcer healing and low recurrence.

Key words Varicose Ulcer; Venous Insufficiency; Lower Extremity; Combined Modality Therapy

CLC number: R654.3

下肢静脉性溃疡是临床上常见的一类严重危害人体健康的疾病；是慢性下肢静脉功能不全（chronic venous insufficiency, CVI）最严重的并发症^[1]。溃疡经久不愈或反复发作，临床治疗较为困难，给患者带来巨大经济和精神负担，严重影响患者生活质量。目前治疗方法多样，但总体疗效不佳，治疗周期长且容易复发^[2-3]；现回顾总结我科2014年3月—2015年9月收治的48例慢性下肢静脉性溃疡患者，在治疗基础病因的基础上联合多种治疗手段相结合的方式，治疗效果满意，现报告如下。

1 资料与方法

1.1 一般资料

本组患者共48例，男32例，女16例；发生于左下肢31例，右下肢17例；年龄56~78岁，平均61.5岁；继发于大隐静脉曲张37例（其中合并Cockett综合征7例），继发于下肢深静脉血栓后综合征（post-thrombotic syndrome, PTS）8例，继发于布加氏综合征（Budd-Chiari syndrome, BCS）3例；按CEAP分类^[4]均为C6级，溃疡面积1 cm×2 cm~14 cm×20 cm，平均10.2 cm²，溃疡周围有不同程度色素沉着；其中合并有高血压患者7例，糖尿病患者9例，冠心病患者9例。

1.2 治疗方法

1.2.1 一般处理 入院后溃疡面常规清洁换药，并取创面分泌物做细菌培养加药敏试验，有指征者给予敏感抗生素应用。对于长期反复发作溃疡患者取部分组织做病理检查，排除“恶变”。所有患者行下肢深静脉造影，观察下肢深静脉通畅情况，对可疑BCS患者另外行下腔静脉CTV及下腔静脉造影检查明确诊断。

1.2.2 原发基础病变的处理 继发于Cockett综

合征、BCS及下肢PTS的患者在DSA下采用经皮球囊扩张成形（percutaneous transluminal angioplasty, PTA）或支架植入术开通狭窄或闭塞段；对下肢PTS且下肢肿胀较明显的患者辅助应用循环驱动仪治疗。

1.2.3 浅静脉曲张及交通支的处理 解除基础病变血管梗阻后复查深静脉造影，在明确髂股静脉通畅后3~7 d对合并浅静脉曲张非PTS患者行“大隐静脉高位结扎加抽剥术加溃疡周围环扎术”，对PTS患者单纯行小腿浅静脉抽剥加溃疡周围环扎，以破坏交通支。

1.2.4 溃疡面的处理 溃疡面定期清洁换药，清除渗液及坏死组织；静脉曲张术后10~12 d拆除全部缝线；对5例溃疡面积较大（≥48.0 cm²）患者考虑溃疡面自行愈合困难，经术前清洁换药溃疡面有新鲜肉芽组织生长后，在行大隐静脉高位结扎加抽剥术的同时取自体大腿部皮肤行游离皮瓣植皮术；植皮面联合VSD持续负压吸引1周，以促进皮瓣存活。

1.2.5 药物辅助治疗 对有糖尿病的患者积极控制血糖；术后辅以活血化瘀、消肿（丹参冻干、七叶皂苷钠、迈之灵）等药物治疗；对于接受腔内治疗的患者住院期间应用低分子肝素抗凝治疗，院外口服华法林3~6个月，控制INR在2.0~2.5之间。

1.3 随访

出院后门诊定期随访，行彩超检查了解下腔静脉及下肢深静脉通畅情况，并观察溃疡愈合及小腿色素沉着改善情况，指导患者进行腓肠肌功能锻炼，溃疡愈合后长期穿医用弹力袜以促进静脉回流，降低远端静脉压力预防复发。

2 结果

2.1 治疗结果

对存在BCS、Cockett综合征及PTS基础病因

的患者经腔内治疗,原发管腔狭窄或闭塞均获得再通;其中行单纯球囊扩张6例(其中3例为BCS患者),髂静脉支架植入12例。经过综合治疗溃疡面一期完全愈合达12例,其中含5例植皮患者皮瓣

全部存活;溃疡愈合面积达70%以上27例;另有9例溃疡愈合面积亦达50%以上。平均住院时间17.8 d。溃疡面尚未完全愈合患者门诊定期清创换药。

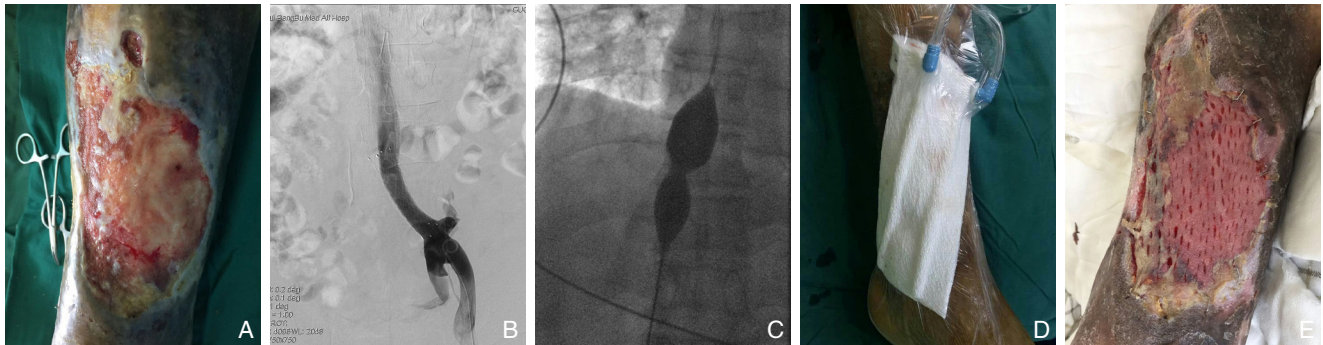


图1 基于处理原发疾病基础上联合皮瓣移植手术 A:大面积下肢静脉性溃疡;B:支架植入解除髂静脉狭窄;C:球囊扩张开通下腔静脉;D:皮瓣移植联合VSD术;E:移植皮瓣大部分存活

Figure 1 Combined free skin flap transfer based on treatment of primary causal disease A: Wide chronic ulcer in the lower extremity; B: Removal of iliac vein stenosis by stent implantation; C: Balloon dilatation to open the inferior vena cava; D: Skin flap transplantation combined with VSD; E: Survival of large part of the transplanted skin flap

2.2 随访结果

随访3~12个月,下腔静脉及下肢深静脉通畅,无再发狭窄;溃疡全愈合,周围色素沉着变淡或消失,平均愈合时间1.5个月;其中2例患者溃疡各复发1次,经换药处理溃疡愈合。

3 讨论

下肢静脉性溃疡是CVI导致的最终后果,临床发病率较高,治疗也较为棘手;有报道^[5]在成年人中慢性静脉功能不全的患病率为2%~7%,其中溃疡的患病率为0.5%~1.5%。由于静脉瓣膜功能不全导致下肢静脉血液异常反流,引起远端静脉高压,导致血液循环障碍静脉血液瘀滞在腿部,引起相应的炎症反应,皮肤营养吸收障碍,最终导致色素沉着,促使溃疡的形成和发展^[6-7]。溃疡的形成其中有约47%是受浅静脉系统的影响,约53%是受深静脉系统的影响^[8],如BCS和下肢PTS导致的深静脉回流阻塞或倒流性病变,引起肢体远端静脉高压促使疾病的发展。下肢静脉性溃疡几乎均发生在足靴区,即小腿中下段1/3^[9],由于此处皮下肌肉、脂肪组织缺乏,溃疡形成后往往难以愈合或反复发作,经久不愈。在临床工作中,渐渐的也关注到交通静脉瓣膜功能不全对静脉性溃疡的形成也是不可忽视的因素。在交通静

脉瓣膜功能正常的情况下,浅静脉血液单向流向深静脉,在交通静脉瓣膜功能障碍时深静脉血液可经过异常的交通支倒流入浅静脉加重浅静脉高压,小腿交通静脉瓣膜功能不全在下肢静脉性溃疡的形成中起着重要作用^[10-11]。小腿肌肉泵可排出超过小腿总容量60%的静脉血液,小腿肌肉泵在促进静脉回流中也起着重要作用,降低静脉压,功能障碍时可导致下肢静脉血液瘀滞^[12]。

基于下肢静脉性溃疡为各种原因导致深浅静脉、交通静脉瓣膜功能不全引起远端静脉高压所致,因此解除梗阻恢复静脉血液回流,去除远端静脉高压是此类疾病治疗和预防复发的根本^[13-14]。单纯药物治疗往往难以取得很好的治疗效果,解决原发基础病变是治疗的前提和关键,对继发于BCS及下肢PTS患者解除血管狭窄对促进溃疡愈合及预防其复发具有重要作用^[15]。目前血管腔内治疗以其微创、高效的治疗优势已成为髂股静脉或下腔静脉狭窄或闭塞性病变的重要治疗手段^[16-17]。本治疗组对存在BCS及下肢PTS基础病变的患者选择血管腔内治疗,经治疗管腔均获得再通,静脉回流恢复,下肢静脉压力减轻。

针对浅静脉、交通静脉、深静脉3支血管,手术处理病变的血管是此类疾病的根本治疗手段,实施浅静脉全切除尤其是小腿及溃疡周围静脉切除有助于溃疡的愈合^[18],包括大隐静脉抽剥术、

泡沫硬化剂注射、激光电灼等治疗手段。选择大隐静脉高位结扎加剥脱加溃疡周围环扎术不仅解除了病变的浅静脉同时阻断了交通支避免了静脉反流,降低远端静脉压对促进溃疡愈合很有帮助。但需要注意的是对于Cockett综合征及PTS患者不可贸然实施大隐静脉主干抽剥,在手术前首先需要解除深静脉狭窄性病变;对于PTS患者即使髂静脉狭窄解除考虑到后期深静脉有再次形成血栓的风险,单纯行小腿浅静脉抽剥加溃疡周围环扎,保留大隐静脉主干。有报道^[19]静脉瓣膜功能重建对CEAP分级C4级以上、造影显示股浅静脉第一对瓣膜存在,且反流程度在Kistner III~IV级的患者治疗有效,由于考虑到该手术创伤相对较大且有继发血栓形成的风险,本治疗组目前未常规开展该类手术。腔镜下交通静脉结扎术阻断交通支静脉可取得良好手术治疗效果^[20-21],因为通常情况下有3~4支交通静脉与大隐静脉不相通,传统抽剥手术很难确保阻断完全,而腔镜下交通静脉结扎术可以在直视下阻断交通支静脉,结扎较完全,避免遗漏,然而由于费用较高限制了其在临床中的应用。本组患者采用浅静脉抽剥加溃疡周围环扎术结扎或破坏了穿支静脉,同样取得了很好的临床治疗效果,由于缝扎的线结发生异物反应,一段时间后需要及时拆除溃疡周围缝线,笔者在临床上也注意到缝线长期不予拆除时溃疡表面潮湿不愈,在拆除缝线后小的溃疡2~3 d表面即变得干燥并渐渐愈合,然而拆除时机尚无相关文献报道可供参考。皮瓣移植对于面积较大的溃疡有确切疗效^[5,22];本组有5例患者溃疡面积较大,在去除浅静脉、结扎交通支后选择自体大腿部皮肤行溃疡面植皮术,联合VSD负压吸引1周。VSD技术可促进植皮皮瓣存活,效果明确,本组5例患者移植皮瓣均存活。下肢的功能锻炼、穿医用弹力袜对促进溃疡愈合可起到促进作用,可作为溃疡康复期的辅助治疗手段^[12]。

治疗下肢静脉性溃疡,单一的治疗方式往往很难达到理想的效果,溃疡愈合时间长且容易复发,有学者^[23]报道单一方式治疗静脉性溃疡中位愈合时间为18周。因此治疗下肢静脉性溃疡需要建立起综合治疗思路,本治疗组治疗慢性下肢静脉性溃疡在开通深静脉,治疗原发病因的基础上,选择大隐静脉高位结扎加浅静脉抽剥、溃疡周围环扎、植皮手术等多种治疗手段相结合的复合式手术取得良好治疗效果,溃疡愈合时间相对

较短,复发率更低。

参考文献

- [1] 王深明. 血管外科学[M]. 北京:人民卫生出版社, 2011:552-556.
Wang SM. Vascular surgery[M]. Beijing: People's Medical Publishing House, 2011:552-556.
- [2] 殷恒伟, 常光其. 慢性下肢静脉性溃疡的治疗[J]. 中华血管外科杂志, 2016, 1(1):19-21. doi:10.3760/cma.j.issn.2096-1863.2016.01.006.
Yin HW, Chang GQ. Treatment of chronic venous lower-extremity ulcers[J]. Chinese Journal of Vascular Surgery, 2016, 1(1):19-21. doi:10.3760/cma.j.issn.2096-1863.2016.01.006.
- [3] Harlander-Locke M, Lawrence PF, Alkaifi A, et al. The impact of ablation of incompetent superficial and perforator veins on ulcer healing rates[J]. J Vasc Surg, 2012, 55(2):458-464. doi: 10.1016/j.jvs.2011.08.054.
- [4] Rabe E, Pannier F. Clinical, aetiological, anatomical and pathological classification(CEAP): gold standard and limits[J]. Phlebology, 2012, 27(Suppl 1):S114-118. doi: 10.1258/phleb.2012.012S19.
- [5] Salomé GM, Blanes L, Ferreira LM. The impact of skin grafting on the quality of life and self-esteem of patients with venous leg ulcers[J]. World J Surg, 2014, 38(1):233-240. doi: 10.1007/s00268-013-2228-x.
- [6] 纪心刚, 王文明, 陈刚, 等. 髂股静脉成形联合泡沫硬化剂栓塞术治疗下肢静脉性溃疡的早期疗效[J]. 中华临床医师杂志: 电子版, 2016, 10(22):3355-3359. doi:10.3877/cma.j.issn.1674-0785.2016.22.010.
Ji XG, Wang WM, Chen G, et al. Early clinical outcomes in the treatment of lower extremity venous ulcer by iliac and femoral venous plasty associated with bubble hardener embolization[J]. Chinese Journal of Clinicians: Electronic Edition, 2016, 10(22):3355-3359. doi:10.3877/cma.j.issn.1674-0785.2016.22.010.
- [7] Smith PC. The causes of skin damage and leg ulceration in chronic venous disease[J]. Int J Low Extrem Wounds, 2006, 5(3):160-168. doi: 10.1177/1534734606292429.
- [8] Salomé GM, Ferreira LM. Impact of skin grafting of venous leg ulcers on functional status and pain[J]. World J Surg, 2013, 37(6):1438-1445. doi: 10.1007/s00268-013-1975-z.
- [9] Caggiati A, Franceschini M, Heyn R, et al. Skin erythrodiapedesis during chronic venous disorders[J]. J Vasc Surg, 2011, 53(6):1649-1653. doi: 10.1016/j.jvs.2011.01.045.
- [10] 邱璇, 张云山, 张莉, 等. 超声定位穿静脉结扎对下肢静脉性溃疡术后愈合影响的临床研究[J]. 现代生物医学进展, 2015, 15(9):1691-1694. doi:10.13241/j.cnki.pmb.2015.09.023.
Qiu X, Zhang YS, Zhang L, et al. Clinical Study on Effects of

- Ultrasound Assisted Perforating Vein Ligation on the Healing of Venous ulcer of Lower Limb[J]. Progress in Modern Biomedicine, 2015, 15(9):1691-1694. doi:10.13241/j.cnki.pmb.2015.09.023.
- [11] van Gent W, Wittens C. Influence of perforating vein surgery in patients with venous ulceration[J]. Phlebology, 2015, 30(2):127-132. doi: 10.1177/0268355513517685.
- [12] Tew GA, Michaels J, Crank H, et al. Supervised exercise training as an adjunctive therapy for venous leg ulcers: study protocol for a randomised controlled trial[J]. Trials, 2015, 16:443. doi: 10.1186/s13063-015-0963-z.
- [13] Dillavou ED, Harlander-Locke M, Labropoulos N, et al. Current state of the treatment of perforating veins[J]. J Vasc Surg Venous Lymphat Disord, 2016, 4(1):131-135. doi: 10.1016/j.jvsv.2015.03.009.
- [14] 赵渝, 王学虎. 下肢静脉性溃疡的诊治进展[J]. 临床外科杂志, 2016, 24(8):589-591. doi:10.3969/j.issn.1005-6483.2016.08.007. Zhao Y, Wang XH. Progress in diagnosis and treatment of chronic venous leg ulcers[J]. Journal of Clinical Surgery, 2016, 24(8):589-591. doi:10.3969/j.issn.1005-6483.2016.08.007.
- [15] Ye K, Lu X, Jiang M, et al. Technical details and clinical outcomes of transperitoneal venous stent placement for postthrombotic chronic total occlusion of the iliofemoral vein[J]. J Vasc Interv Radiol, 2014, 25(6):925-932. doi: 10.1016/j.jvir.2014.02.031.
- [16] Budnur SC, Singh B, Mahadevappa NC, et al. Endovascular treatment of iliac vein compression syndrome (May-Thurner)[J]. Cardiovasc Interv and Ther, 2013, 28 (1):101-105. doi: 10.1007/s12928-012-0122-3.
- [17] 尹孝亮, 高涌, 聂中林, 等. 腔内综合治疗髂股静脉血栓形成[J]. 中国普通外科杂志, 2016, 25(6):887-891. doi:10.3978/j.issn.1005-6947.2016.06.019. Yin XL, Gao Y, Nie ZL, et al. Endovascular treatment of iliofemoral venous thrombosis[J]. Chinese Journal of General Surgery, 2016, 25(6):887-891. doi:10.3978/j.issn.1005-6947.2016.06.019.
- [18] Kanchanabat B, Stapanavatr W, Kanchanasuttiruk P. Total superficial vein reflux eradication in the treatment of venous ulcer[J]. World J Surg, 2015, 39(5):1301-1305. doi: 10.1007/s00268-014-2935-y.
- [19] 马杰, 马韬. 深静脉瓣膜重建治疗髂静脉狭窄合并重度深静脉反流73例疗效分析[J]. 中国实用外科杂志, 2015, 35(12):1318-1320. Ma J, Ma T. Reconstructive surgery for deep vein reflux for left iliac vein stenosis complicated with severe deep venous insufficiency: An analysis of 73 cases[J]. Chinese Journal of Practical Surgery, 2015, 35(12):1318-1320.
- [20] Vashist MG, Malik V, Singhal N. Role of Subfascial Endoscopic Perforator[J]. Surgery (SEPS) in Management of Perforator Incompetence in Varicose Veins: A Prospective Randomised Study[J]. Indian J Surg, 2014, 76(2):117-123. doi: 10.1007/s12262-010-0675-5.
- [21] 马瑞鹏, 戴向晨, 罗宇东, 等. 腔镜深筋膜下交通静脉离断术治疗下肢静脉性溃疡[J]. 中国普通外科杂志, 2012, 21(12):1510-1514. Ma RP, Dai XC, Luo YD, et al. Experience of subfascial endoscopic perforator surgery in treatment of lower extremity venous ulcers[J]. Chinese Journal of General Surgery, 2012, 21(12):1510-1514.
- [22] 陈世远, 高涌, 唐文波, 等. VSD联合刃厚皮片植皮治疗40例下肢静脉性溃疡的体会[J]. 中华全科医学, 2016, 14(2):209-211. doi:10.16766/j.cnki.issn.1674-4152.2016.02.014. Chen SY, Gao Y, Tang WB, et al. Experiences of vacuum sealing drainage combined with split-thickness skin graft for treatment of venous ulcer of lower extremity[J]. Chinese Journal of General Practice, 2016, 14(2):209-211. doi:10.16766/j.cnki.issn.1674-4152.2016.02.014.
- [23] 刘昌伟, 陈跃鑫. 应重视下肢静脉性溃疡的综合治疗[J]. 中华医学杂志, 2012, 92(29):2017-2019. doi:10.3760/cma.j.issn.0376-2491.2012.29.001. Liu CW, Chen YX. Attaching importance to treatment of chronic venous leg ulcers[J]. National Medical Journal of China, 2012, 92(29):2017-2019. doi:10.3760/cma.j.issn.0376-2491.2012.29.001.

(本文编辑 宋涛)

本文引用格式: 尹孝亮, 高涌, 余朝文, 等. 慢性下肢静脉性溃疡的临床治疗分析[J]. 中国普通外科杂志, 2018, 27(6):747-751. doi:10.3978/j.issn.1005-6947.2018.06.014

Cite this article as: Yin XL, Gao Y, Yu CW, et al. Analysis of clinical treatment for chronic venous lower-extremity ulcers[J]. Chin J Gen Surg, 2018, 27(6):747-751. doi:10.3978/j.issn.1005-6947.2018.06.014