



doi:10.7659/j.issn.1005-6947.2018.12.018

http://dx.doi.org/10.7659/j.issn.1005-6947.2018.12.018

Chinese Journal of General Surgery, 2018, 27(12):1609-1613.

· 简要论著 ·

## 3D-CTA 在破裂动脉瘤诊断及指导治疗中的价值

宣家龙<sup>1</sup>, 雍成明<sup>1</sup>, 杨代明<sup>1</sup>, 安东<sup>2</sup>, 束庆兵<sup>2</sup>, 季更生<sup>3</sup>, 黄录茂<sup>1</sup>

(安徽医科大学附属巢湖医院 1. 神经外科 2. 普通外科 3. 影像科, 安徽 巢湖 238000)

### 摘要

**目的:** 探讨 3D 计算机断层血管造影术 (3D-CTA) 在破裂脑动脉瘤诊治中的临床应用价值。

**方法:** 选取 2012 年 9 月—2017 年 6 月采用介入手术治疗的 47 例颅内动脉瘤破裂出血患者作为研究对象, 所有患者在手术前均接受了 3D-CTA 检查、数字减影血管造影 (DSA) 检查, 以 DSA 检查结果作为金标准, 计算 3D-CTA 诊断颅内动脉瘤的符合率; 并对 47 例患者的介入栓塞治疗效果进行临床评价。

**结果:** 47 例颅内动脉瘤破裂出血患者, 经 DSA 检查共发现 51 处动脉瘤, 其中破裂出血 47 个, 4 个未破裂; 3D-CTA 检查共计发现动脉瘤 48 个, 其中对大脑中动脉瘤、小脑后下动脉瘤、脉络膜前动脉瘤、A1~A3 段动脉瘤、椎动脉动脉瘤的检出率与 DSA 检查结果的符合率均达到 100%; 漏诊前交通动脉瘤、后交通动脉瘤、床突段动脉瘤各 1 个, 与 DSA 检查结果的诊断符合率分别为 94.74%、93.33%、66.67%; 3D-CTA 诊断动脉瘤的结果与 DSA 的结果整体符合率为 94.12%; 47 例患者均成功实施手术, 术后进行动脉瘤栓塞效果评价, 其中达到 0 级标准 43 个、达到 1 级标准 8 个; 出现脑梗死 2 例, 术中破裂出血 2 例; 术后 28 d 及术后 3 个月两组患者的 mRS 分级情况良好, 术后 28 d 及术后 3 个月的预后良好率分别为 72.34%、85.11%。

**结论:** 3D-CTA 在破裂脑动脉瘤诊断中与 DSA 具有极高的符合率, 因其具有检测时间短、无创等优势, 在临床指导动脉瘤诊断及介入治疗中具有重要价值。

### 关键词

动脉瘤, 破裂 / 诊断; 颅内动脉瘤; 3D 计算机断层血管造影术

中图分类号: R543.6

目前颅内动脉瘤的发病率是仅次于脑血栓和高血压脑出血的严重病症, 其破裂常引起急性蛛网膜下腔出血, 导致早期血管痉挛, 如不及时给予治疗, 甚至造成患者残疾、病死, 对患者的生命产生巨大威胁<sup>[1]</sup>。过去, 临床主要利用数字减影脑血管造影 (DSA) 对疾病进行诊断, 但因其具有检测时间长、侵袭性、影响预后等不足, 临床医师正寻找更为安全的检测方式进行替代<sup>[2]</sup>。现如今多层螺旋 CT 技术飞速发展, 尤其是 64 层 CT 广泛应用于临床, 三维 CT 血管成像 (3D-CTA) 因无创伤、方便、安全, 为临床医师所青睐<sup>[3]</sup>。已有研究<sup>[4]</sup>显示, 3D-CTA 在诊治颅内动脉瘤方面有好的效果, 能够达到理想治疗作用。本研究对我

院 47 例颅内动脉瘤破裂出血患者研究, 通过比较 DSA 和 3D-CTA 技术的诊断疗效并结合介入治疗, 探讨 3D-CTA 技术为临床广泛应用价值。

## 1 资料与方法

### 1.1 临床资料

选取 2012 年 9 月—2017 年 6 月我院采用介入手术治疗的 47 例颅内动脉瘤破裂出血患者作为研究对象, 男 17 例, 女 30 例; 年龄 29~80 岁, 平均 (47.6 ± 10.0) 岁。 Hunt-Hess 分级: I 级 7 例, II 级 18 例, III 级 20 例, IV 级 2 例; 所有患者均表现为蛛网膜下腔出血, 其中 8 例患者表现为颅内血肿。

### 1.2 纳入排除标准

纳入标准: (1) 所有脑动脉瘤患者的诊断标准均参考 DSA 检查确诊; (2) 入院后诊断为蛛网膜下腔出血、表现为突发剧烈头痛、呕吐、伴有不同程度的意识障碍; (3) 患者临床诊断为蛛网膜下腔

收稿日期: 2018-10-19; 修订日期: 2018-11-17。

作者简介: 宣家龙, 安徽医科大学附属巢湖医院副主任医师, 主要从事神经介入方面的研究。

通信作者: 黄录茂, Email: 3135498933@qq.com

出血,且该动脉瘤为责任动脉瘤;(4)本研究纳入的所有患者在接受DSA检查的同时接受了3D-CTA检查;(5)本研究获得医学伦理委员会的批准、患者家属的知情同意。排除标准:(1)既往伴有高血压脑出血、脑梗死病史;(2)重大的颅脑损伤;(3)精神疾病、认知功能障碍;(4)颅内占位性肿瘤;(5)成瘾性药物患者。

## 1.2 DSA 方法

应用Philips AlluraXper FD20数字减影血管造影机和MARK V PROVIS高压注射器,同时给予非离子型碘对比剂碘海醇350(mg/mL)注射液。采用seldinger技术,经股动脉穿刺分别置至双侧颈总动脉、椎动脉,行5F单弯造影,首先常规摄取上述4支血管正侧位或必要时加摄斜位的2D血管造影片,再沿头部纵轴将C臂旋转240°采集获得三维蒙片及造影数据。椎动脉流速4 mL/s,压力150 kPa,总量6 mL;颈内动脉流速5 mL/s,压力150 kPa,总量7 mL。采用VR、MIP、SSD等在Philips Intergirs 3D RA Release 4.3后处理工作站进行重建,对动脉瘤的部位、大小、数目、瘤颈及瘤体与载瘤动脉的关系进行观察。

## 1.3 3D-CTA 检查方法

先常规平扫,扫描范围以OM线为扫描基线,层厚1.25 mm,层间距0.5 mm,螺距0.562:1,扫描速度0.8 s/转,电压120 kV,电流300 mA,曝光时间9.3 s,视野(FOV)23 cm,矩阵512×512,扫描范围为主动脉弓到头颅顶部。在增强扫描时使用双筒高压注射器团注,碘佛醇非离子碘造影剂(300 mg/mL),剂量按1.0~2.0 mL/kg 体质量,注射速度2.6~3.8 mL/s。利用prebolus法测量造影剂达峰时间,根据最大达峰时间计算延迟扫描时间,按计算出的延迟造影剂达峰时间确定增强扫描延迟时间。在ADW4.5工作站上,重建和处理所有扫描图像。使用DSCTA序列上的增强图像减去平扫图像,然后在减影图像上进行重建,最后再把所有图像发送至PACS系统服务器。

## 1.4 介入治疗方法

对所有患者行栓塞治疗,在气管插管全麻、全身肝素化下进行并持续低流量的生理盐水进行冲洗导管,预防血栓的形成。3D血管重建明确动脉瘤位置、形态后,选取最佳工作角度,制作“路途”,经过颈内动脉置入6 F导引管,合理选择导管与微导丝,塑型之后应依据路图由导丝导引,且将微导管送到动脉瘤近瘤颈的1/3位置。然

后结合动脉瘤测量径值选择适合的电解可脱性微弹簧圈(GDC)送入到动脉瘤内部,且保持载动脉瘤的通畅,完全释放最后的弹簧圈时可观察到微导管退至瘤颈以外,此时可考虑终止手术,无需再次调整微导管和放入弹簧圈。

CTA对术前诊断具有指导性,但是术前术中反复使用造影剂,对患者尤其是肾功能不全患者是一种劣势,为避免这种危害,我们用药前要进行过敏反应检测,同时增强预防造影液的外渗的措施,对于肾功能不全的患者可采用非离子型等渗造影剂。

## 1.5 观察指标及评价标准

动脉瘤栓塞效果评价:0级为动脉瘤完全闭塞;1级为动脉瘤栓塞体积≥90%;2级为动脉瘤栓塞体积范围70%~89%;3级为动脉瘤栓塞体积范围50%~69%;4级为动脉瘤栓塞体积范围25%~49%;5级为动脉瘤栓塞体积<25%。

对比两组患者术后28 d、术后3个月的改良Rankin量表问卷(mRS)调查分级。0级:患者症状完全消失;1级:症状轻微,能完成日常生活和工作;2级:有轻度残疾,不能完成日常工作,但不需要人照料日常生活;3级:中度残疾,日常生活需要帮助,能独立行走;4级:中重度残疾,日常生活需要照料,不能独立行走;5级:需要卧床、大小便失禁,完全需要人看护照料。本研究依据相关文献标准将0、1、2级定义为预后良好亚组,3、4、5级为预后不良亚组。

## 1.6 统计学处理

计量数据表述采用( $\bar{x} \pm s$ )表示,计数资料采用百分率表示,统计软件采用SPSS16.0。

# 2 结 果

## 2.1 3D-CTA 与 DSA 检出动脉瘤符合率

47例颅内动脉瘤破裂出血患者,经DSA检查共发现51处动脉瘤,其中破裂出血47个,4个未破裂;3D-CTA检查共计发现动脉瘤48个,其中对大脑中动脉瘤、小脑后下动脉动脉瘤、脉络膜前动脉瘤、A1~A3段动脉瘤、椎动脉动脉瘤的检出率与DSA检查结果的符合率均达到100%;分别漏诊前交通动脉瘤、后交通动脉瘤、床突段动脉瘤各1个,与DSA检查结果的诊断符合率分别为94.74%、93.33%、66.67%;3D-CTA诊断动脉瘤的结果与DSA的结果整体符合率为94.12%(表1)。

表 1 3D-CTA 检出动脉瘤与 DSA 结果的符合率			
病灶部位	DSA 动脉瘤数 (个)	3D-CTA 动脉 瘤数 (个)	符合率 (%)
前交通动脉瘤	19	18	94.74
大脑中动脉瘤	7	7	100.00
后交通动脉瘤	15	14	93.33
小脑后下动脉动脉瘤	2	2	100.00
脉络膜前动脉瘤	1	1	100.00
床突段动脉瘤	3	2	66.67
A1-A3 段动脉瘤	3	3	100.00
椎动脉动脉瘤	1	1	100.00
合计	51	48	94.12

表 2 47 患者的预后情况							
时间	0 级 (n)	1 级 (n)	2 级 (n)	3 级 (n)	4 级 (n)	5 级 (n)	预后良好 [n (%)]
术后 28 d	5	23	8	8	2	1	34 (72.34)
术后 3 个月	10	24	6	5	1	1	40 (85.11)

2.3 典型病例

患者1 男, 54岁, Hunt-Hess 分级 II 级, 患者入院时格拉斯哥昏迷评分 (GCS) 8.6分,

2.2 治疗情况

47例患者均成功实施手术, 术后进行动脉瘤栓塞效果评价, 其中达到0级标准43个、达到1级标准8个; 出现脑梗死2例, 术中破裂出血2例; 术后28 d及术后3个月两组患者的mRS分级情况见表2, 术后28 d及术后3个月的预后良好率分别为72.34%、85.11%。

3D-CTA 检查发现患者左侧椎动脉-小脑后下动脉分叉处动脉瘤, DSA 可见左侧椎动脉-小脑后下动脉分叉处动脉瘤 (图1)。

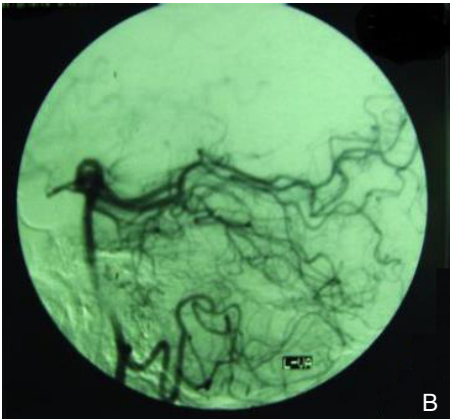
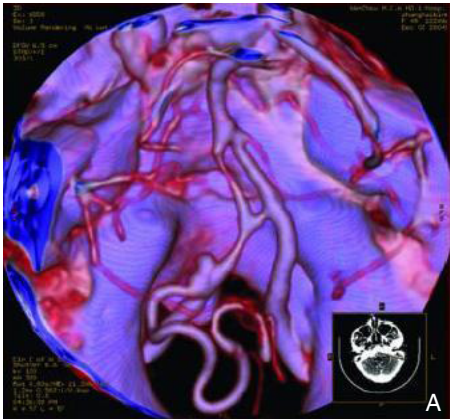


图 1 患者 1 影像资料 A: 3D-CTA 检查, 可见该患者左侧椎动脉-小脑后下动脉分叉处乳头状瘤体向上突起, 可清晰看见瘤体与载瘤动脉的关系; B: DSA 检查结果, 可见左侧椎动脉-小脑后下动脉分叉处动脉瘤, 与 3D-CTA 结果一致

患者2 女, 48岁, Hunt-Hess 分级 II 级, 患者入院时格拉斯哥昏迷评分 (GCS) 7.8分, 3D-CTA 结果, 可见左侧后交通区囊状瘤体, 瘤体

向左、外、后突出; 分别为左侧、右侧颈内动脉 DSA 结果, 可见左侧后交通动脉瘤, 呈囊状突起 (图2)。

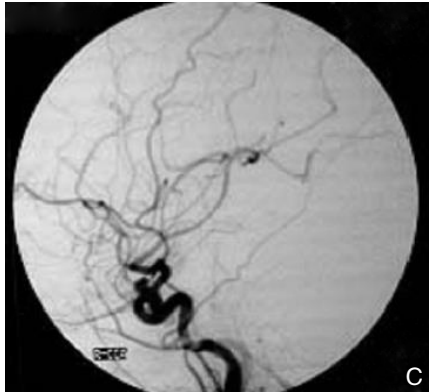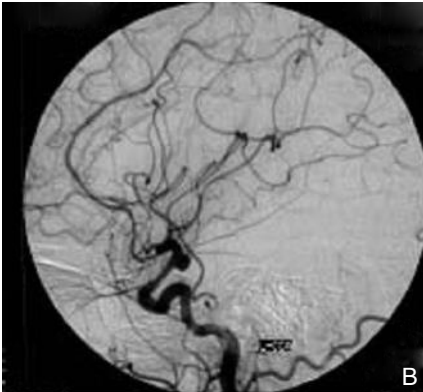
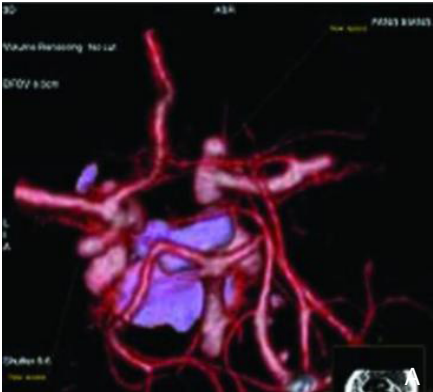


图 2 患者 2 影像资料 A: 3D-CTA 结果, 可见左侧后交通区囊状瘤体, 瘤体向左、外、后突出; B-C: 分别为左侧、右侧颈内动脉 DSA 结果, 可见左侧后交通动脉瘤, 呈囊状突起



### 3 讨论

颅内动脉瘤常见于大血管的交叉部位异常膨出,以颈内动脉-后交通支和前交通支为主,其病因与先天脑动脉壁厚和后天动脉硬化、感染等因素有关<sup>[5]</sup>。同时动脉瘤的大小差异大,体积越大的越容易发生破裂出血,造成蛛网膜下腔出血,严重威胁身体健康,对疾病诊断有着重要价值。DSA虽具有造影剂用量少,浓度低、节省胶片等优势,但其作为一种创伤性检查,对于患者易产生穿刺部位出血、神经系统不良作用,严重影响患者身体健康<sup>[6]</sup>;CTA具有只能观察到解剖结构,无法观察到血流动力学变化劣势,3D-CTA是影像技术不断发展衍生的新技术,逐渐被临床推广使用,已被证实可以应用于颅内动脉瘤治疗<sup>[7]</sup>。

颅内动脉瘤行3D-CTA具有以下优势:

(1) 3D-CTA的检测结果显示动脉瘤形态、位置及直径,并能够显示动脉瘤与周围解剖结构的三维空间关系,有利于在计算机工作站应用三维重建技术仔细观察病灶处的结构,消除了血管重叠的影响<sup>[8]</sup>。(2) 3D-CTA可以显示动脉瘤颈部和载瘤动脉的解剖细节,有效防止动脉瘤大量填塞造成医源性载瘤动脉堵塞,同时避免了弹簧圈血栓发生诱导的邻近动脉开口阻塞<sup>[9]</sup>。(3) 3D-CTA不仅能单独显示血管,还能显示动脉瘤与相临血管、组织之间的三维结构关系,从而便于测量狭窄段的直径和长度,进一步确认微导管能否正常深入<sup>[10]</sup>。(4) 3D-CTA能全面显示前交通动脉复合体的全貌以及动脉瘤的三维关系,可通过大脑前动脉的粗细来分辨其优势侧,利用图像的旋转来确定不同入路时动脉瘤与大脑前动脉的关系,在计算机上模拟手术入路能为手术实施提供全面的影像数据<sup>[11]</sup>。

本研究结果发现,通过DSA检查共发现51处动脉瘤,其中破裂出血47个,4个未破裂;3D-CTA检查共计发现动脉瘤48个,漏诊3处,与前者的符合率为94.12%。说明3D-CTA与DSA的一致性较高,但存在一定的漏诊率,可能原因为检测不全面、人为观察误差,通过3D-CTA仅诊断为左后交通动脉瘤,而未考虑多发动脉瘤的存在,没有进行仔细观察分析<sup>[12]</sup>。同时,本研究通过术后栓塞评价得出达到0级标准43个、达到1级标准8个;出现脑梗死2例,术中破裂出血2例,且预后良好率较高,说明3D-CTA指导介入治疗的疗效明显,对患

者的创伤小,恢复也较好。这与徐耀端等<sup>[13]</sup>研究结果类似,3D-CTA对动脉瘤解剖结构和周边组织所显示的图像质量明显优于DSA,有助于达到理想的治疗效果。另外,将3D-CTA检查结果(图1A)与DSA检查结果(图2B)比较发现两者对于患者左侧椎动脉-小脑后下动脉分叉处乳头状瘤的检测具有一致性,且比较3D-CTA检查结果(图2A)与DSA(图2B-C)检查结果诊断左侧后交通动脉瘤图像,进一步证实两者一致性,齐星亮等<sup>[14]</sup>也得出相似结果,说明两种检测方式在诊断应用上有着很大程度统一。但林宇佳等<sup>[15]</sup>研究表明,3D-CTA虽然无创、安全,但对于颅内微小动脉瘤的诊断其漏诊率较高,相反,3D-DSA对小动脉瘤的诊断准确性明显高于前者。因此,临床实际应用时,需充分考虑患者病情,选择合适的检测方式。

综上所述,3D-CTA在破裂脑动脉瘤诊断中与DSA的一致性较高,具有无创、预后好、图像质量高等优势。

### 参考文献

- [1] Morais R, Mine B, Bruyère PJ, et al. Endovascular treatment of intracranial aneurysms with the p64 flow diverter stent: mid-term results in 35 patients with 41 intracranial aneurysms[J]. *Neuroradiology*, 2017, 59(3):263-269. doi: 10.1007/s00234-017-1786-2.
- [2] Mine B, Tancredi I, Aljishi A, et al. Follow-up of intracranial aneurysms treated by a WEB flow disrupter: a comparative study of DSA and contrast-enhanced MR angiography[J]. *J Neurointerv Surg*, 2016, 8(6):615-620. doi: 10.1136/neurintsurg-2015-011644.
- [3] 李柏冬, 张峰. 三维CT血管成像技术在椎动脉型颈椎病诊断中的应用[J]. *中国医科大学学报*, 2017, 46(10):931-933. doi:10.12007/j.issn.0258-4646.2017.10.017.
- Li BD, Zhang Z. Application of Three-dimensional Computed Tomography Angiography in the Diagnosis of Cervical Spondylosis with Vertebral Artery Involvement[J]. *Journal of China Medical University*, 2017, 46(10):931-933. doi:10.12007/j.issn.0258-4646.2017.10.017.
- [4] 叶华卫, 宋彧, 江先福, 等. 颅内微小动脉瘤破裂出血急性期血管内单纯栓塞治疗研究[J]. *中华神经医学杂志*, 2016, 15(8):814-818. doi:10.3760/cma.j.issn.1671-8925.2016.08.011.
- Ye HW, Song Y, Jiang XF, et al. Coil embolization without assistance of balloon dilation or stenting for treatment of newly ruptured very small intracranial aneurysms[J]. *Chinese Journal of Neuromedicine*, 2016, 15(8):814-818. doi:10.3760/cma.

- j.issn.1671-8925.2016.08.011.
- [5] Korja M, Kivisaari R, Rezai Jahromi B, et al. Size and location of ruptured intracranial aneurysms: consecutive series of 1993 hospital-admitted patients[J]. J Neurosurg, 2017, 127(4):748-753. doi: 10.3171/2016.9.JNS161085.
- [6] 周孟, 刘筱霜, 肖艳, 等. 容积CT数字减影血管造影诊断颅内动脉瘤的价值及影响因素[J]. 中国医学影像技术, 2016, 32(5):688-691.
- Zhou M, Liu XS, Xiao Y, et al. Value and factors affected efficiency of volume computed tomographic digital subtraction angiography in diagnosis of intracranial aneurysms[J]. Chinese Journal of Medical Imaging Technology, 2016, 32(5):688-691.
- [7] 周路球, 娄明武, 陈国昌, 等. 640层3D-CTA联合3D打印脑动脉瘤成像的临床价值[J]. 南方医科大学学报, 2017, 37(9):1222-1227. doi:10.3969/j.issn.1673-4254.2017.09.14.
- Zhou LQ, Lou MW, Chen GC, et al. Value of 640-slice 3D CT angiography plus 3D printing for improving surgeries for intracranial aneurysms[J]. Journal of Southern Medical University, 2017, 37(9):1222-1227. doi:10.3969/j.issn.1673-4254.2017.09.14.
- [8] 宋泽, 张小兵, 任洪清, 等. 3 D-D-CTA与3 D-CTA在颅内动脉瘤诊断中的价值[J]. 江苏医药, 2016, 42(24):2729-2731.
- Song Z, Zhang XB, Ren HQ, et al. Value of 3D-DSA and 3 D-CTA in diagnosis of rupture of intracranial artery aneurysm[J]. Jiangsu Medical Journal, 2016, 42(24):2729-2731.
- [9] 王家清. 多层螺旋CT三维血管造影对脑动脉瘤的临床诊断价值[J]. 医学临床研究, 2017, 34(4):778-780. doi:10.3969/j.issn.1671-7171.2017.04.053.
- Wang JQ. Value of multislice spiral 3D- CTA in clinical diagnosis of cerebral artery aneurysm[J]. Journal of Clinical Research, 2017, 34(4):778-780. doi:10.3969/j.issn.1671-7171.2017.04.053.
- [10] 黄钦江, 郭宗铎, 张晓冬, 等. CTA 对颅内多发动脉瘤的诊断准确性[J]. 中国神经精神疾病杂志, 2016, 42(6):330-333. doi:10.3969/j.issn.1002-0152.2016.06.002.
- Huang QJ, Guo ZD, Zhang XD, et al. The accuracy of Computed Tomography Angiography (CTA) in diagnosis of multiple intracranial aneurysms[J]. Chinese Journal of Nervous and Mental Diseases, 2016, 42(6):330-333. doi:10.3969/j.issn.1002-0152.2016.06.002.
- [11] 肖顺武, 张学军, 代垠, 等. 3D-CTA在大型颅底脑膜瘤术前评估中的价值[J]. 中国老年学杂志, 2016, 36(2):356-358. doi:10.3969/j.issn.1005-9202.2016.02.047.
- Xiao SW, Zhang XJ, Dai Y, et al. Value of 3D-CTA in preoperative assessment of large meningioma of base of skull[J]. Chinese Journal of Gerontology, 2016, 36(2):356-358. doi:10.3969/j.issn.1005-9202.2016.02.047.
- [12] 林才厚, 涂献坤, 陈琰, 等. 显微治疗56例破裂型前交通动脉瘤手术疗效分析[J]. 中外医疗, 2016, 35(27):57-59.
- Lin CH, Tu XK, Chen Y, et al. Efficacy Evaluation on 56 Cases of Ruptured Aneurysm of the Anterior Communication Artery[J]. Friend of Chemical Industry, 2016, 35(27):57-59.
- [13] 徐耀端, 尚子奎, 黄维鑫, 等. D-CTA与3D-DSA检查在脑动脉瘤显微夹闭术中的评估价值[J]. 中华神经外科疾病研究杂志, 2018, 17(2):122-125.
- Xu YD, Shang ZK, Huang WX, et al. Evaluation of 3D-CTA and 3D-DSA in microsurgical clipping of cerebral aneurysms[J]. Chinese Journal of Neurosurgical Disease Research, 2018, 17(2):122-125.
- [14] 齐星亮, 刘佳林, 宋丹丹, 等. 3D-CTA与3D-DSA对颅内动脉瘤评价的对比研究[J]. 中国医学装备, 2017, 14(5):52-55. doi:10.3969/J.ISSN.1672-8270.2017.05.014.
- Qi XL, Liu JL, Song DD, et al. Comparative study in evaluations of intracranial aneurysms between 3D-CTA and 3D-DSA[J]. China Medical Equipment, 2017, 14(5):52-55. doi:10.3969/J.ISSN.1672-8270.2017.05.014.
- [15] 林宇佳, 廖政贤, 谢锋, 等. 3D-CTA与3D-DSA对颅内小动脉瘤诊断价值比较[J]. 河北医药, 2018, 40(5):698-701. doi:10.3969/j.issn.1002-7386.2018.05.013.
- Lin YJ, Liao ZX, Xie F, et al. Comparison of diagnostic value of 3D-CTA and 3D-DSA in diagnosis of intracranial small aneurysms[J]. Hebei Medical Journal, 2018, 40(5):698-701. doi:10.3969/j.issn.1002-7386.2018.05.013.
- ( 本文编辑 姜晖 )
- 本文引用格式: 宣家龙, 雍成明, 杨代明, 等. 3D-CTA在破裂动脉瘤诊断及指导治疗中的价值[J]. 中国普通外科杂志, 2018, 27(12):1609-1613. doi:10.7659/j.issn.1005-6947.2018.12.018
- Cite this article as: Xuan JL, Yong CM, Yang DM, et al. Value of 3D-DSA and 3D-CTA in diagnosis and therapeutic guidance for rupture of arterial aneurysm[J]. Chin J Gen Surg, 2018, 27(12):1609-1613. doi:10.7659/j.issn.1005-6947.2018.12.018