




doi:10.7659/j.issn.1005-6947.2020.07.001
http://dx.doi.org/10.7659/j.issn.1005-6947.2020.07.001
Chinese Journal of General Surgery, 2020, 29(7):775-784.

· 述评 ·

肝实质优先入路的腹腔镜解剖性肝切除技术及应用

尤楠, 李靖, 郑璐

(陆军军医大学新桥医院 肝胆外科, 重庆 400037)



郑璐

摘要

腹腔镜解剖性肝切除术难度大, 风险高, 存在诸多技术要点, 其核心技术之一为腹腔镜下手术入路的选择。经过数十年的发展, 腹腔镜解剖性肝切除入路选择已逐渐构建了一个全新的领域, 手术设计决定入路选择, 而各种入路的选择亦并非固定和独立存在。笔者所在团队自开展腹腔镜肝脏手术以来, 经过反复实践总结出肝实质优先入路的腹腔镜肝切除技术, 该技术简便快速、安全有效, 一定程度上克服了既往腹腔镜解剖性肝切除操作繁杂、技术风险高难题, 在腹腔镜解剖性肝切除中具有一定的临床应用价值。

关键词

肝切除术; 腹腔镜; 解剖性肝切除; 肝实质优先入路
中图分类号: R657.3

Technique and application of laparoscopic anatomical hepatectomy via hepatic parenchymal transection-first approach

YOU Nan, LI Jing, ZHENG Lu

(Department of Hepatobiliary Surgery, Xinqiao Hospital, Army Medical University, Chongqing 400037, China)

Abstract

Laparoscopic anatomical hepatectomy is a difficult and risky procedure, containing a number of technical essentials. The choice of laparoscopic approach is considered to be one of the core techniques. After decades of development, approach selection of laparoscopic anatomical hepatectomy has gradually established a completely new field. Surgical design determines the selection of surgical approach which is variable and not independent. The authors' team has developed a technique of laparoscopic anatomical hepatectomy with liver parenchymal transection-first approach through repeated practice in clinical settings since the laparoscopic liver surgery was carried out. In accordance with the clinical experience, the technique was found to be simple, fast, safe and effective, which overcomes the challenges of complicated operation and high technical risk of laparoscopic anatomical hepatectomy by the conventional approaches to some extent, and has certain clinical application value in laparoscopic anatomical hepatectomy.

Key words

Hepatectomy; Laparoscopes; Anatomical Hepatectomy; Hepatic Parenchymal Transection-First Approach

CLC number: R657.3

基金项目: 重庆市技术创新与应用示范项目(社会民生类一般项目)(cstc2018jsex-msyb0534); 陆军军医大学第二附属医院科研基金资助项目(2016YLC35); 陆军军医大学科技创新能力提升专项基金资助项目(2019XLC2006); 重庆市技术创新与应用示范专项社会民生类重点研发基金资助项目(cstc2018jsex-mszdX0012); 重庆市科卫联合医学科研基金资助项目(2019ZDXM046)。

收稿日期: 2020-06-25; **修订日期:** 2020-07-12。

作者简介: 郑璐, 陆军军医大学新桥医院副主任医师, 主要从事肝胆胰脾疾病微创外科治疗方面的研究。

通信作者: 郑璐, Email: xqyyzl1@163.com

实现高效安全的解剖性肝切除是腹腔镜外科医生的时代要求^[1-4]。针对腹腔镜解剖性肝切除,由于其镜下视野暴露及操作方式的特殊性,难点之一在于手术入路的选择,手术入路不单纯是“进入的道路”,而是以保障手术安全性和有效性为主要目标,针对此主要目标的策略决定^[5]。我们中心通过不断的学习及探索,开展了肝实质优先入路的腹腔镜肝切除技术,该技术特点是先离断肝实质、在断面内显露Glisson蒂,并予以结扎、离断。此技术已成功应用于半肝、肝叶、肝段等解剖性切除术,取得了很好的疗效,积累一定的经验。现介绍如下,供同道们参考。

1 腹腔镜肝实质优先入路的技术要领

1.1 入路思考

Glisson鞘入路由Makuuchi教授提出,是解剖性肝切除的重要理论基础,也是目前腹腔镜解剖性肝切除常用入路^[6]。结合肝脏的外科学解剖,Glisson鞘入路在腹腔镜解剖性半肝切除中获得较好的切除效果,这种入路不涉及肝脏实质的分离,属于肝外入路,可分为鞘膜内和鞘膜外。Glisson鞘膜内入路对技术要求较高,可以避免损伤对侧管道,适用于肝门淋巴结清扫、联合胆肠吻合等手术,由于肝门区域内管道存在丰富的解剖变异,同时肝硬化患者此区域常有血管增生,如不慎损伤可能会引起严重后果,因此注意操作要轻柔,分离应仔细^[7]。鞘膜外入路安全性较好,可缩短Glisson蒂的分离时间,加快手术进程,可简化腹腔镜肝切除,但由于Glisson蒂解剖变异、门短血管的存在、肝门区空间狭小、肝门板显露困难以及腔镜器械的限制等因素,对实际操作有一定影响,需要把握手术适应证^[8]。同时,由于二级、三级Glisson蒂均在肝内,对于肝实质内的Glisson蒂,需打开其表面附着肝组织,因此Glisson鞘入路的应用受到了一定限制^[9]。

腹腔镜解剖性肝切除的入路可采用“easy first”策略,先对解剖、分离相对容易的部位进行操作,使复杂手术简单化,针对此,我们进行了相关研究及探索,并从由于胆囊三角解剖不清为避免意外损伤而采用逆行腹腔镜胆囊切除术中得到了启发^[10]。同样对于难以暴露、控制的Glisson蒂时,是否可以参考“逆行入路”思路?事实上,这种“逆行入路”思路在模式化的腹腔镜肝左外叶切除中已广泛采用^[11]。同时,刘允怡

院士^[12]总结了肝切除的方法,其中指出了早期控制Glisson蒂的断肝方法,即一开始就行肝实质离断,在断肝后可以在肝内尽快分离阻断Glisson蒂,该方法可用于肝段、半肝以及三肝的切除。基于上述理论体系,我们在学习其他中心经验的基础上结合自身临床实践,对腹腔镜特殊视野和操作习惯下的解剖性肝切除手术入路顺序进行了不断的探索和实践,开展了肝实质优先入路的腹腔镜半肝、肝叶、肝段切除术,并对其技术流程及操作要点进行了初步归纳总结,该技术一定程度上克服了既往腹腔镜解剖性肝切除操作繁杂、技术风险高、学习曲线长的难题,符合精准肝切除理念,降低了手术操作难度,形成了一定的技术模式。

1.2 解剖学标志

肝实质优先入路的腹腔镜肝切除技术,其断肝平面的选择需借助肝脏应用解剖学标志^[12-13]、术前的影像学检查、术中超声定位肝静脉、目标Glisson蒂的肝表面投影位置及其与肿瘤的关系,以肝表面解剖学标志、Glisson蒂位置走行、标志性肝静脉、下腔静脉为指引进行肝实质离断。胆囊床、Cantlie线、镰状韧带、肝圆韧带、膈血管、腔静脉窝、肝门板、Rouvieres沟、Arantius韧带等标记可帮助定位Glisson蒂、标志性肝静脉、断肝平面及切除范围等。

1.3 术中出血的控制

肝实质优先入路可减少解剖Glisson蒂时大血管破裂出血的风险,但有学者认为该技术省去解剖肝门的步骤直接切开肝实质,在分离过程中也易造成肝出血。我们体会尽管该技术在肝实质离断过程中存在一定出血风险,但通过有效的预防性出血控制、正确及时的止血,可明显减少术中失血量。主要操作要点有:(1)研究证实Pringle手法阻断可显著减少术中出血量,不影响术后血红蛋白和肝功,对患者远期预后无影响^[14-17],因此,我们采用Pringle手法按需(根据出血量多少)、间歇阻断(15 min+5 min)第一肝门入肝血流。(2)采用低中心静脉压技术(0~5 cmH₂O)(1 cmH₂O=0.098 kPa),降低肝静脉及肝窦内的压力,减少肝脏渗血及静脉破裂出血^[18]。(3)对复杂的肝切除,采用陈孝平院士提出的入肝血流联合肝下下腔静脉阻断法,于肝下下腔静脉预置阻断带(图1),必要时阻断(或部分阻断)肝下下腔静脉,可明显减少术中断肝过程中的出血^[19]。

1.4 能量器械的使用

采用超声刀离断肝实质时应注意入肝血流及

中心静脉压的良好控制,这样可使肝断面保持干燥,使超声刀发挥最大效能。断肝过程中注意对肝内管道的预判、游离尤为重要,考虑有管道时可用超声刀刀头在非工作模式条件下夹闭少量肝组织,将管道分离出来,再行夹闭、剪断;对于藏匿于肝实质内的管道,可使用超声刀在工作模式下与管道触点式接触,快速、震荡移动工作刀头,可打碎肝实质,剥离周围组织,解剖出完整管道。Glisson蒂因有纤维囊包绕,一般不易损伤,肝静脉因静脉壁相对菲薄,使用超声刀解剖时应小心,较小的直接用超声刀凝闭,稍大的用血管夹夹闭后离断,注意避免血管部分离断而导致的出血^[20-22]。同时根据术中具体情况可联合使用Ligasure等能量器械。

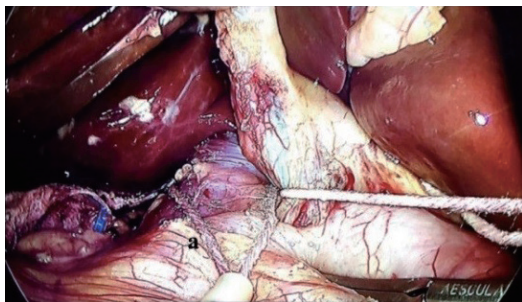


图1 肝下下腔静脉预置阻断带(a:阻断带)

Figure 1 Placement of an occlusion tape in preparation to control the infrahepatic inferior vena cava (a: the occlusion tape)

2 肝实质优先入路腹腔镜解剖性肝切除具体操作流程

2.1 腹腔镜解剖性半肝切除

离断肝实质的起始点可根据Cantile线、术中超声标记肝中静脉肝脏表面投影线及术前影像学判断确定,部分患者也可通过试夹半肝Glisson蒂形成临时缺血线等方式确定。于肝脏表面标记预切线,根据腹腔镜的特有视野,沿预切线由足侧向头侧翻书式以超声刀分层离断肝实质。对肝中静脉末梢呈经典“人”字分布的病例,寻找分叉处或V4b、V5,沿末梢静脉内侧仔细游离确定肝中静脉主干;对肝中静脉有变异的需根据术前资料个体化处理,例如对肝中静脉多个细小末梢分支病例,可采取“攀枝而上”的方式寻找主干;离断肝实质过程中以肝中静脉走行为引导,显露肝中静脉全程平面为佳,薄化肝实质厚度,以能在左右Glisson蒂充分置入直线切割闭合器为准。

断肝过程中遇到出血时收紧阻断带阻断第一肝门(图2),显露出左或右肝Glisson蒂,此时由于肝蒂周围肝实质已敞开,直线切割闭合器置入后可调整角度较大,成钉效果好,且直视下离断肝蒂可妥善保护肝中静脉及对侧管道。与左半肝切除不同,右半肝切除需离断右尾叶旁数支肝短静脉,需在腔静脉前方离断尾状突,尾状突侧操作联合腹侧劈开肝脏使右肝Glisson蒂达到充分显露。左或右肝Glisson蒂处理后,继续由足侧向头侧以下腔静脉腹侧面(右半肝)或Arantius韧带(左半肝)与肝中静脉、缺血线所组成的平面推进断肝,肝左或右静脉根部离断后,结束肝切(图3-4)。

Machado等^[23-24]在腹腔镜半肝切除中,采用肝实质内Glisson蒂鞘外整体直接离断方法处理半肝Glisson蒂,但在实际操作中我们发现Machado等^[23-24]的方法因仅少许离断肝实质,未充分显露半肝Glisson蒂,存在直线切割闭合器置入的方向和角度难以掌控、置入困难,易造成邻近Glisson蒂及肝静脉损伤等问题。我们采用肝实质优先入路充分敞开肝组织后有助于判断肝实质内Glisson蒂的位置走向,可较好地解决以上问题。经回顾性分析本中心腹腔镜右半肝切除术手术患者资料,发现采用肝实质优先入路的腹腔镜肝切除技术可减少手术时间、出血量,术中输血量、术后肝功能指标、术后住院时间、并发症发生率以及术后肿瘤复发、转移发生率与常规腹腔镜右半肝切除术无差异^[25];同时,我们采用倾向性评分法分析采用肝实质优先入路和传统肝门解剖腹腔镜左半肝的手术数据,发现采用肝实质优先入路可显著降低手术时间、术中出血量和术中输血量,对术后肝功无明显影响(数据待发表)。因此,肝实质优先离断在腹腔镜半肝切除术中是一种安全、有效的方法。

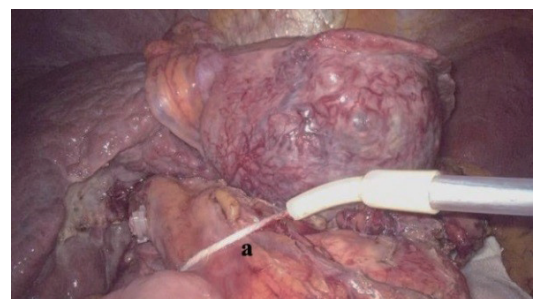


图2 预置第一肝门阻断带(a:阻断带),断肝过程中遇到出血时收紧阻断带阻断第一肝门

Figure 2 Placement of an occlusion tape in the first hepatic portal (a: the occlusion tape), and tightening the tape to occlude the first hepatic portal if abrupt bleeding occurs during the parenchymal transection

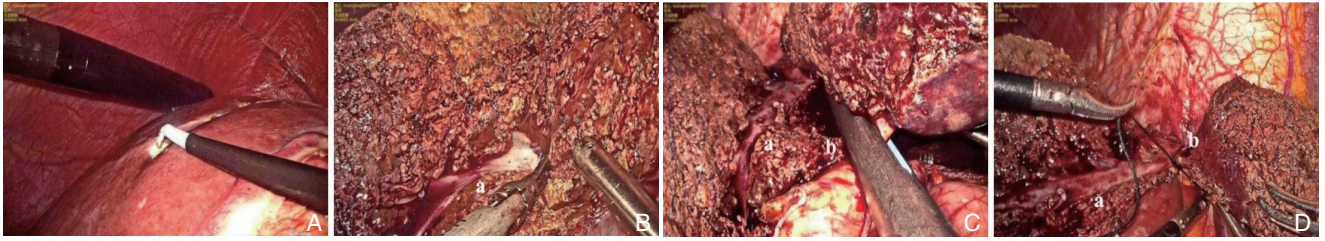


图 3 肝实质优先入路在腹腔镜解剖性左半肝切除中的应用 A: 术中超声定位肝中静脉, 标记切除线; B: 沿肝中静脉, 优先离断肝实质 (a: 肝中静脉); C: 离断左肝 Glisson 蒂 (a: 肝中静脉, b: 左肝 Glisson 蒂); D: 离断肝左静脉 (a: 肝中静脉, b: 肝左静脉)

Figure 3 Laparoscopic anatomical left hemihepatectomy with a hepatic parenchymal transection-first approach A: Intraoperative ultrasound localization of the middle hepatic vein for demarcation of the resection line; B: Hepatic resection along the middle hepatic vein via a hepatic parenchymal transection-first approach (a: middle hepatic vein); C: Division of the left Glisson pedicle (a: middle hepatic vein, b: left Glisson pedicle); D: Division of the left hepatic vein (a: middle hepatic vein, b: left hepatic vein)

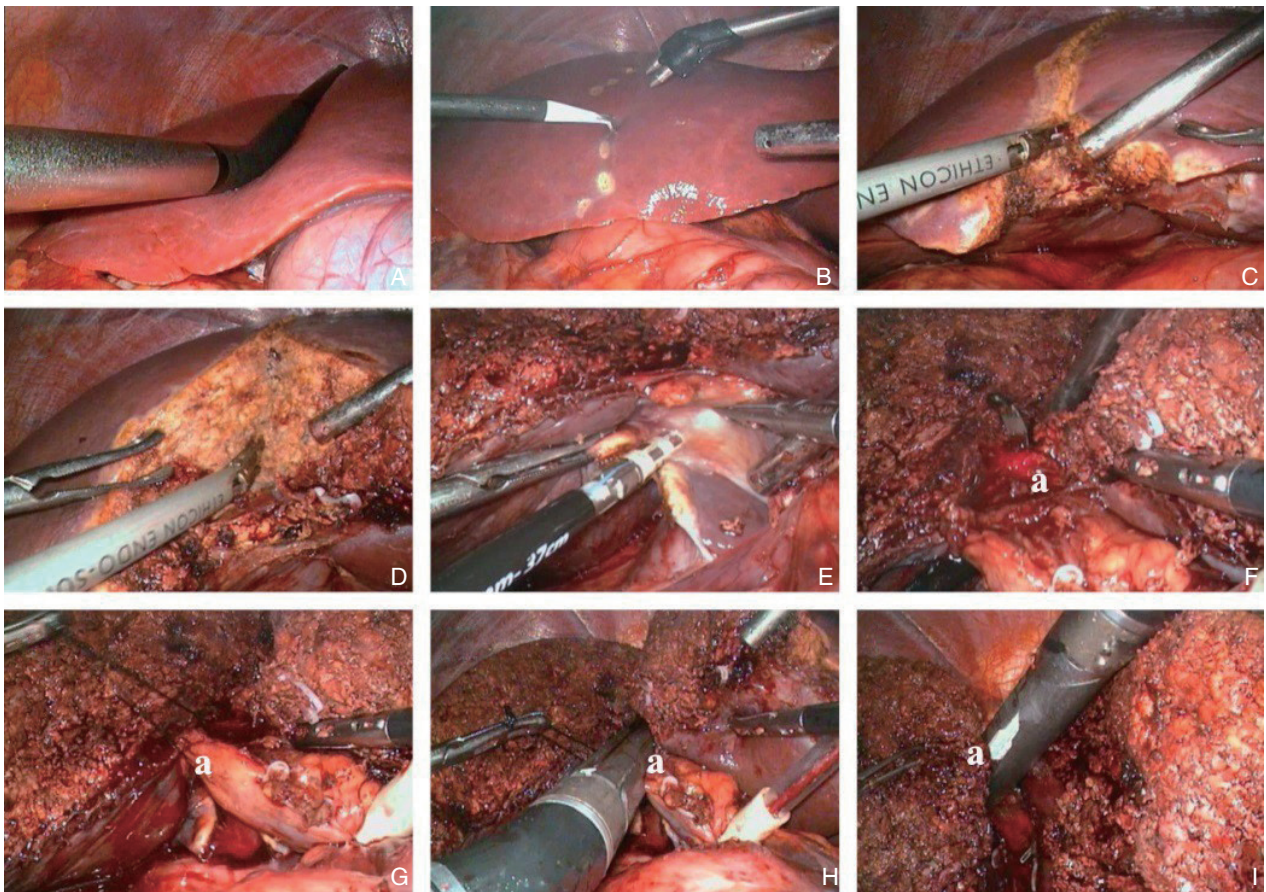


图 4 肝实质优先入路在腹腔镜解剖性右半肝切除中的应用 A: 术中超声定位肝中静脉; B: 标记切除线; C-D: 腹侧沿肝中静脉, 优先离断肝实质; E: 离断尾状突肝实质; F-G: 肝实质内分离悬吊右肝 Glisson 蒂 (a: 右肝 Glisson); H: 离断右肝 Glisson 蒂 (a: 右肝 Glisson); I: 离断肝右静脉 (a: 肝右静脉)

Figure 4 Laparoscopic anatomical right hemihepatectomy with a hepatic parenchymal transection-first approach A: Intraoperative ultrasound localization of the middle hepatic vein; B: Marking the resection line; C-D: Ventral resection along the middle hepatic vein via a hepatic parenchymal transection-first approach; E: Parenchymal transection of the caudate process; F-G: Isolation and hanging of the right Glisson pedicle (a: right Glisson pedicle); H: Division of the right Glisson pedicle (a: right Glisson pedicle); I: Division of the right hepatic vein (a: right hepatic vein)

2.2 腹腔镜解剖性肝叶切除

左外叶 (S2、3段): 镰状韧带左侧优先离断

肝实质, 充分暴露肝左外叶 Glisson 蒂、肝内鞘外处理肝左外叶 Glisson 蒂, 发现该方法简单易行,

包含了肝实质优先入路腹腔镜肝切除技术的各种必需操作,如肝脏游离、肝实质离断、Glisson蒂

的控制等,是合适的肝实质优先入路的腹腔镜肝切除技术训练模型(图5)^[26]。

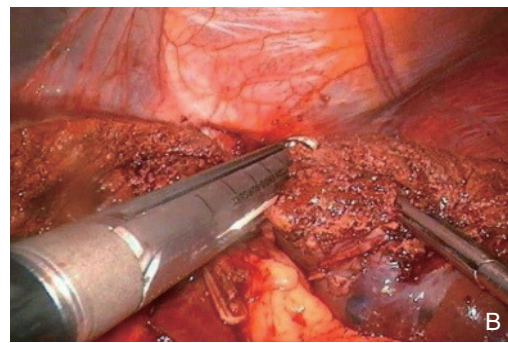
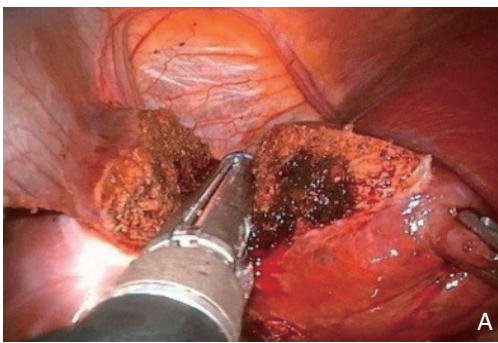


图5 肝实质优先入路在腹腔镜解剖性肝左外叶切除中的应用 A: 离断左外叶 Glisson 蒂; B: 离断肝左静脉

Figure 5 Laparoscopic anatomical left lateral lobectomy with a hepatic parenchymal transection-first approach A: Transection of the left lateral Glisson pedicle; B: Transection of the left hepatic vein

左内叶(S4段): 标记肝中静脉肝脏表面投影线;以镰状韧带为引导,优先离断镰状韧带右侧肝断面;于肝门板左上缘游离出S4段Glisson蒂,夹闭后切断之,部分病例可以以脐裂静脉为导向离断肝实质,直至第二肝门。S4段Glisson蒂离断后可显露S4右侧缺血线,有条件的单位也可在离断S4段Glisson蒂后用荧光反染确定右侧断肝平面;然后以肝门板为导向,在第一肝门处沿肝门板向右侧离断肝实质,直达Cantile线;继而顺Cantile线从肝前下缘开始沿缺血线+肝中静脉主干位置开始向头侧离断肝实质,依次切断V4b、V4a,完成S4段切除。S4段往往具有两个纵行断面,左侧界面为肝镰状韧带的右侧,由于肝中静脉位置较固定且通过超声、表面标志容易定位,右侧切除平面以肝中静脉走向为标记,解剖上左侧切除平面相对较小,离断相对容易。同时S4段Glisson蒂通常在肝实质外难于显露,而采用肝实质优先入路,优先离断相对较小的左侧断面,不仅容易显露S4段Glisson蒂,切割闭合器的置入也变得较容易,有利于Glisson蒂的处理、提高切割闭合器的使用效率、节省手术时间,同时该流程符合解剖学的特点,有利于左肝管的保护^[27]。

右前叶(S5+S8段): 先标记肝中静脉肝脏表面投影线,右前叶同左内叶切除类似,具有两个纵行断面。参照S4段的切除思路,优先离断左侧平面:按照肝实质优先右半肝切除流程确定断肝起点,以肝中静脉为路标优先分离右前叶左侧肝实质;循肝中静脉离断肝实质,切断V5,沿肝中静脉向头侧离断肝实质,逐一离断肝中静脉右

侧汇入支,直至第二肝门,显露肝右静脉根部;肝实质充分离断后可充分显露右前叶Glisson蒂腹侧,此时可较易于鞘外分离出右前Glisson蒂,直线切割闭合器离断右前Glisson蒂,离断时需注意稍远离右前、后Glisson蒂分叉处,防止损伤右后胆管;离断右前Glisson蒂后,沿右前缺血线(或荧光反染范围)+肝右静脉构成的平面继续断肝,此时主刀医生位于左侧或采用双主刀模式,沿肝右静脉腹侧,头侧、足侧、尾侧入路相结合方式离断肝实质。在肝的断面可见露出肝右静脉及肝中静脉,断肝完成(图6)。多数情况下,传统方法没有足够的空间进行右前Glisson蒂的切断,所以可参照S4段做法,以较好处理的断面入手,可简单、易行、安全的完成手术^[28]。

右后叶(S6+S7段): 右后叶往往具有较多的解剖变异,肝实质优先入路的右后叶切除更多需要结合肝脏表面解剖标志及术前影像学评估来完成。以胆囊切迹至右肝前缘右侧中外1/3处为轴心,超声标记肝右静脉肝脏表面投影线(膈面切除线),Rouvieres沟腹侧缘向右肝前缘的延长线(脏面切除线),两线于右肝前缘的交点为离断肝实质起点;尽量使肝脏能向足侧游离及向左侧旋转,手术切面处于矢状位更利于观察操作;循肝右静脉末梢支、沿肝右静脉攀枝而上,离断汇入肝右静脉的右后叶静脉分支,翻书式逐层分离优先离断肝实质;显露肝右静脉全程平面,薄层化肝实质厚度,切割闭合器离断右后叶Glisson蒂,沿肝右静脉右侧向第二肝门方向分离,从足侧往头侧,逐条离断肝短静脉及腔静脉韧带,沿

下腔静脉腹侧及肝右静脉右侧组成的平面逐渐向第二肝门推进,完成右后叶切除。肝右后叶临近膈面、位于腹腔深部,腹腔镜肝右后叶解剖性切除由于其肝断面大、术野暴露困难、解剖结构复杂等特点,难度大、风险高,手术成功与否与右

后叶Glisson蒂的处理和断肝平面的掌控密切相关,当肝实质劈开后,自然显露右后Glisson蒂,可在直视下较方便地完成右后Glisson蒂的离断(图7)。此外,由于右后Glisson蒂存在多种变异,需根据术前影像资料个性化设计手术方案^[29]。

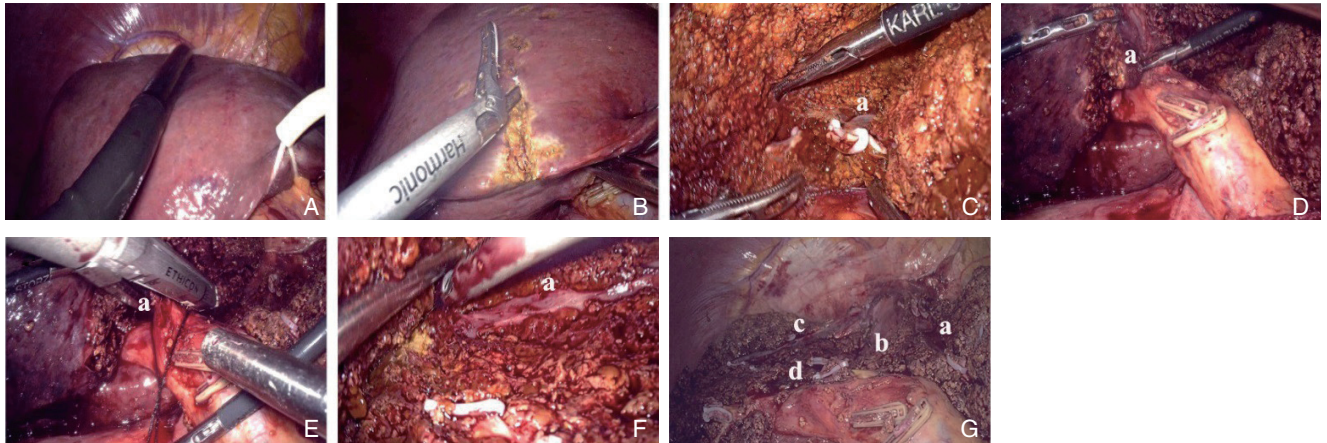


图 6 肝实质优先入路在腹腔镜解剖性肝右前叶切除中的应用 A: 术中超声定位肝中静脉; B-C: 沿肝中静脉投影优先离断肝实质(a: 肝中静脉); D-E: 解剖右前 Glisson 蒂、离断右前 Glisson 蒂(a: 右前 Glisson 蒂); F: 沿肝右静脉向尾侧离断肝实质(a: 肝右静脉); G: 完成切除(a: 肝中静脉, b: 下腔静脉, c: 肝右静脉, d: 右前 Glisson 蒂残端)

Figure 6 Laparoscopic anatomical right anterior lobectomy with a hepatic parenchymal transection-first approach A: Intraoperative ultrasound localization of the middle hepatic vein; B-C: hepatic resection along the projection of the middle hepatic vein via a hepatic parenchymal transection-first approach (a: middle hepatic vein); D-E: Dissection and transection of the right anterior Glisson pedicle (a: right anterior Glisson pedicle); F: Parenchymal dissection along right hepatic vein toward the caudal end (a: right hepatic vein); G: Resection completion (a: middle hepatic vein, b: inferior vena cava, c: right hepatic vein, d: stump of the right anterior Glisson pedicle)

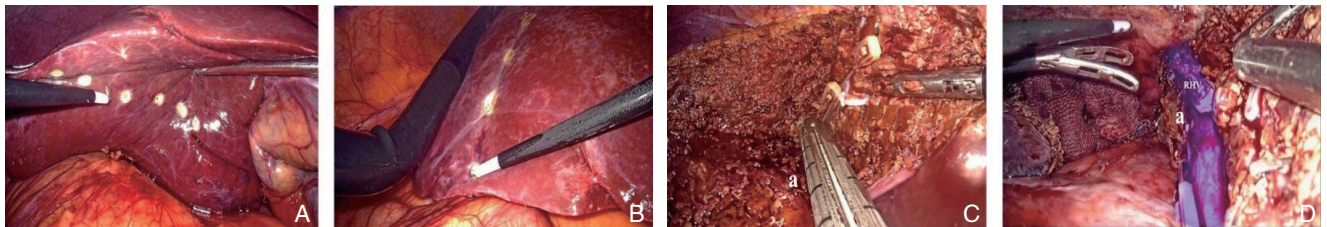


图 7 肝实质优先入路在腹腔镜解剖性肝右后叶切除中的应用 A: Rouviere 沟腹侧缘向右肝前缘的延长线为脏面切除线; B: 术中 B 超标记肝右静脉肝脏表面投影线,为膈面切除线; C: 离断右后 Glisson 蒂(a: 右后 Glisson 蒂); D: 循肝右静脉向头侧离断肝实质(a: 肝右静脉)

Figure 7 Laparoscopic anatomical right posterior anterior lobectomy with a hepatic parenchymal transection-first approach A: Using the extension line from the ventral side of Rouviere's sulcus to the anterior edge of the right liver as the resection line of the visceral surface; B: Determination of the projection of the middle hepatic vein on the liver surface by intraoperative ultrasound; C: Division of the right posterior Glisson pedicle (a: right posterior Glisson pedicle); D: Parenchymal transection along right hepatic vein toward the cranial end (a: right hepatic vein)

2.3 腹腔镜解剖性肝段切除

大多数肝段可采用肝实质优先入路的思路进行探索。由于肝段Glisson蒂通常位置深在,在肝实质外难以显露,采用肝实质优先入路沿着术前设定的平面切开肝实质,充分显露相应肝段的Glisson蒂,当相应肝段的Glisson蒂被控制后,可沿着缺血线或利用荧光反染相对精确地完成肝段

切除。与循肝门Glisson蒂分离相应肝段Glisson蒂相比较,部分肝段应用肝实质优先入路的方法具有操作安全、便利、省时等优点。S1段Glisson蒂行程短,不集中,在进入S1段时才形成簇状,同时S1段位置深在,暴露空间极为有限,因此,采用肝实质优先入路,可从肝实质内逐一显露、离断S1段Glisson蒂分支,更重要的是可根据Arantius

韧带、肝静脉根部背侧缘、右后Glisson蒂背侧缘等解剖标记完成S1段解剖性切除^[30]。S2段Glisson蒂位置深在,可利用肝脏解剖标志采用肝实质优先入路显露并临时夹闭S3段Glisson蒂的方法标记S2、S3之间的缺血线并结合解剖学标志完成S2切除^[31]。肝实质优先入路同样适用于S3和S4b段切除,很多时候,经脐静脉裂分离少许肝实质即可暴露S3和S4b段Glisson蒂,这也可视作为肝实质优先入路的特定形态(图8)^[27, 32]。S5段切除可借鉴前述的右前叶切除方式,自肝脏前下缘起,沿肝中静脉右侧离断S4b和S5之间的肝实质,敞开右肝门,寻找并沿右前Glisson蒂攀支而上,解剖出S5段Glisson蒂,予以结扎切断,S5段Glisson蒂有较多分支,需要依据术前影像学诊断个体化处理,根据血流阻断区完成S5段解剖性切除^[33]。S6段切除可参照肝实质优先右后叶切除技巧先离断肝实质,确认并结扎S6肝蒂后结合肝右静脉、缺血线等标志完成切肝^[34]。S7段的切除,因术中视野暴

露困难等原因,临床上仍处于积极探索阶段,可采用背侧肝实质优先入路,解剖肝后下腔间隙及旁间隙,以术前影像学、Rouviere沟为引导,背侧入路自尾状突右侧开始离断肝脏实质,从背侧逐渐显露右后叶及S7段Glission肝蒂,夹闭确认S7段缺血分界后切断,背侧入路继续离断肝实质,可见引流S7段的肝静脉及其汇入的肝右静脉,沿肝右静脉、下腔静脉右侧缘等标志继续离断肝实质,完成S7段解剖性切除^[35]。S8段Glisson蒂通常位于肝实质内部深处,解剖暴露S8段Glisson蒂不可避免需打开其表面附着的肝组织,同时肝中静脉近端主干也是解剖性S8段切除的标志,且肝中静脉解剖相对固定,经过临床实践,可采用循肝中静脉肝实质优先完成腹腔镜解剖性肝S8段切除(图9)^[36]。总的来说,肝实质优先入路的腹腔镜解剖性肝段切除还需经过不断地探索、改进,在手术的便利性、精准性、安全性等方面进行更好的平衡。

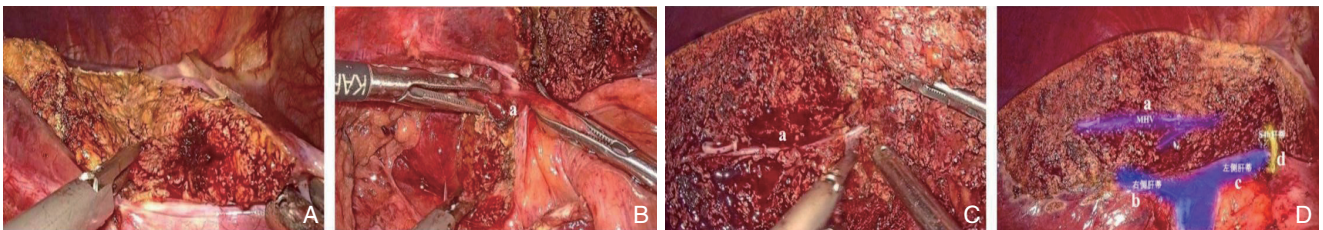


图8 肝实质优先入路在腹腔镜解剖性肝S4b段切除中的应用 A: 优先离断镰状韧带右侧肝断面; B: 游离出S4b段Glisson蒂,夹闭后并切断(a: S4b段Glisson蒂); C: 沿缺血线+肝中静脉主干位置开始向头侧离断肝实质(a: 肝中静脉); D: 左右侧面会师,完成切除(a: 肝中静脉, b: 右肝Glisson蒂, c: 左肝Glisson蒂, d: S4b段Glisson蒂残端)

Figure 8 Laparoscopic anatomical S4b segmentectomy with a hepatic parenchymal transection-first approach A: Prior parenchymal transection along the right side of the falciform ligament; B: Isolation of the Glisson pedicle to the S4b segment, and then division after ligation(a: S4b Glisson pedicle); C: Parenchymal transection along the ischemic line and the main trunk of the middle hepatic vein toward the cranial direction (a: middle hepatic vein); D: Resection completion after the contact of the left and right cutting surfaces (a: middle hepatic vein, b: right Glisson pedicle, c: left Glisson pedicle, d: stump of the S4b Glisson pedicle)

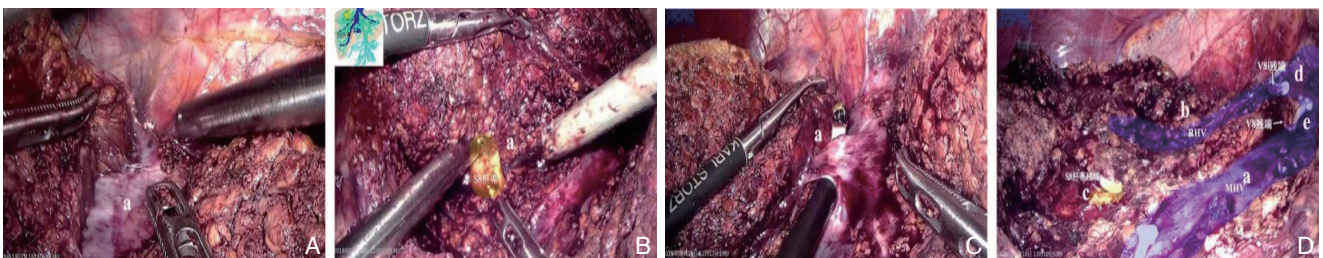


图9 肝实质优先入路在腹腔镜解剖性肝S8段切除中的应用 A: 优先沿肝中静脉离断肝实质(a: 肝中静脉); B: 显露、离断S8段Glisson蒂(a: S8段Glisson蒂); C: 显露、离断V8(a: V8); D: 头侧入路沿肝右静脉离断肝脏实质,完成切除(a: 肝中静脉, b: 肝右静脉, c: S8段Glisson蒂残端, d: V8i残端, e: V8残端)

Figure 9 Laparoscopic anatomical S8 segmentectomy with a hepatic parenchymal transection-first approach A: Prior parenchymal transection along the middle hepatic vein (a: middle hepatic vein); B: Exposing and dividing the Glissonian pedicles to S8 (a: S8 Glisson pedicle); C: Exposing and dividing the V8 (a: V8); D: Liver resection along the right hepatic vein toward the caudal direction and then resection completion (a: middle hepatic vein, b: right hepatic vein, c: stump of the S8 Glisson pedicle, d: stump of V8i, e: stump of V8)

3 应用体会

腹腔镜解剖性肝段切除中使用肝实质优先入路, 需要注意的是: (1) 术前利用高分辨薄层CT增强扫描、术前三维重建、MRCP等对肝脏血管及胆管走行做出精准的评估判断, 根据变异情况个体化处理。(2) 术中超声是重要步骤, 在缺乏术中超声时可以利用术前影像分析以及肝表面解剖标识, 定位肝中静脉、肝右静脉的位置及其与肿瘤的关系, 以及较粗大静脉分支的位置, 合理确定切肝层面, 提高肝切除的精准度; 根据术中情况可以反复通过术中超声调整断肝平面, 为减少气体干扰可以在断面注水。(3) 首个纵行断肝平面常无缺血线引导, 一般可利用肝中静脉、肝右静脉走行、镰状韧带等引导判断肝脏离断平面; 因此该技术对半肝切除、肝叶切除、中央区域肝段(S4、S5、S8段)切除更有优势。(4) 充分解剖显露Glisson蒂, 以能够充分置入内镜下直线切割闭合器为度, 准确辨别Glisson蒂后以切割闭合器“集束式”离断闭合, 优先充分敞开的肝断面有利于保护保留侧管道和肝静脉主干。

肝实质优先入路在腹腔镜解剖性肝切除中的应用价值主要体现在以下方面: (1) 遵循先易后难的“easy first”策略, 充分薄化肝实质厚度, 保持足够的张力以扩大相对间隙来显露断面, 有助于判断实质内Glisson蒂位置, 切割闭合器置入方向和角度常更容易掌控, 提高了切割闭合器的使用效率, 规避了未充分暴露情况下解剖分离Glisson蒂引起损伤出血的风险, 一定程度简化了手术流程, 缩短了手术时间, 提高了手术安全性。(2) 利用成熟的解剖标志确定肝实质离断平面, 可避免走错层次和方向造成误伤, 切除范围定位简便、精准。(3) 可减少对荷瘤肝脏的过分游离, 尽量做到原位切除, 加快术后近期肝功能恢复和提高远期生存率。(4) 对于肝内胆管结石, 采用肝实质优先入路, 充分离断肝实质后, 再鞘内分离胆管及取石更具有空间便利性。(5) 在部分肝叶、段切除中, 肝实质优先结合荧光染色能更好地提高手术精准度。

4 小结

将复杂手术简单化, 设计合理、疗效确切、安全性高的入路是腹腔镜解剖性肝切除追求的目的。

我们将“easy first”策略与腹腔镜解剖性肝切除相结合, 采用肝实质优先入路, 通过优先离断肝实质, 充分显露相应肝段的Glisson蒂, 在充足空间条件下处理Glisson蒂, 使腹腔镜解剖性肝切除进阶难度降低, 更易于推广应用, 但仍有许多问题值得进一步探讨: (1) 该技术的安全性尚需要多中心、大样本的前瞻性随机对照研究来验证。(2) 该技术的适应证需进一步探索。(3) 该技术对于肝脏恶性肿瘤远期生存是否获益仍存在争议, 需更进一步研究。同时, 各种入路的选择并非固定和独立, 需术前通过仔细阅片、三维重建等进行全面评估, 并根据自身技术特点、设备条件、不同术式、病灶定位和病例个体化差异等因素对各种入路方法进行合理的选择和组合。

志谢: 对陈孝平院士在百忙中对本文认真细致的审阅和修改表示由衷的敬意和诚挚的谢意!

参考文献

- [1] Azagra JS, Goergen M, Gilbert E, et al. Laparoscopic anatomical (hepatic) left lateral segmentectomy-technical aspects[J]. Surg Endosc, 1996, 10(7):758-761. doi: 10.1007/BF00193052.
- [2] Kaneko H, Takagi S, Shiba T. Laparoscopic partial hepatectomy and left lateral segmentectomy: technique and results of a clinical series[J]. Surgery, 1996, 120(3):468-475. doi: 10.1016/s0039-6060(96)80065-1.
- [3] Kang WH, Kim KH, Jung DH, et al. Long-term results of laparoscopic liver resection for the primary treatment of hepatocellular carcinoma: role of the surgeon in anatomical resection[J]. Surg Endosc, 2018, 32(11):4481-4490. doi: 10.1007/s00464-018-6194-0.
- [4] 张成武. 腹腔镜解剖性肝切除术的若干进展[J]. 肝胆胰外科杂志, 2020, 32(3):129-132. doi:10.11952/j.issn.1007-1954.2020.03.001.
Zhang CW. Several advances in laparoscopic anatomical liver resection[J]. Journal of Hepatopancreatobiliary Surgery, 2020, 32(3):129-132. doi:10.11952/j.issn.1007-1954.2020.03.001.
- [5] 曹君, 陈亚进. 浅谈腹腔镜肝切除之入路[J]. 中华外科杂志, 2019, 57(7):503-507. doi:10.3760/cma.j.issn.0529-5815.2019.07.005.
Cao J, Chen YJ. Discussion on the approach of laparoscopic hepatectomy[J]. Chinese Journal of Surgery, 2019, 57(7):503-507. doi:10.3760/cma.j.issn.0529-5815.2019.07.005.
- [6] Eguchi S, Kanematsu T, Arii S, et al. Comparison of the outcomes between an anatomical subsegmentectomy and a non-anatomical minor hepatectomy for single hepatocellular carcinomas based on a

- Japanese nationwide survey[J]. *Surgery*, 2008, 143(4):469–475. doi: 10.1016/j.surg.2007.12.003.
- [7] Liu F, Wei Y, Chen K, et al. The Extrahepatic Glissonian Versus Hilar Dissection Approach for Laparoscopic Formal Right and Left Hepatectomies in Patients with Hepatocellular Carcinoma[J]. *J Gastrointest Surg*, 2019, 23(12):2401–2410. doi: 10.1007/s11605-019-04135-x.
- [8] 余德才. 腹腔镜Glisson鞘肝蒂解剖法肝切除术[J]. *中华肝脏外科手术学电子杂志*, 2018, 7(4):270–273. doi:10.3877/cma.j.issn.2095-3232.2018.04.005.
- Yu DC. Laparoscopic hepatectomy with Glissonean pedicle dissection method[J]. *Chinese Journal of Hepatic Surgery*, 2018, 7(4):270–273. doi:10.3877/cma.j.issn.2095-3232.2018.04.005.
- [9] Xiao L, Li JW, Zheng SG. Laparoscopic anatomical segmentectomy of liver segments VII and VIII with the hepatic veins exposed from the head side (with videos)[J]. *J Surg Oncol*, 2016, 114(6):752–756. doi: 10.1002/jso.24411.
- [10] Conrad C, Wakabayashi G, Asbun HJ, et al. IRCAD recommendation on safe laparoscopic cholecystectomy[J]. *J Hepatobiliary Pancreat Sci*, 2017, 24(11):603–615. doi: 10.1002/jhbp.491.
- [11] Lee BH, Yun SS, Kim MK, et al. Rationale and surgical technique of laparoscopic left lateral sectionectomy using endoscopic staples[J]. *Ann Surg Treat Res*, 2014, 87(2):66–71. doi: 10.4174/ast.2014.87.2.66.
- [12] 刘允怡. 肝切除与肝移植应用解剖学[M]. 北京: 人民卫生出版社, 2016:130–143.
- Liu YY. Applied anatomy of liver resection and liver transplantation[M]. Beijing: People's Medical Publishing House, 2016:130–143.
- [13] 刘允怡. 半肝切除五个重要解剖结构[J]. *实用器官移植电子杂志*, 2014, (6):366. doi:10.3969/j.issn.2095-5332.2014.06.011.
- Liu YY. Five important anatomical structures in hemihepatectomy[J]. *Practical Journal of Organ Transplantation: Electronic Version*, 2014, (6):366. doi:10.3969/j.issn.2095-5332.2014.06.011.
- [14] Xu W, Xu H, Yang H, et al. Continuous Pringle Maneuver Does Not Affect Outcomes of Patients With Hepatocellular Carcinoma After Curative Resection[J]. *Asia Pac J Clin Oncol*, 2017, 13(5):e321–330. doi: 10.1111/ajco.12585.
- [15] Lee KF, Wong J, Cheung SYS, et al. Does Intermittent Pringle Maneuver Increase Postoperative Complications After Hepatectomy for Hepatocellular Carcinoma? A Randomized Controlled Trial[J]. *World J Surg*, 2018, 42(10):3302–3311. doi: 10.1007/s00268-018-4637-3.
- [16] Lee KF, Chong CCN, Cheung SYS, et al. Impact of Intermittent Pringle Maneuver on Long-Term Survival After Hepatectomy for Hepatocellular Carcinoma: Result from Two Combined Randomized Controlled Trials[J]. *World J Surg*, 2019, 43(12):3101–3109. doi: 10.1007/s00268-019-05130-8.
- [17] Famularo S, Giani A, Di Sandro S, et al. Does the Pringle maneuver affect survival and recurrence following surgical resection for hepatocellular carcinoma? A western series of 441 patients[J]. *J Surg Oncol*, 2018, 117(2):198–206. doi: 10.1002/jso.24819.
- [18] Pan YX, Wang JC, Lu XY, et al. Intention to control low central venous pressure reduced blood loss during laparoscopic hepatectomy: A double-blind randomized clinical trial[J]. *Surgery*, 2020, 167(6):933–941. doi: 10.1016/j.surg.2020.02.004.
- [19] Zhang WG, Wang J, Li CH, et al. Intrahepatic inferior vena cava clamping with pringle maneuvers for laparoscopic extracapsular enucleation of giant liver hemangiomas[J]. *Surg Endosc*, 2017, 31(9):3628–3636. doi: 10.1007/s00464-016-5396-6.
- [20] Machado MA, Surjan RC, Basseres T, et al. The laparoscopic Glissonian approach is safe and efficient when compared with standard laparoscopic liver resection: Results of an observational study over 7 years[J]. *Surgery*, 2016, 160(3):643–651. doi: 10.1016/j.surg.2016.01.017.
- [21] 陈亚进, 陈捷. 腹腔镜右半肝切除术的技术要领——手术流程的标准化[J]. *中国实用外科杂志*, 2017, 37(5):481–485. doi: 10.19538/j.cjps.issn1005-2208.2017.05.06.
- Chen YJ, Chen J. Technical essentials of laparoscopic right hepatectomy: Surgical progress standardization[J]. *Chinese Journal of Practical Surgery*, 2017, 37(5):481–485. doi: 10.19538/j.cjps.issn1005-2208.2017.05.06.
- [22] 郑树国. 腹腔镜肝切除术肝静脉系统出血处理策略[J]. *中国实用外科杂志*, 2017, 37(5):485–489. doi:10.19538/j.cjps.issn1005-2208.2017.05.07.
- Zheng SG. Management strategy of hepatic venous system bleeding in laparoscopic hepatectomy[J]. *Chinese Journal of Practical Surgery*, 2017, 37(5):485–489. doi:10.19538/j.cjps.issn1005-2208.2017.05.07.
- [23] Machado MA, Surjan RC, Makdissi FF. Video: Intrahepatic Glissonian approach for pure laparoscopic right hemihepatectomy[J]. *Surg Endosc*, 2011, 25(12):3930–3933. doi: 10.1007/s00464-011-1812-0.
- [24] Machado MA, Makdissi FF, Herman P, et al. Intrahepatic Glissonian Approach for Pure Laparoscopic Left Hemihepatectomy[J]. *J Laparoendosc Adv Surg Tech A*, 2010, 20(2):141–142. doi: 10.1089/lap.2009.0458.
- [25] 吴柯, 李靖, 尤楠, 等. 基于肝实质优先离断的腹腔镜右半肝切

- 除流程优化及应用[J]. 中国普通外科杂志, 2019, 28(7):857-863. doi:10.7659/j.issn.1005-6947.2019.07.012.
- Wu K, Li J, You N, et al. Process optimization and application of laparoscopic right hemihepatectomy based on liver parenchyma transection-first approach[J]. Chinese Journal of General Surgery, 2019, 28(7):857-863. doi:10.7659/j.issn.1005-6947.2019.07.012.
- [26] Liu Z, Ding HL, Xiong XL, et al. Laparoscopic Left Lateral Hepatic Sectionectomy Was Expected to Be the Standard for the Treatment of Left Hepatic Lobe Lesions: A Meta-Analysis[J]. Medicine (Baltimore), 2018, 97(7):e9835. doi: 10.1097/MD.00000000000009835.
- [27] Kim YK, Han HS, Yoon Ys, et al. Total anatomical laparoscopic liver resection of segment 4 (S4), extended S4, and subsegments S4a and S4b for hepatocellular carcinoma[J]. J Laparoendosc Adv Surg Tech A, 2015, 25(5):375-379. doi: 10.1089/lap.2014.0443.
- [28] Kirchner VA, Kim KH, Kim SH, et al. Pure laparoscopic right anterior sectionectomy for hepatocellular carcinoma with great vascular exposure[J]. Surg Endosc, 2017, 31(8):3349-3350. doi: 10.1007/s00464-016-5349-0.
- [29] Homma Y, Honda G, Kurata M, et al. Pure laparoscopic right posterior sectionectomy using the caudate lobe-first approach[J]. Surg Endosc, 2019, 33(11):3851-3857. doi:10.1007/s00464-019-06877-w.
- [30] Araki K, Fuks D, Nomi T, et al. Feasibility of laparoscopic liver resection for caudate lobe: technical strategy and comparative analysis with anteroinferior and posterosuperior segments[J]. Surg Endosc, 2016, 30(10):4300-4306. doi:10.1007/s00464-016-4747-7.
- [31] Ho KM, Han HS, Yoon YS, et al. Laparoscopic anatomical segment 2 segmentectomy by the glissonian approach[J]. J Laparoendosc Adv Surg Tech A, 2017, 27(8):818-822. doi:10.1089/lap.2016.0377.
- [32] Kim S, Han HS, Sham JG, et al. Laparoscopic anatomical S3 segmentectomy by the glissonian approach[J]. Surg Oncol, 2019, 28:222. doi:10.1016/j.suronc.2019.01.014.
- [33] Kim JH, Kim H. Pure laparoscopic anatomical segment V resection using the extrafascial and transfissural glissonean approach[J]. Ann Surg Oncol, 2019, 26(7):2241. doi: 10.1245/s10434-019-07324-9.
- [34] Cheng KC, Yeung YP, Ho KM, et al. Laparoscopic Right Posterior Sectionectomy for Malignant Lesions: An Anatomic Approach[J]. J Laparoendosc Adv Surg Tech A, 2015, 25(8):646-650. doi:10.1089/lap.2015.0166.
- [35] Kim S, Han HS, Sham JG, et al. Laparoscopic anatomical S7 segmentectomy by the intrahepatic glissonian approach[J]. Surg Oncol, 2019, 28:158. doi:10.1016/j.suronc.2019.01.004.
- [36] Berardi G, Wakabayashi G, Igarashi K, et al. Full Laparoscopic Anatomical Segment 8 Resection for Hepatocellular Carcinoma Using the Glissonian Approach with Indocyanine Green Dye Fluorescence[J]. Ann Surg Oncol, 2019, 26(8):2577-2578. doi:10.1245/s10434-019-07422-8.

(本文编辑 宋涛)

本文引用格式: 尤楠, 李靖, 郑璐. 肝实质优先入路的腹腔镜解剖性肝切除技术及应用[J]. 中国普通外科杂志, 2020, 29(7):775-784. doi:10.7659/j.issn.1005-6947.2020.07.001

Cite this article as: You N, Li J, Zheng L. Technique and application of laparoscopic anatomical hepatectomy via hepatic parenchymal transection-first approach[J]. Chin J Gen Surg, 2020, 29(7):775-784. doi:10.7659/j.issn.1005-6947.2020.07.001