



doi:10.7659/j.issn.1005-6947.2021.10.002
http://dx.doi.org/10.7659/j.issn.1005-6947.2021.10.002
Chinese Journal of General Surgery, 2021, 30(10):1133-1141.

· 专题研究 ·

神经旁浸润阳性胃癌患者的临床特征与预后分析

孙明明, 钱雷敏, 黄建明

(东南大学附属江阴市人民医院 胃肠外科, 江苏 江阴 214400)

摘要

背景与目的: 神经旁浸润 (PNI) 是胃癌局部外侵转移的生物学特性之一, 其临床价值尚未得到重视。本研究旨在探讨胃癌伴发 PNI 的临床病理特征以及 PNI 对胃癌患者预后的影响。

方法: 回顾性分析 2011 年 6 月—2016 年 12 月期间施行开腹根治性胃切除手术的 543 例胃癌患者的临床病理资料。根据癌组织 PNI 结果, 胃癌患者分为 PNI 阳性组和 PNI 阴性组, 比较两组在临床病理指标上的差异。应用倾向评分匹配法均衡两组与预后相关的基本资料变量, 采用 Kaplan-Meier 法进行生存分析, 采用 Cox 风险回归模型分析与 PNI 阳性胃癌患者术后生存相关的危险因素。

结果: 全组胃癌患者中 PNI 阳性率 21.18% (115/543)。匹配前两组的肿瘤大小、肿瘤部位、细胞分化程度、肿瘤 TNM 分期、脉管侵犯、手术切除范围及术后辅助化疗等方面差异有统计学意义 (均 $P < 0.05$); 匹配后, PNI 阳性组 56 例, PNI 阴性组 98 例, 两组患者基线资料均衡 (均 $P > 0.05$)。PNI 阳性组的总生存时间 (OS) 明显短于 PNI 阴性组 (中位 OS: 19 个月 vs. 49 个月, $P = 0.002$); 亚组分析显示, TNM I-II 患者中, PNI 阳性对 OS 无明显影响 ($P = 0.432$), 但明显缩短 III 期患者的 OS (中位 OS: 18 个月 vs. 2 个月, $P < 0.001$)。在 PNI 阳性患者中, 术后辅助化疗对 I-II 期患者的 OS 无明显影响 ($P = 0.975$), 但能明显延长 III 期患者的 OS (中位 OS: 18 个月 vs. 2 个月, $P < 0.001$)。单因素分析结果提示年龄 ($P = 0.008$)、TNM 分期 ($P = 0.034$) 和术后辅助化疗 ($P = 0.006$) 与 PNI 阳性胃癌患者术后预后紧密相关; 多因素分析发现 TNM 分期处于 III 期 ($HR = 2.591$, 95% $CI = 1.291 \sim 5.198$, $P = 0.007$)、未进行术后辅助化疗 ($HR = 0.345$, 95% $CI = 0.184 \sim 0.649$, $P = 0.001$) 是影响 PNI 阳性胃癌患者预后的独立危险因素。

结论: PNI 阳性胃癌患者的预后明显差于 PNI 阴性胃癌患者, 其对预后的影响在 TNM III 期患者中尤为明显。积极的术后辅助化疗有助于改善该类胃癌患者的预后。

关键词

胃肿瘤; 神经旁浸润; 临床病理特征; 预后
中图分类号: R735.2

Clinical characteristics and prognosis analysis of patients with positive perineural invasion gastric cancer

SUN Mingming, QIAN Leimin, HUANG Jianming

(Department of Gastrointestinal Surgery, Jiangyin People's Hospital Affiliated to Southeast University, Jiangyin, Jiangsu 214400, China)

Abstract

Background and Aims: Perineural invasion (PNI) is one of the biological characteristics of local invasion and metastasis of gastric cancer, but its clinical value has not been paid much attention. The purpose of this study was to investigate clinicopathologic features in gastric cancer with PNI and the

收稿日期: 2021-02-23; 修订日期: 2021-08-21。

作者简介: 孙明明, 东南大学附属江阴市人民医院住院医师, 主要从事消化道肿瘤基础与临床方面的研究。

通信作者: 钱雷敏, Email: qllmm2003@163.com

influence of PNI on prognosis of gastric cancer patients.

Methods: The clinicopathologic data of 543 patients with gastric cancer who underwent open radical gastrectomy were retrospectively analyzed. The patients were divided into PNI-positive group and PNI-negative group, and the differences in clinicopathologic variables between the two groups were compared. Propensity score matching was used to equalize the basic variables related to prognosis in the two groups. Survival analysis was conducted using Kaplan-Meier method and Cox proportional hazard model was used to analyze the risk factors associated with postoperative survival of PNI-positive gastric cancer patients.

Results: The positive rate of PNI in gastric cancer patients was 21.18% (115/543). Before matching, there were statistically significant differences in terms of tumor size, tumor site, degree of tumor cell differentiation, tumor TNM stage, presence of vascular invasion, surgical resection scope and postoperative adjuvant chemotherapy between the two groups (all $P < 0.05$). After matching, 65 patients were allocated to PNI-positive group and 98 patients allocated to PNI-negative group, and the baseline clinicopathologic data of the two groups were well matched (all $P > 0.05$). The overall survival time (OS) of PNI-positive group was significantly shorter than that of PNI-negative group (median OS: 19 months *vs.* 49 months, $P = 0.002$); subgroup analysis showed that positive PNI exerted no significant influence on OS in TNM stage I–II patients ($P = 0.432$), but significantly reduced the OS in stage III patients (median OS: 18 months *vs.* 2 months, $P < 0.001$). In PNI-positive patients, postoperative adjuvant chemotherapy exerted no significant influence on OS in stage I–II patients ($P = 0.975$), but significantly prolonged the OS in stage III patients (median OS: 18 months *vs.* 2 months, $P < 0.001$). Univariate analysis demonstrated that age ($P = 0.008$), tumor TNM stage ($P = 0.034$), and absence of postoperative adjuvant chemotherapy ($P = 0.006$) were significantly associated with the prognosis of patients with PNI-positive gastric cancer. Multivariable analysis revealed that TNM stage III ($HR = 2.591$, 95% $CI = 1.291–5.198$, $P = 0.007$) and absence of postoperative adjuvant chemotherapy ($HR = 0.345$, 95% $CI = 0.184–0.649$, $P = 0.001$) were independent risk factors for the prognosis of PNI-positive gastric cancer.

Conclusion: The prognosis of PNI-positive gastric cancer patients is poor than that of PNI-negative ones, which is particularly obvious in those with TNM stage III disease. Aggressive postoperative adjuvant chemotherapy may be helpful for improving the outcomes of these patients.

Key words

Stomach Neoplasms; Perineural Invasion; Clinicopathologic Features; Prognosis

CLC number: R735.2

根据2020年全球癌症负担数据,胃癌是世界范围内发病率排名第五、病死率排名第四的恶性肿瘤^[1-2]。我国胃癌早期诊断率低,进展期占比大,导致胃癌5年生存率一直偏低,总体在35%左右^[3],这主要与进展期胃癌易复发、转移有关。TNM分期一直是胃癌预后评估的重要参考依据,但临床实践发现越来越不能满足临床需求,例如相同TNM分期的患者预后有时差异很大,或者不同分期的患者预后相似,这意味着除TNM分期外,还存在影响胃癌预后的其他因素^[4-5]。近年研究^[6-7]发现,神经旁浸润(perineural invasion, PNI)可能是胃癌继淋巴转移、血行转移和腹腔种植转移之

后另一种重要的转移扩散途径,这种嗜神经侵袭特性与预后密切相关。虽然PNI是癌细胞局部外生长的生物学特性之一,但PNI有可能是远处转移的第一站,并与进展期癌痛发生密切相关。研究还发现PNI在不同TNM分期的发生率不同,并未在IV期癌组织中比例最高^[7],PNI对胃癌预后判断是否有影响尚存争议。已有部分研究者认为应该将PNI纳入TNM分期中^[6,8],但缺乏大样本研究进行佐证。为此,本研究中心回顾性分析543例胃癌根治术患者的临床病理资料,探讨PNI对胃癌预后的影响,为提高胃癌预后综合判断能力提供参考价值。

1 资料与方法

1.1 一般资料

收集我院2011年6月—2016年12月期间胃腺癌患者的临床病理资料和手术切除石蜡标本543例。纳入标准:(1)经病理确诊为胃腺癌的患者;(2)术前增强CT排除远处转移;(3)实施标准的胃周淋巴结清扫术,且术后病理学诊断为切缘阴性。病例剔除标准:(1)术前及术中发现存在远处转移;(2)术后病理学诊断为切缘阳性;(3)术前接受过新辅助化疗;(4)缺乏完整的临床资料。术后定期随访,随访截止日期为2018年12月31日。

1.2 治疗方法

手术方法:采用气管插管全身麻醉,手术方式均为开腹手术,手术者为同一人,根据肿瘤的部位实施根治性全胃切除术、根治性远端胃大部切除术或近端胃大部切除术。

术后辅助化疗:根据术后病理分期及随访复发情况实施以氟尿嘧啶(flourouracil, 5-FU)为基础的静脉化疗或口服化疗。

1.3 标本处理、染色及PNI结果判定

胃癌组织标本经10%福尔马林固定12~24 h,

常规石蜡包埋、切片,厚4 μm 。切片进行HE常规染色和S-100的免疫组织化学染色(ABC法)。

PNI结果判断:癌细胞沿神经纤维生长并包绕 $\geq 33\%$ 神经周径,或癌细胞侵犯3层神经鞘的任何一层(包括神经外膜、神经束膜、神经内膜),即可确认为PNI(图1)。根据PNI阳性或阴性进行分组。

1.4 评价指标与定义

临床指标包括年龄、性别、血型、肿瘤大小、肿瘤部位、肿瘤方位、细胞分化程度、TNM分期、是否存在脉管侵犯、手术切除范围、是否术后辅助化疗和Ki-67阳性指数。

肿瘤大小取均值5 cm为截点。肿瘤部位包括贲门胃底部、胃体部、胃角部、胃窦部及弥散型。肿瘤方位包括胃小弯侧、大弯侧、前壁、后壁及弥散型(≥ 2 个方位)。手术切除范围包括根治性全胃切除术、远端胃大部切除术和近端胃大部切除术。脉管侵犯指淋巴管或血管有癌细胞浸润或癌栓。Ki-67阳性指数取均值60%为截点。

总生存时间(OS):自手术时间至末次随访时间或死亡时间,或随访数据库截至的时间(如失访、死于其他疾病等)。

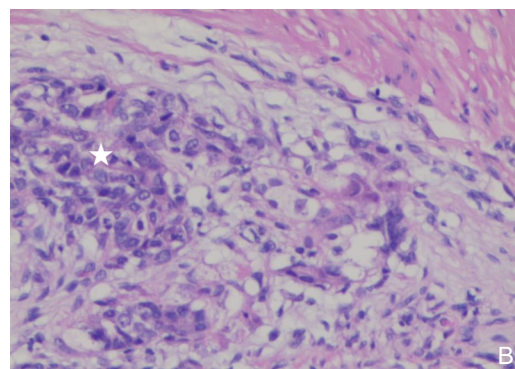
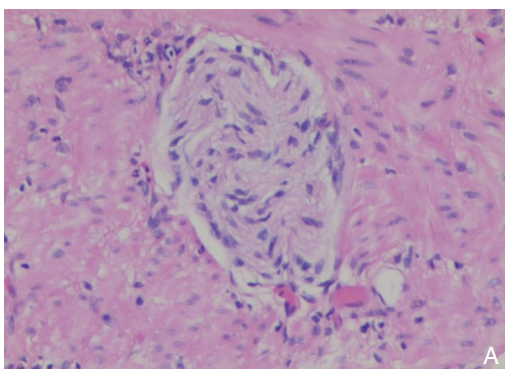


图1 PNI阴性和阳性HE染色($\times 200$) A: PNI阴性(胃壁平滑肌内的神经纤维无胃癌细胞浸润包绕); B: PNI阳性[神经纤维内有胃癌细胞浸润(星号标记处)]

Figure 1 PNI negative and positive HE staining ($\times 200$) A: PNI negative (no gastric cancer cells infiltration around nerve fibers in the smooth muscle of gastric wall); B: Positive PNI [gastric cancer cells (asterisk labeled) infiltration around nerve fibers]

1.5 统计学处理

所有数据采用SPSS 22.0软件包进行处理和分析。除观察因素外,对生存分析有影响,且基本资料不平衡的可观察因素作为协变量,纳入二分类的Logistic回归模型中,产生0~1间的匹配评分,匹配精度设置为0.1,以最小毗邻法进行匹配后,对胃癌患者进行亚组分析。可能与预后相关的基本资料变量是年龄、

性别、血型、肿瘤大小、肿瘤部位、肿瘤方位、细胞分化程度、TNM分期、脉管侵犯、手术切除范围、Ki-67阳性指数和是否术后辅助化疗。采用 χ^2 检验比较计数资料;采用Kaplan-Meier法对匹配后胃癌患者生存时间进行分析,生存曲线差异使用Log-rank检验,预后相关因素分析采用Cox风险回归模型。采用双侧检验, $P < 0.05$ 为差异有统计学意义。

2 结果

2.1 临床基本资料

全组543例胃癌患者中, PNI阳性者115例(21.18%)。与PNI阴性组相比, PNI阳性组的肿瘤直径大于5 cm的比例高, 肿瘤主要位于贲门、胃底部, 细胞分化程度集中在低分化、未分化或印戒细胞, 大部分病例的TNM分期处于III期, 合并脉管侵犯病例

较多, 全胃切除比例偏多, 术后辅助化疗的病例较多, 两组差异均有统计学意义(均 $P<0.05$); 但两组患者在年龄、性别、血型、肿瘤方位和Ki-67阳性指数等方面差异无统计学意义(均 $P>0.05$)。以上13个因素经倾向评分匹配后, PNI阳性组胃癌患者65例、PNI阴性组98例; 两组间临床基本资料比较差异无统计学意义(均 $P>0.05$), 两组基本资料均衡, 具有可比性(表1)。

表1 倾向评分匹配前后两组临床基本资料的比较[n(%)]

Table 1 Comparison of basic clinical data between the two groups before and after propensity score matching [n(%)]

变量	匹配前			匹配后		
	阳性组(n=115)	阴性组(n=428)	P	阳性组(n=65)	阴性组(n=98)	P
年龄(岁)						
<65	54(47.0)	213(49.8)	0.592	47(72.3)	73(74.5)	0.757
≥65	61(53.0)	215(50.2)		18(27.7)	25(25.5)	
性别						
男	93(80.9)	309(72.2)	0.054	34(52.3)	56(57.1)	0.543
女	22(19.1)	119(27.8)		31(47.7)	42(42.9)	
血型						
A	44(38.3)	165(38.6)	0.722	29(44.6)	33(33.7)	0.520
B	27(23.5)	120(27.1)		12(18.5)	25(25.5)	
AB	13(11.3)	43(10.3)		7(10.8)	11(11.2)	
O	31(27.0)	100(24.1)		17(26.2)	29(29.6)	
肿瘤大小(cm)						
<5	61(53.0)	288(67.3)	0.005	39(60.0)	62(63.3)	0.674
≥5	54(47.0)	140(32.7)		26(40.0)	36(36.7)	
肿瘤部位						
贲门、胃底	45(39.1)	85(19.9)	0.000	18(27.7)	25(25.5)	0.213
胃体	26(22.6)	76(17.8)		16(24.6)	22(22.4)	
胃角	16(13.9)	100(23.4)		9(13.8)	23(23.5)	
胃窦	25(21.7)	165(35.0)		20(30.8)	28(38.6)	
弥漫型	3(2.6)	2(0.9)		2(3.1)	0(0.0)	
肿瘤方位						
小弯	100(87.0)	357(73.4)	0.220	56(86.2)	84(85.7)	0.496
大弯	8(7.0)	23(5.4)		4(6.2)	3(3.1)	
前壁	1(0.9)	16(3.7)		1(1.5)	3(3.1)	
后壁	4(3.5)	28(6.5)		2(3.1)	7(7.1)	
弥散	2(1.7)	4(0.9)		2(3.1)	1(1.0)	
细胞分化程度						
高、中分化	58(50.4)	266(62.1)	0.024	35(53.8)	55(56.1)	0.775
低、未分化或印戒细胞	57(49.6)	162(37.9)		30(46.2)	43(43.9)	
TNM分期						
I-II	25(21.7)	213(49.8)	0.000	21(32.3)	45(45.9)	0.081
III	90(78.3)	215(50.2)		44(67.7)	53(54.1)	

表 1 倾向评分匹配前后两组临床基本资料的比较[n (%)] (续)

Table 1 Comparison of basic clinical data between the two groups before and after propensity score matching [n(%)] (continued)

变量	匹配前			匹配后		
	阳性组(n=115)	阴性组(n=428)	P	阳性组(n=65)	阴性组(n=98)	P
脉管侵犯						
是	90(78.3)	62(14.5)	0.000	39(60.0)	48(49.0)	0.166
否	25(21.7)	366(85.5)		26(40.0)	50(51.0)	
手术切除范围						
全胃	69(60.0)	159(37.1)	0.000	33(50.8)	46(46.9)	0.336
远端	45(39.1)	269(62.9)		31(47.7)	52(53.1)	
近端	1(0.9)	0(0.0)		1(0.6)	0(0.0)	
术后辅助化疗						
是	74(64.3)	222(51.9)	0.016	43(66.2)	60(61.2)	0.552
否	41(35.7)	206(48.1)		22(33.8)	38(38.8)	
Ki-67 阳性指数(%)						
<60	72(62.6)	227(53.0)	0.065	35(53.8)	50(51.0)	0.724
≥60	43(37.4)	201(47.0)		30(46.2)	48(49.0)	

2.2 生存时间比较

倾向评分匹配后 163 例胃癌患者中位 OS 为 34 个月, PNI 阳性组胃癌患者的 OS 明显低于 PNI 阴性组 (中位 OS: 19 个月 vs. 49 个月, $P=0.002$) (图 2A)。不同 TNM 分期亚组分析提示: I、II 期 PNI 阳性组胃癌患者的 OS 与阴性组比较, 差异无统计学意义 (中位 OS: 40 个月 vs. 48 个月, $P=0.432$),

III 期 PNI 阳性组低于阴性组 (中位 OS: 16 个月 vs. 37 个月, $P=0.009$) (图 2B-C)。在 PNI 阳性胃癌患者中, I、II 期接受术后辅助化疗者的 OS 与未化疗者相比, 差异无统计学意义 (中位 OS: 30 个月 vs. 40 个月, $P=0.975$), III 期接受术后辅助化疗者的 OS 明显高于未化疗者 (中位 OS: 18 个月 vs. 2 个月, $P<0.001$) (图 3A-B)。

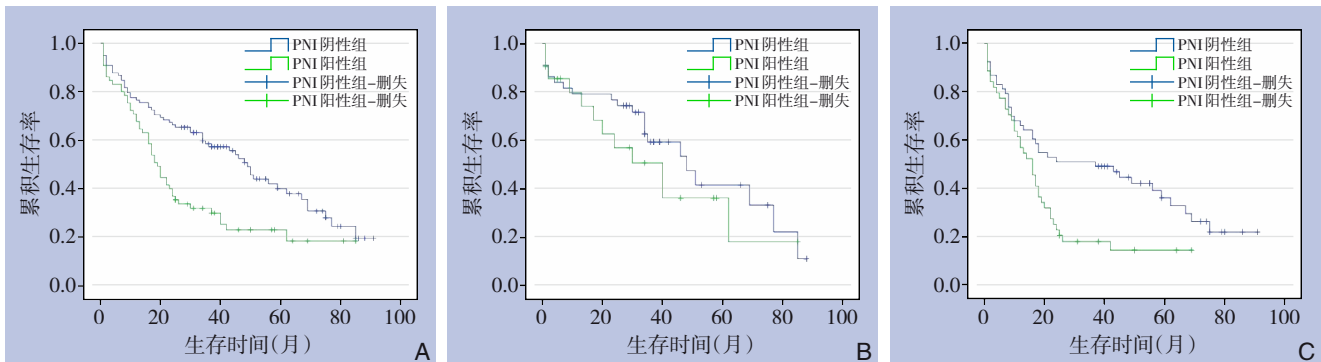


图 2 倾向评分匹配后 PNI 阳性组与阴性组胃癌患者的 OS 曲线比较 A: 全组病例; B: I、II 期病例; C: III 期病例

Figure 2 Comparison of OS curves of gastric cancer patients between PNI-positive group and negative group after propensity score matching A: Whole group of cases; B: Stage I and II cases; C: Stage III cases

2.3 PNI 阳性胃癌术后预后分析

Cox 单因素分析提示年龄、TNM 分期和术后辅助化疗与 PNI 阳性胃癌患者术后预后紧密相关 (均 $P<0.05$)。多因素分析发现 TNM 分期处于 III 期

($HR=2.591$, $95\% CI=1.291\sim5.198$, $P=0.007$)、未进行术后辅助化疗 ($HR=0.345$, $95\% CI=0.184\sim0.649$, $P=0.001$) 是影响 PNI 阳性胃癌预后的独立危险因素 (表 2)。

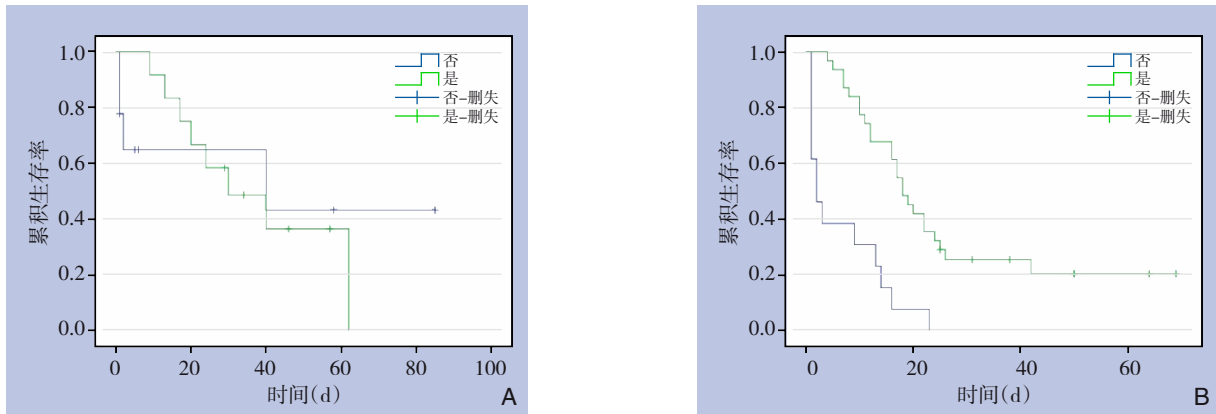


图3 倾向评分匹配后化疗与未化疗PNI阳性胃癌患者OS曲线的比较 A: I、II期病例; B: III期病例

Figure 3 Comparison of OS curves of PNI-positive gastric cancer patients with and without chemotherapy after propensity score matching A: Stage I and II cases; B: Stage III cases

表2 匹配后影响65例PNI阳性胃癌患者预后的单因素和多因素分析

Table 2 Univariate and multivariate analysis of the prognosis of 65 patients with PNI-positive gastric cancer after matching

变量	中位生存期 (月)	单因素分析		多因素分析			变量	中位生存期 (月)	单因素分析		多因素分析		
		P	HR	95% CI	P	P			HR	95% CI	P		
年龄(岁)							细胞分化程度						
<65	22	0.008	1.44	0.650~3.190	0.368	高、中分化	16	0.139	—	—	—	—	
≥65	13					低、未分化或印戒细胞	19						
性别						TNM分期							
男	18	0.921	—	—	—	I~II	40	0.034	2.591	1.291~5.198	0.007		
女	16					III	16						
血型						脉管侵犯							
A	14	0.427	—	—	—	是	17	0.339	—	—	—		
B	17					否	20						
AB	22					手术切除范围							
O	25					全胃	17	0.185	—	—	—		
肿瘤大小(cm)		远端	20										
<5	20	近端	7										
≥5	17	0.182	—	—	—	Ki-67 阳性指数(%)							
肿瘤部位						<60	20	0.739	—	—	—		
贲门、胃底	17	≥60	13										
胃体	17	0.584	—	—	—	术后辅助化疗							
胃角	22					是	20	0.006	0.345	0.184~0.649	0.001		
胃窦	16					否	3						
弥漫型	11					0.940	—	—	—				
肿瘤方位													
小弯	17	0.940	—	—	—								
大弯	5												
前壁	26												
后壁	17												
弥散	11												

3 讨论

1985年前神经旁浸润(PNI)尚没有明确、统一的定义, Batsakis等^[9]在1985年提出PNI的广义,即肿瘤细胞侵入、包绕或穿透神经纤维,具备这些特征就可称为PNI。直到2009年, Liebig等^[10]提

出了较为准确的定义,认为PNI是指肿瘤至少累及1/3的神经周径,或者肿瘤细胞侵及神经鞘3层(神经外膜、神经鞘膜和神经内膜)的任何一层,此标准沿用至今。以往关于PNI的研究主要集中在头颈部鳞癌^[11]、胰腺癌^[12]、胆管癌^[13]、宫颈癌^[14]、前列腺癌^[15]以及结直肠癌^[16],大多是临床病例的回

回顾性研究,少部分是前瞻性研究或者体外细胞的基础研究。PNI目前被认为是胃癌局部外侵转移方式之一,不仅仅发生在胃周神经丛,正如本研究图1B所示还涉及胃壁内的神经纤维。PNI和淋巴管浸润作为肿瘤局部侵袭性能力的代表,它们一起改变着肿瘤细胞生长的微环境,可见PNI的发生与肿瘤微环境密切相关^[17-19]。肿瘤微环境有肿瘤细胞、基质纤维细胞、血管内皮细胞、免疫细胞和神经纤维参与,目前尚无明确机制阐明。PNI可能是一个动态互动过程,一方面神经细胞、免疫细胞、血管内皮细胞或基质细胞分泌生长因子、细胞因子、黏附因子或基质金属酶2/9等促进肿瘤细胞增殖、黏附和迁移^[20],另一方面肿瘤细胞促进神经轴突延长,肿瘤细胞不断沿神经纤维向远处迁移^[21],这可能是胃癌细胞在胃壁中由内向外浸润(对应于TNM分期中的T)的途径之一,或者向胃周腹腔神经丛播散(对应于TNM分期中的M)的方式之一,似乎可与淋巴网络系统受侵无关。这种迁移模式已经在体内外实验得到部分证实。胃癌组织中癌相关成纤维细胞(cancer-associated fibroblasts, CAFs)的数量与胃癌TNM分期、PNI的发生率呈正相关^[22]。在体外实验中,CAF与胃癌细胞共育,癌细胞的迁移性、侵袭性增加,研究者认为CAF是通过分泌IL-17a,激活了胃癌细胞中的JAK2/STAT3信号通道,反之,利用IL-17a抗体或JAK2抑制剂可降低胃癌细胞的迁移性、侵袭性。

近几年PNI在胃癌中的临床研究逐渐受到重视,但缺乏大样本研究,观察因素也参差不齐,使得PNI在胃癌中的预后价值一直存在争议。一项最新Meta分析研究报道胃癌的PNI的发生率在6.9%~75.6%,总体胃癌PNI发生率约为35%^[23]。本研究胃癌PNI发生率约为21%,低于目前研究的总体水平,这可能与研究样本数量、病理检测手段及诊断标准差异相关^[6,23-24]。本研究结果显示随着肿瘤体积增大、位于近端胃、分化程度降低、TNM分期增加、合并脉管侵犯,胃癌PNI的发生率增高,这与大多数研究结果相似^[6,25]。其他研究报道胃癌PNI与性别、年龄、Lauren分型弥散型、淋巴结转移数目增多相关^[24,26]。本研究还发现PNI在全胃标本中发现率高,可能与该组病例肿瘤主要位于胃上部有关。接受术后辅助化疗的PNI阳性患者比例也较高,本研究认为该组病例的病期普遍

较晚、癌细胞恶性高,根据胃癌NCCN指南,患者接受化疗的依从性较高。目前预后相关研究观点认为,PNI的发生与肿瘤患者的预后密切相关,但能否作为影响肿瘤预后的独立指标报道不一。早在1994年日本学者Tanaka等^[27]在著名杂志Cancer上详细报道了PNI与胃癌术后复发的关系,该研究共调查了283例胃癌患者,PNI阳性率达49.1%,在216例根治手术患者中术后复发者103例,其中65例为PNI阳性,占63.1%,而且PNI阳性的胃癌患者的5年生存率明显低于PNI阴性患者,多因素分析显示,PNI显著影响胃癌预后。Bilici等^[28]对238例行胃癌手术患者进行临床病理分析,PNI阳性患者有180例,高达75.6%。他们的研究还显示PNI阳性组的中位生存期明显短于阴性组,同时认为PNI可以独立作为一个评估胃癌预后的重要指标。国内多个回顾性研究也得出类似的结论^[29-30]。Deng等^[31]的单中心研究虽然认为PNI与肿块大小、分化程度、浸润深度、淋巴结转移及血管浸润等均有关,但Cox多元回归分析却显示PNI不能作为评估胃癌术后生存期的独立因素,然而通过Meta分析综合了24篇研究结果(共30590例胃癌患者),结果提示PNI是影响根治性切除术后胃癌患者总生存的独立的预后因素。本研究多因素分析结果显示TNM分期和术后辅助化疗是影响PNI阳性胃癌预后的独立危险因素。PNI阳性胃癌患者的生存期较短,尤其是III期患者,而术后辅助化疗可以显著提高III期患者的生存时间,但对I、II期患者影响不大,这与国外部分研究结果一致。最近的一项中韩多中心研究项目结果提示,PNI在预测III期胃癌患者生存率时提供更多信息,被证明是III期患者的独立预后因素^[26],国内也有类似研究报道^[7]。不过,既往研究表明术后TNM分期处于II期的胃癌患者进行辅助化疗可提高患者生存期,本研究未获得此结果,可能与本研究方案中纳入II期的病例数量少有关。我们推测随着TNM分期的增加,PNI阳性胃癌患者易出现早期复发和远处转移,生存期自然缩短,而术后辅以5-FU为基础的化疗可以使胃癌患者获益^[19,32]。众所周知,低氧状态影响化疗反应中重要的信号,使肿瘤对化疗产生耐药性。ERO1A是一种新的肿瘤缺氧相关的内源性标记物,Tao等^[19]研究发现PNI阴性组肿瘤微环境ERO1A的表达高于PNI阳性组,PNI阴性组同样发现Fu耐药相关指标(TYMS mRNA及其编码的蛋白

胸苷酸合成酶)的上调。虽然PNI是胃癌预后不良的指标,但可被辅助化疗所逆转,因此PNI可用来预测辅助化疗的疗效,这类类似于微卫星不稳定(MSI)的作用^[33]。Woodham等^[34]研究发现PNI在胃癌中的预后价值可与淋巴结受侵状态无关,它的临床价值可能高于淋巴脉管浸润。已有研究者提议应该将PNI因素重点纳入TNM分期中^[6,8],尤其在无淋巴结转移的情况^[34]。

综上所述,PNI是胃癌预后不良的重要因素,在TNM分期为III期中价值尤为重要,PNI联合TNM分期可提高胃癌预后评估的准确性,而PNI可作为术后辅助化疗指征及疗效评价的参考指标。本研究属于回顾性分析,存在一定的局限性。虽然原始病例数较大,同时采用倾向评分匹配法克服选择偏倚,但匹配后的PNI阳性病例数明显减少,说明原始基本资料存在较大的不平衡性。为了深入研究PNI的临床价值,已有研究者运用基于CT的纹理分析和列线图等方法在术前预测PNI状态,达到优化胃癌患者的术前决策^[35-36]。如何准确地评价PNI在胃癌术后的预后价值和在以化疗为主的术后综合治疗中的疗效判断,尚需更大样本及前瞻性循证医学证据支持。

参考文献

[1] Sung H, Ferlay J, Siegel RL, et al. Global Cancer Statistics 2020: GLOBOCAN Estimates of Incidence and Mortality Worldwide for 36 Cancers in 185 Countries[J]. *CA Cancer J Clin*, 2021, 71(3): 209-249. doi:10.3322/caac.21660.

[2] 刘宗超,李哲轩,张阳,等. 2020全球癌症统计报告解读[J]. *肿瘤综合治疗电子杂志*, 2021, 7(2): 1-13. doi: 10.12151/JMCM.2021.02-01.

Liu ZC, Li ZX, Zhang Y, et al. Interpretation on the report of Global Cancer Statistics 2020[J]. *Journal of Multidisciplinary Cancer Management: Electronic Version*, 2021, 7(2): 1-13. doi: 10.12151/JMCM.2021.02-01.

[3] Zeng H, Chen W, Zheng R, et al. Changing cancer survival in China during 2003-15: a pooled analysis of 17 population-based cancer registries[J]. *Lancet Glob Health*, 2018, 6(5):e555-567. doi: 10.1016/S2214-109X(18)30127-X.

[4] Zhang Z, Huang JY, Wang PL, et al. Should All Stage N3b Patients with Advanced Gastric Cancer Be Considered Equivalent? A 30-Year Single Center Study[J]. *J Gastrointest Surg*, 2019,23(9):1742-1747. doi:10.1007/s11605-018-3945-0.

[5] Kim SG, Seo HS, Lee HH, et al. Comparison of the Differences in

Survival Rates between the 7th and 8th Editions of the AJCC TNM Staging System for Gastric Adenocarcinoma: a Single-Institution Study of 5,507 Patients in Korea[J]. *J Gastric Cancer*, 2017, 17(3): 212-219. doi:10.5230/jgc.2017.17.e23.

[6] Aurello P, Berardi G, Tierno S M, et al. Influence of perineural invasion in predicting overall survival and disease-free survival in patients With locally advanced gastric cancer[J]. *Am J Surg*, 2017, 213(4):748-753. doi:10.1016/j.amjsurg.2016.05.022.

[7] 殷凯,瞿建国,陈吉祥,等. 胃癌神经侵犯的相关临床病理因素:单中心509例分析[J]. *中国普通外科杂志*, 2018, 27(4):396-400. doi:10.3978/j.issn.1005-6947.2018.04.002.

Yin K, Qu JG, Chen JX, et al. Clinicopathologic factors related to perineural invasion of gastric cancer: analysis of 509 cases in a single center[J]. *Chinese Journal of General Surgery*, 2018, 27(4): 396-400. doi:10.3978/j.issn.1005-6947.2018.04.002.

[8] Jiang N, Deng JY, Liu Y, et al. Incorporation of perineural invasion of gastric carcinoma into the 7th edition tumor-node-metastasis staging system[J]. *Tumour Biol*, 2014, 35(9): 9429-9436. doi: 10.1007/s13277-014-2258-5.

[9] Batsakis JG. Nerves and neurotropic carcinomas[J]. *Ann Otol Rhinol Laryngol*, 1985, 94(4 Pt 1):426-427.

[10] Liebig C, Ayala G, Wilks JA, et al. Perineural invasion in cancer: a review of the literature[J]. *Cancer*, 2009, 115(15):3379-3391. doi: 10.1002/cncr.24396.

[11] Saidak Z, Lailler C, Clatot F, et al. Perineural invasion in head and neck squamous cell carcinoma: background, mechanisms, and prognostic implications[J]. *Curr Opin Otolaryngol Head Neck Surg*, 2020, 28(2):90-95. doi:10.1097/MOO.0000000000000610.

[12] Li J, Kang R, Tang D. Cellular and molecular mechanisms of perineural invasion of pancreatic ductal adenocarcinoma[J]. *Cancer Commun (Lond)*, 2021, 41(8):642-660. doi:10.1002/cac2.12188.

[13] Li CG, Zhou ZP, Tan XL, et al. Perineural invasion of hilar cholangiocarcinoma in Chinese population: One center's experience [J]. *World J Gastrointest Oncol*, 2020, 12(4):457-466. doi:10.4251/wjgo.v12.i4.457.

[14] Wan T, Tu H, Liu L, et al. Perineural Invasion Should Be Regarded as an Intermediate-Risk Factor for Recurrence in Surgically Treated Cervical Cancer: A Propensity Score Matching Study[J]. *Dis Marker*, 2021, 2021:1375123. doi:10.1155/2021/1375123.

[15] Sciarra A, Maggi M, Del Proposto A, et al. Impact of uni- or multifocal perineural invasion in prostate cancer at radical prostatectomy[J]. *Transl Androl Urol*, 2021, 10(1): 66-76. doi: 10.21037/tau-20-850.

[16] Cao Y, Deng S, Yan L, et al. Perineural invasion is associated with poor prognosis of colorectal cancer: a retrospective cohort study[J]. *Int J Colorectal Dis*, 2020, 35(6):1067-1075. doi:10.1007/s00384-020-03566-2.

[17] 张勇,闫宇,党诚学. 胰腺癌细胞的嗜神经性与神经周浸润机理的研究进展[J]. *中国普外基础与临床杂志*, 2011, 18(1):21-25.

- Zhang Y, Yan Y, Dang CX. Advances in Mechanisms of Neurotropism Correlated to Perineural Invasion in Pancreatic Cancer[J]. Chinese Journal of Bases and Clinics in General Surgery, 2011, 18(1):21-25.
- [18] 汪炳瑞,邱伟华. 胰腺癌嗜神经侵袭的解剖和分子生物学研究进展[J]. 中华肝胆外科杂志, 2014, 20(4):314-317. doi:10.3760/cma.j.issn.1007-8118.2014.04.021.
- Wang BR, Qiu WH. Research advances on anatomical and molecular biological study of perineural invasion in pancreatic cancer[J]. Chinese Journal of Hepatobiliary Surgery, 2014, 20(4): 314-317. doi:10.3760/cma.j.issn.1007-8118.2014.04.021.
- [19] Tao Q, Zhu W, Zhao X, et al. Perineural Invasion and Postoperative Adjuvant Chemotherapy Efficacy in Patients With Gastric Cancer[J]. Front Oncol, 2020, 10:530. doi:10.3389/fonc.2020.00530.
- [20] Jia X, Lu M, Rui C, et al. Consensus-Expressed CXCL8 and MMP9 Identified by Meta-Analyzed Perineural Invasion Gene Signature in Gastric Cancer Microarray Data[J]. Front Genet, 2019, 10:851. doi:10.3389/fgene.2019.00851.
- [21] Ayala GE, Dai H, Powell M, et al. Cancer-related axonogenesis and neurogenesis in prostate cancer[J]. Clin Cancer Res, 2008, 14(23): 7593-7603. doi: 10.1158/1078-0432.CCR-08-1164.
- [22] Zhang J, Li S, Zhao Y, et al. Cancer-associated fibroblasts promote the migration and invasion of gastric cancer cells via activating IL-17a/JAK2/STAT3 signaling[J]. Ann Transl Med, 2020, 8(14): 877. doi:10.21037/atm-20-4843.
- [23] Zhao B, Lv W, Mei D, et al. Perineural invasion as a predictive factor for survival outcome in gastric cancer patients: a systematic review and meta-analysis[J]. J Clin Pathol, 2020, 73(9): 544-551. doi:10.1136/jclinpath-2019-206372.
- [24] De Franco L, Marrelli D, Voglino C, et al. Prognostic Value of Perineural Invasion in Resected Gastric Cancer Patients According to Lauren Histotype[J]. Pathol Oncol Res, 2018, 24(2): 393-400. doi:10.1007/s12253-017-0257-8.
- [25] Park JH, Ryu MH, Kim HJ, et al. Risk factors for selection of patients at high risk of recurrence or death after complete surgical resection in stage I gastric cancer[J]. Gastric Cancer, 2016, 19(1): 226-233. doi:10.1007/s10120-015-0464-5.
- [26] Yang K, Dan YQ, Choi YY, et al. The Impact of Nerve Involvement on the Prognosis of Gastric Cancer Patients with Curative Gastrectomy: An International Multicenter Analysis[J]. Dis Markers, 2021, 2021:8870562. doi:10.1155/2021/8870562.
- [27] Tanaka A, Watanabe T, Okuno K, et al. Perineural invasion as a predictor of recurrence of gastric cancer[J]. Cancer, 1994, 73(3): 550-555. doi: 10.1002/1097-0142(19940201)73: 3<550:: aid-cncr2820730309>3.0.co;2-0.
- [28] Bilici A, Seker M, Ustaalioglu BB, et al. Prognostic significance of perineural invasion in patients with gastric cancer who underwent curative resection[J]. Ann Surg Oncol, 2010, 17(8):2037-2044. doi: 10.1245/s10434-010-1027-y.
- [29] 谢洪虎,吕成余,黄文斌. 胃癌神经旁浸润的临床特征与预后分析[J]. 中华胃肠外科杂志,2010, 13(6):413-416. doi:10.3760/cma.j.issn.1671-0274.2010.06.011.
- Xie HH, Lu CY, Huang WB. Analysis of clinical characteristics and prognosis of perineural invasion in patients with gastric carcinoma[J]. Chinese Journal of Gastrointestinal Surgery, 2010, 13 (6):413-416. doi:10.3760/cma.j.issn.1671-0274.2010.06.011.
- [30] 陈路川,魏晟宏,叶再生,等. 神经浸润对1801例胃癌术后预后的影响[J]. 中华消化外科杂志, 2017, 16(3):262-268. doi:10.3760/cma.j.issn.1673-9752.2017.03.009.
- Chen LC, Wei SH, Ye ZS, et al. Effect of perineural invasion in prognosis of 1 801 patients undergoing radical resection of gastric cancer[J]. Chinese Journal of Digestive Surgery, 2017, 16(3):262-268. doi:10.3760/cma.j.issn.1673-9752.2017.03.009.
- [31] Deng J, You Q, Gao Y, et al. Prognostic value of perineural invasion in gastric cancer: a systematic review and meta-analysis[J]. PLoS One, 2014, 9(2):e88907. doi:10.1371/journal.pone.0088907.
- [32] Xie JW, Lu J, Wang JB, et al. Prognostic factors for survival after curative resection of gastric mixed adenoneuroendocrine carcinoma: a series of 80 patients[J]. BMC Cancer, 2018, 18(1): 1021. doi:10.1186/s12885-018-4943-z.
- [33] Kim SY, Choi YY, An JY, et al. The benefit of microsatellite instability is attenuated by chemotherapy in stage II and stage III gastric cancer: Results from a large cohort with subgroup analyses[J]. Int J Cancer, 2015, 137(4): 819-825. doi: 10.1002/ijc.29449.
- [34] Woodham BL, Chmelo J, Donohoe CL, et al. Prognostic Significance of Lymphatic, Venous and Perineural Invasion After Neoadjuvant Chemotherapy in Patients with Gastric Adenocarcinoma[J]. Ann Surg Oncol, 2020, 27(9):3296-3304. doi: 10.1245/s10434-020-08389-7.
- [35] Yardımcı AH, Koçak B, Turan Bektaş C, et al. Tubular gastric adenocarcinoma: machine learning-based CT texture analysis for predicting lymphovascular and perineural invasion[J]. Diagn Interv Radiol, 2020, 26(6):515-522. doi:10.5152/dir.2020.19507.
- [36] Liu J, Huang X, Chen S, et al. Nomogram based on clinical characteristics for preoperative prediction of perineural invasion in gastric cancer[J]. J Int Med Res, 2020, 48(1): 300060519895131. doi:10.1177/0300060519895131.

(本文编辑 宋涛)

本文引用格式:孙明明,钱雷敏,黄建明. 神经旁浸润阳性胃癌患者的临床特征与预后分析[J]. 中国普通外科杂志, 2021, 30(10):1133-1141. doi:10.7659/j.issn.1005-6947.2021.10.002

Cite this article as:Sun MM, Qian LM, Huang JM. Clinical characteristics and prognosis analysis of patients with positive perineural invasion gastric cancer[J]. Chin J Gen Surg, 2021, 30(10):1133-1141. doi: 10.7659/j.issn.1005-6947.2021.10.002