

囊切除术的疗效明显,外科医师往往忽视了对病史、体征、辅助检查等的全面分析,逐渐满足于胆囊结石的诊断,缺乏对伴随疾病的警惕和诊断。而且,胆囊结石与某些上腹部脏器疾病间有内在的联系,如肝硬化患者胆囊结石发病率高,胆囊结石可导致胰腺炎,胆囊疾患与结肠癌有一定关系<sup>[1]</sup>等。如误诊、漏诊,可致延误治疗。腹腔镜胆囊切除术后漏诊腹内其它疾病的发生率高达1%<sup>[2]</sup>,为了减少和避免漏诊和误诊的发生率,笔者认为应注意以下几点:

(1)仔细询问有无黄疸、呕血、腹泻、黑便及血尿等病史;(2)胆囊疾病患者,如条件允许术前应常规行上腹部CT检查,本组患者常规行CT,必要时行MRCP检查,共发现肝脏疾病50例,胰腺肿瘤3例,卵巢癌1例,脾脏血管瘤4例,胆道变异3例。腹腔镜术中超声检查,可协助诊断,减少漏诊,但目前尚不可能广泛应用于临床;(3)50岁以上或肝炎患者,行乙肝免疫学检查、癌胚抗原(CEA)、甲胎蛋白(AFP)检查,必要时行HBV-DNA检测。另外,对于胆囊结石合并肝硬化患者,要严格掌握手术适应证,肝功能Child分级为A级,B级需经护肝治疗,使肝功能耐受手术<sup>[3]</sup>。目前肝癌发现诊断率较低,因此,对于AFP阳性,有乙肝病史,存在胆道扩张的,即使无肝内肿瘤存在,也应高度怀疑胆道癌栓的存在<sup>[4]</sup>;(4)对于胆囊息肉伴贫血或血

沉大于60mm/h,常规行胃镜检查,排除胃部疾病,必要时行肠镜检查,排除肠道疾病;(5)对于老年女性,应注意有无妇科疾病;(6)若发现胰腺占位,需行CA-199进一步检查;(7)对于心慌、多汗和脉速者,注意有无合并甲状腺功能亢进症等疾病;(8)LC术后应定期随诊,复查肝功能、B超,以及时发现胆道损伤、迟发性胆漏、胆管残留结石等并发症和肿瘤等伴随疾病的发生<sup>[5]</sup>。

#### 参考文献:

- [1] 王涌.胆道疾病和周围脏器疾病的关系[J].肝胆胰外科杂志,1999,11(3):166.
- [2] 黄志强.胆道疾病[A].见吴阶平,裘法祖.黄家驷外科学[M].北京:人民卫生出版社,1999.1271.
- [3] 金平,郭时国,周建春,等.肝硬化门静脉高压症患者腹腔镜胆囊切除术的临床研究[J].中国普通外科杂志,2006,15(8):628-629.
- [4] 王锦波,何振平.肝癌胆道转移手术方式对预后的影响[J].肝胆外科杂志,1998,6(1):26-27.
- [5] 王宏光,陈训如,罗丁,等.腹腔镜胆囊切除术13000例的并发症分析[J].中国普通外科杂志,2006,21(3):167-168.

文章编号:1005-6947(2007)10-1033-02

## · 病案报告 ·

# 先天性胆囊变异2例

涂玉亮,杨艳萍,李基业

(解放军总医院第一附属医院 普通外科,北京 100037)

**关键词:** 胆囊/畸形; 胆囊疾病/外科学; 病例报告

**中图分类号:**R657.4 **文献标识码:**D

## 1 病例报告

例1 男,35岁。因右上腹反复疼痛10余年,加重伴巩膜黄染4d入院。入院诊断:胆囊结石;黄疸原因待查。尿胆原(+++),肝功能:血清丙氨酸氨基转移酶250U/L,血清白蛋白41.6g/L,血清总胆红素14.1μmol/L,

血清直接胆红素7.9μmol/L,血常规:白细胞 $8.64 \times 10^9/L$ ,中性0.433。B超检查提示:(1)肝内外胆管扩张;(2)胆囊隔膜畸形;(3)胆囊结石。MRCP检查提示:(1)肝内胆管及胆总管上段轻度扩张,胆总管下端异常信号,考虑为结石可能性大;(2)胆囊炎(图1)。入院后行胆囊切除+胆总管探查T管引流术。术中发现胆囊大小约13cm×8cm×5cm,胆囊壁充血,胆囊中段有2叶隔膜,将胆囊腔分隔为3个小室,隔膜中间为圆形通道,3个小室均相通,中间的小室最小(图2),中间和远端小室内均有大量黄褐色泥砂样结石,并且中间小室

内可见一大小约0.8cm×0.8cm×0.6cm深褐色结石;胆总管扩张直径约1.5cm,胆道镜探查胆道,胆总管未见结石,左肝管内可见一直径约0.2cm深褐色结石。患者术后22d痊愈出院,巩膜黄染消退,无腹痛、发热等不适。

例2 女,49岁。因右上腹部反复疼痛10余年入院。B超检查提示:(1)不均质脂肪肝;(2)慢性胆囊炎,胆囊腺肌症;(3)胆总管囊状扩张。入院诊断:(1)慢性胆囊炎并胆囊结石;(2)胆管扩张;(3)胆总管结石。入院后行MRCP检查提示:胆总管、左右肝管、肝内胆管均扩张明显,胆囊

收稿日期:2007-02-09。

作者简介:涂玉亮,男,江西余干人,中国人民解放军总医院第一附属医院主治医师,主要从事肝胆胰脾方面的研究。

通讯作者:涂玉亮 E-mail: black-eagle76@sina.com

开口于右肝管,胆总管与左右肝管汇合处狭窄(图3)。完善术前准备后行胆囊切除+胆管囊肿切除+胆管

空肠吻合术。术中见胆总管、左右肝管扩张,胆囊内少量泥砂样结石,并且胆囊体颈部交界处有一未完全闭

锁的束状韧带与右肝管相连,考虑为副胆囊管,同时给予切除。术后23d患者痊愈出院。

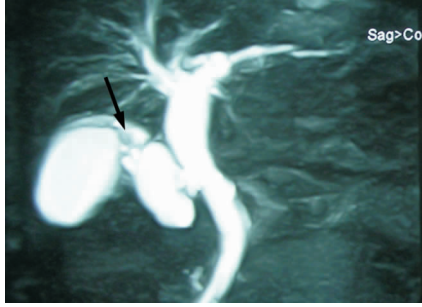


图1 MRCP提示胆囊被分隔为3个小腔室,其中中间的小腔室最小,并有结石

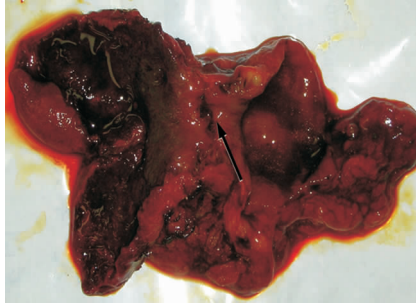

图2 胆囊术后解剖,中间可见小腔室,与前后两个较大胆囊腔室相通,小腔室内充满结石

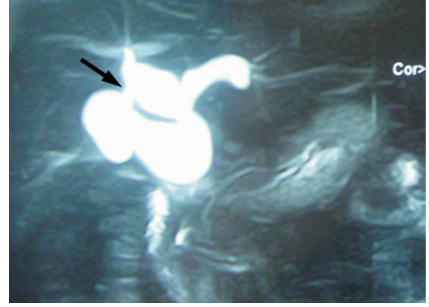


图3 MRCP检查,提示肝外胆管、胆总管均扩张,胆囊体部有一条索状韧带与右肝管相连

## 2 讨论

胆道系统病变的检查首选超声检查,超声检查对胆囊结石的确诊率可达95%<sup>[1]</sup>。但先天性胆囊变异临床罕见,并且临床医师和影像诊断医师常常缺乏对先天性胆囊变异的诊断意识,以致即使采用各种影像学检查也常常会出现对先天性胆囊变异误诊或漏诊。

本文例1术前超声检查发现胆囊隔膜变异,但仅提示有一隔膜,忽视了中间较小的胆囊小室,事实上结石主要存在于中间的小室。MRCP检查没有报告隔膜胆囊,但术后与影像诊断师共同仔细阅片,可以看到胆囊的3个腔室,只是中间小腔室在MRCP中显示较小,不易发现。例2患者术前B超没有显示有副胆囊管,MRCP可以看到正常解剖胆囊管,同时胆囊颈体交界处也有一条束状组织与右

肝管连接,术前考虑为伪影,但术中解剖分离胆囊三角时发现有一条未完全闭锁的管状韧带将胆囊体部与右肝管相连接,考虑为副胆囊管。由于对先天性胆囊变异认识不足,也缺乏足够的诊断意识,即使影像学显示异常,还是没有考虑先天性胆囊变异的诊断。

所以,临床中患者有胆道系统疾病的临床症状和体征时,医生应该在潜意识中考虑到有先天性胆囊变异的可能。如果怀疑先天性胆囊变异时,可首先行超声检查,必要时可以进一步行CT,MRCP,ERCP,甚至腹腔镜检查等<sup>[2-3]</sup>。临床诊断过程中临床医师和各辅助科室的影像师对先天性胆囊变异必须有足够的认识和诊断意识,这样才能准确诊断先天性胆囊变异,避免对先天性胆囊变异的漏

诊或误诊,从而避免不必要的医源性损伤。

## 参考文献

- [1] Jackson RJ, McClellan D. Agnesis of the gall bladder: a cause of false positive retrosonography [J]. *Am Surg*, 1989, 55(1): 36-40.
- [2] Bayraktar Y, Balaban HY, Arslan S. *et al.* Agnesis of gallbladder and multiple anomalies of the biliary tree in a patient with portal thrombosis: A case report [J]. *Turk - J - Gastroenterol*, 2006, 17(3): 212-215.
- [3] Kwon AH, Yanagimoto H, Matsui Y. *et al.* Agnesis of the gallbladder with hypoplastic cystic duct diagnosed at laparoscopy [J]. *Surg Laparosc Endosc Percutan Tech*, 2006, 16(4): 251-254.

## 欢迎订阅 2008 年《国际病理科学与临床杂志》

《国际病理科学与临床杂志》(原名《国外医学·生理、病理科学与临床分册》)创刊于1981年,为教育部主管、中南大学主办的国家级医学学术期刊,为“中国科技论文统计源期刊(中国科技核心期刊)”,并被美国《化学文摘》(CA)等国内外多家重要数据库和检索系统收录,已成为病理科学与临床医学领域中颇具影响力的期刊。本刊主要栏目有“综述”、“研究论著”、“专家论坛”、“热点快讯”、“成果报道”等。

本刊为双月刊,逢双月末出版,大16开,国内外公开发刊。期定价10元,全年定价60元,国内统一刊号:CN 43-1458/R,国际标准刊号:ISSN 1673-2588;国内邮发代号:42-35,国外邮发代号:BM6564;各地邮局(所)均可订阅,漏订者也可直接汇款至:湖南省长沙市湘雅路110号湘雅医学院50号信箱《国际病理科学与临床杂志》编辑部收,邮政编码:410078,订阅者请在汇款单附言注明所订刊物的年度、期号和册数。

编辑部电话:0731-4805495,4805496 转 809;传真:0731-4804351;

E-mail: gwyxy@126.com; gwyxy@vip.163.com