

文章编号:1005-6947(2007)08-0789-04

· 临床研究 ·

# 原发性肝癌动脉血供彩色多普勒超声与 DSA 的对比研究

郑静<sup>1</sup>, 廖锦堂<sup>1</sup>, 李海平<sup>2</sup>

(中南大学湘雅医院 1. 超声影像科 2. 放射科, 湖南 长沙 410008)

**摘要:**目的 探讨彩色多普勒超声与 DSA 在肝癌血供的半定量及定量诊断中的应用价值。方法 对 52 例原发性肝癌的 64 个肿瘤在经动脉导管栓塞化疗术前 3 d 内进行彩色多普勒超声 (CDFI) 检查,对每一个肿瘤的动脉血流进行分级,CDFI 按国内分级标准分为四级:0, I, II, III。同时测量肝固有动脉、门静脉血流参数。在患者进行 TACE 过程中行肝动脉数字减影造影 (DSA),将肿瘤内部血流分为三级:1, 2, 3。并对其中 30 例患者于 TACE 术后 7 d 内进行 CDFI 复查,观测上述指标变化。分析 CDFI 与 DSA 肿瘤血流分级的相关性,以及 TACE 治疗后肝动脉、门静脉血流动力学改变。结果 (1) CDFI 显示 64 个肿瘤,0 级血供 6 个, I 级血供 3 个, II 级血供 18 个, III 级血供 37 个; DSA 显示 64 个肿瘤中,乏血供者 4 个,中等血供者 13 个,富血供者 47 个。CDFI 四级分级方法与 DSA 分级方法具有较好的相关性 ( $r_s = 0.644, P < 0.01$ ),其中 CDFI 血供分级的 0 级与 DSA 血供分级的 1 级相对应; I, II 级与 2 级相对应; III 级与 3 级相对应。(2) TACE 术后肿瘤血流分级大部分较术前减少,肝动脉内径稍变窄,肝动脉血流量减少,而门静脉血流量反应性增加。结论 CDFI 搏动性血流四级分级方法与 DSA 分级方法相关性好, CDFI 血供分级的 0 级, I 和 II 级, III 级分别与 DSA 血供分级的 1, 2, 3 级相对应,可以反映原发性肝癌肿瘤内动脉血流的丰富程度, CDFI 可以间接反映原发性肝癌 TACE 术前后血流动力学改变。 [中国普通外科杂志, 2007, 16(8): 789-792]

**关键词:** 肝肿瘤/超声检查; 彩色多普勒血流显像; 数字减影造影; 化学栓塞, 治疗性

中图分类号: R 735.7

文献标识码: A

## The blood supply of primary hepatic carcinoma: comparison of color doppler flow imaging with DSA

ZHENG Jing<sup>1</sup>, LIAO Jin-tang<sup>1</sup>, LI Hai-ping<sup>2</sup>

(1. Department of Ultrasound 2. Department of Radiology, Xiangya Hospital, Central South University, Changsha 410008, China)

**Abstract: Objective** To evaluate the value of color Doppler flow imaging (CDFI) in detecting the blood supply of primary hepatic carcinoma in comparison with DSA. **Methods** Fifty-two hepatic carcinoma patients with 64 tumors were studied. All patients were examined by CDFI within three days before transarterial chemotherapy embolization (TACE) treatment. The artery supply of 64 tumors was graded into four degrees: 0, I, II and III. The diameter, peak systolic velocity (PS), and resist index (RI) of proper hepatic artery were measured. Meanwhile the blood flow volume of portal vein and proper hepatic arteria was calculated. In the procedure of TACE, blood supply of tumors was graded into three degrees: grade 1, 2, and 3 by DSA. Thirty tumors in 30 patients were followed up with CDFI within 7 days after TACE. The changes of the gradations of blood supply and hemodynamics of proper hepatic arteria, portal flow and tumors were analyzed by CDFI. **Results** (1) The gradation of CDFI in the blood supply of HCC had positive correlation rank compared to that of DSA ( $r_s = 0.644, P < 0.01$ ). Grade 0, Grade I and II, Grade III in CDFI closely corresponded to Grade 1, Grade 2, Grade 3 in DSA respectively. (2) After TACE, the gradations of the blood

收稿日期:2007-01-15; 修订日期:2007-08-09。

作者简介:郑静,女,河南新乡人,中南大学湘雅医院硕士研究生(现在广东省深圳市人民医院工作),主要从事腹部疾病超声诊断方面的研究。

通讯作者:廖锦堂 E-mail:liaojintang@hotmail.com

supplies decreased. The diameters of proper hepatic arteries became slightly narrow and their blood flow volumes decreased. But portal flow volumes increased. **Conclusions** The gradation in impulse blood of HCC with CDFI has positive correlation rank, Grade 0, Grade I and II, Grade III in CDFI correspond to Grade 1, Grade 2, Grade 3 in DSA respectively. and CDFI can reflect indirectly the changes of hemodynamics before and after TACE.

[ Chinese Journal of General Surgery, 2007, 16 ( 8 ) : 789 - 792 ]

**Key words:** Liver Neoplasms/ultrasonography; Color Doppler Flow Imaging; Digital Substract Angiography; Chemoembolization, Therapeutic

**CLC number:** R 735. 7

**Document code:** A

原发性肝癌 ( primary hepatic carcinoma, PHC ) 是全球癌症死亡的最常见原因之一, 以亚洲和非洲多见<sup>[1]</sup>。我国的肝癌患者多伴有肝硬化。合并肝硬化的肝癌患者, 肝功能代偿能力差, 手术切除率低, 而术后总体复发率高达 60% ~ 70%<sup>[2]</sup>, 故非手术疗法在肝癌的治疗中起着重要的作用。肝动脉栓塞疗法是一种重要的非手术疗法, 血供研究是肝癌肝动脉栓塞疗法及其他介入治疗中至关重要的问题<sup>[3]</sup>。本研究对比彩色多普勒超声 ( CD-FI ) 与数字减影造影 ( DSA ) 对肝癌血供的显示特点, 探讨 TACE 术前后肝脏及肿瘤血流动力学的改变, 以及 CDFI 在评价肝癌血供及在介入治疗中的应用价值。

## 1 资料与方法

### 1.1 临床资料

选取 2005 年 8 月—2006 年 3 月期间在湘雅医院住院的原发性肝癌患者 52 例, 其中结节型 29 例, 巨块型 23 例, 取其较大的 64 个肿瘤病灶进行研究, 并对 30 例患者进行了术后近期复查。所有患者均经临床检查、AFP 定量测定、超声及 CT 和 MRI 等检查, 按照 1997 年全国肝病协作会议诊断标准确诊。本组男 50 例, 女 2 例; 年龄 19 ~ 72 ( 平均 47 ) 岁, 肿瘤直径 3.5 ~ 5 cm 13 个, 5.1 ~ 10 cm 37 个, > 10 cm 14 个。

### 1.2 仪器及方法

采用美国产 GE LOGIQ9 型超声诊断仪, 探头频率 3.5 MHz, 荷兰产 PHILIPS HC 5000 及美国产 GE Innova3100 DSA C 型臂 X 线机。于 TACE 术前 1 ~ 3 d 空腹 8 ~ 12 h 行彩色多普勒超声检查, 超声多普勒测量时, 声束与血流方向夹角小于 60°, 取样容积为相应血管内径的二分之一。肝动脉及门静脉血流量测量由仪器自带软件自动完成。TACE 采用 Seldinger's 技术引入 5F 导管, 将导管送

至腹腔动脉, 全部病例先经肝动脉造影, 如遇肝动脉变异则在腹腔动脉干开口处附近寻找, 本组中 1 例患者右肝及右肝肿瘤主要由肠系膜上动脉供血, 另 1 例右肝后叶下段肿瘤复发灶由右肾动脉供血。造影完毕由放射科医生对肿瘤血供进行分级, 最后选择各期图像拷贝存档。并对其中 30 例患者于 TACE 术后 7 日内复查 CDFI, 测量上述指标。

### 1.3 彩超分级方法

CDFI 分级参照赵柏山等<sup>[4]</sup>血供分级方法, 在肿瘤血管显示最丰富的切面, 将肿瘤内部血供按动脉血供分为 4 级: (1) 多量血流, 瘤周红、蓝动脉血流包绕, 瘤内有稀少分支的树枝状或 2 个较长的搏动性血流, 定为 III 级; (2) 中量血流, 瘤内有一个较长搏动性血流, 定为 II 级; (3) 少量血流, 瘤周或瘤内可见 1 ~ 2 个点状或短棒状搏动性血流, 定为 I 级; (4) 未见血流, 瘤周及瘤内未显示搏动性血流信号或仅显示静脉血流, 定为 0 级。

### 1.4 血管造影分级方法

参照杨立等<sup>[5]</sup>的肝癌 DSA 分型方法判断, 富血供型 (3 级) 表现为既有肿瘤血管又有实质期瘤染色; 中等血供型 (2 级) 表现为无肿瘤血管, 但有实质期肿瘤染色; 乏血供型 (1 级) 表现为既无肿瘤血管, 又无实质期肿瘤染色。

### 1.5 统计学方法

用 SPSS11.0 统计分析软件处理。计量资料所有数据均以均数 ± 标准差 ( $\bar{x} \pm s$ ) 表示, 计量资料采用配对 *t* 检验, 等级资料采用配对样本比较的 Wilcoxon 符号秩检验以及 Spearman 等级相关分析, *P* < 0.05 差异有显著性。

## 2 结果

### 2.1 CDFI 及 DSA 评价肝癌肿瘤的血供分级

CDFI 显示 64 个肿瘤, 0 级血供 6 个, I 级血供 3 个, II 级血供 18 个, III 级血供 37 个; DSA 显

示 64 个肿瘤中,乏血供者 4 个,中等血供者 13 个,富血供者 47 个。两种分级方法行 Spearman 等级相关分析,相关系数  $r_s = 0.644, P < 0.01$ , (表 1)。经相关分析可知:CDFI 血供分级的 0 级与 DSA 血供分级的乏血供(1 级)相对应, I, II 级与中等血供(2 级)相对应, III 级与富血供(3 级)相对应(图 1-2)。

表 1 原发性肝癌肿瘤的 CDFI 与 DSA 血供分级比较(例)

DSA 分级	CDFI 分级				计
	0	I	II	III	
乏血供	3	0	1	0	4
中等血供	1	2	9	1	13
富血供	2	1	8	36	47
合计	6	3	18	37	64

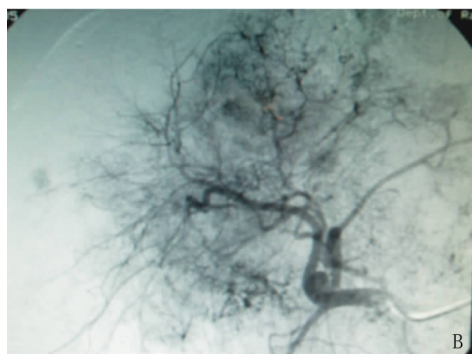
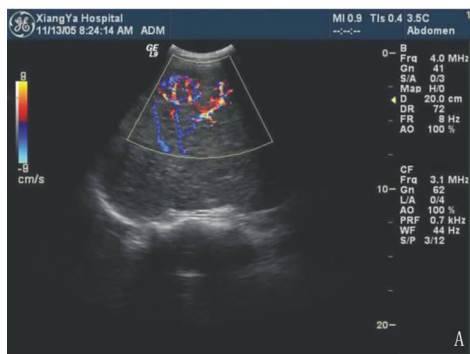


图 1 右肝肿瘤同一患者 CDFI 和 DSA 影像 A: CDFI 示内部 III 级动脉血流及部分静脉血流 B: DSA 血供分级 3 级, 可见肿瘤血管及肿瘤染色

## 2.2 TACE 术后 CDFI 血流分级及肝内血流动力学改变

TACE 术前, 肿瘤内部平均峰值流速为  $(37.74 \pm 21.79)$  cm/s, PS 值的分布区间为 9.18~107.01cm/s; 所测得的 RI 值分布区间为 0.37~1.0, RI < 0.50 者 13 例; RI 介于 0.5~0.6 之间者 13 例; RI > 0.6 者 32 例。

30 例患者 30 个肿瘤术前 3d 及术后 7d 内均进行彩色多普勒超声检查, 对肿瘤内的动脉血流进行分级。TACE 术后, CDFI 观察全部肿瘤回声

增强, 边界多较术前清晰, 内部光点粗, 分布不均匀。19 个肿瘤 (63.3%) 血流分级减少(图 2-4)。对 TACE 前后血供分级变化进行比较, 两者差异有显著性(表 2)。

表 2 TACE 前后肿瘤血供分级改变

时间	n	0 级	I 级	II 级	III 级	Z	P
TACE 前	30	1	2	5	22	-2.812 <sup>†</sup>	0.005
TACE 后	30	3	3	10	14		

注: † 基于正的等级相关,  $P < 0.01$

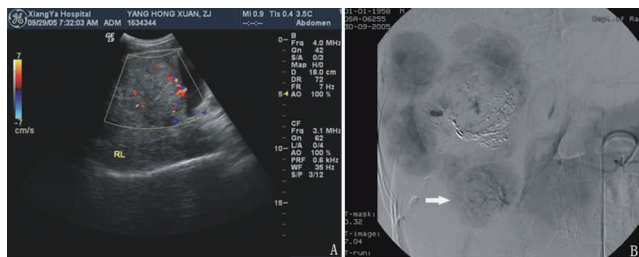


图 2 右肝多发结节型肝癌 CDFI 和 DSA 影像 A: 右肝多发结节型肝癌 CDFI, 最大肿瘤内部可见散在点状及短棒状血流信号, 彩色多普勒超声血流分级为 II 级 B: DSA 示肝内多发性肿瘤图像, 箭头所指为 A 图中对应的肿瘤, 可见内部清晰的肿瘤血管, DSA 血流分级为 2 级

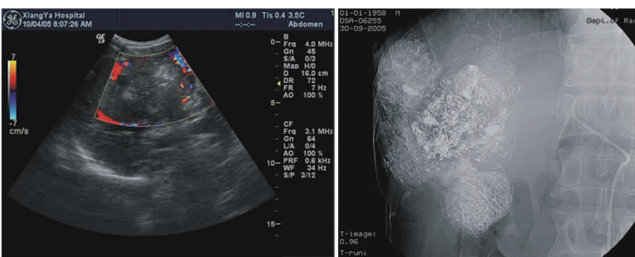


图 3 TACE 术后第 4 天 CDFI 和 DSA 影像 A: TACE 术后 CDFI 示肿块内部回声较术前增强, 边界清晰, 内部血流失, 消仅于肿瘤周边见 2~3 条短棒状血流信号, 血流分级为 0 级 B: TACE 术后 DSA 示肿瘤血管内被碘油所充填, 边界清晰, 内部血流失, 消仅于肿瘤周边见 2~3 条短棒状血流信号, 血流分级为 0 级

TACE 术前、后肝动脉和门静脉内径、流量等参数比较的结果显示, TACE 术后 1 周内肝固有

动脉血流量较术前减少 ( $P < 0.05$ ), 内径较术前变窄 ( $P < 0.05$ ), 血流 PS 和 RI 较术前差异无统

计学意义 ( $P > 0.05$ ) (表3); 门静脉血流量较 TACE 术前增加 ( $P < 0.05$ ), 最大流速 ( $V_{max}$ ) 及内径术后无明显变化 ( $P > 0.05$ ) (表4)。

表3 TACE 前后肝动脉血流各项参数改变

时间	PS(cm/s)	Q(mL/min)	D(mm)	RI
TACE 前( $n=30$ )	113.49 ± 37.84	413.73 ± 183.23	5.01 ± 0.66	0.69 ± 0.08
TACE 后( $n=30$ )	116.85 ± 38.21	368.93 ± 154.68	4.77 ± 0.53	0.67 ± 0.06
P 值	0.747	0.017	0.007	0.244

表4 TACE 前后门静脉血流各项参数改变

时间	$V_{max}$ (cm/s)	Q(mL/min)	D(mm)
TACE 前( $n=30$ )	24.41 ± 9.11	724.80 ± 329.24	11.53 ± 1.97
TACE 后( $n=30$ )	23.61 ± 7.05	791.30 ± 296.79	11.93 ± 2.14
P 值	0.631	0.047	0.109

### 3 讨论

#### 3.1 肝癌血供分级及血流动力学特点

肿瘤血供超声多普勒的分级, 国外学者有按血供丰富程度分为三级<sup>[6]</sup>, 而国内学者多采用四级分级方法。DSA 血供分级是按照肝动脉造影后, 肿瘤内部动脉血管的显示及肿瘤染色的深浅来分级。本研究参照国内标准将肿瘤血供按搏动性血流的多少进行分级, 发现该分级方法与 DSA 的分级方法相关性好, 相关系数较高 ( $r_s = 0.644$ )。由相关分析可知: CDFI 血供分级的 0 级与 DSA 血供分级的乏血供对应性好; I, II 级与中等血供对应性好; III 级与富血供对应性好, 该组合的相关系数最高。

本研究中肿瘤内平均峰值血流流速为 ( $37.74 \pm 21.79$ ) cm/s, 其分布区间为 9.18 ~ 107.01 cm/s, 恶性肿瘤 PS 值之间存在交叉<sup>[7]</sup>, 故若单以速度区分肿瘤的良恶性是不准确的。本组 RI 值的分布区间较宽, 从 0.37 ~ 1.0 之间, 但是以 RI > 0.6 者居多, 为 32 个 (55.2%)。不管是血流峰值流速还是阻力指数, 只能观测到大部分的肝癌肿瘤以富血供、高速高阻为特征。本研究中肿瘤内部血流的 PS 及 RI 值范围变动较大, 结合 DSA 图像分析 CDFI 血流的特征, 可能原因: 较大肿瘤内部的供血动脉由肝动脉直接供血, 频谱形态与其周边肝动脉及所在的肝左、肝右动脉形态相近, RI 值为 0.5 ~ 0.7, 而肿瘤内部滋养动脉内壁不光滑, 管径粗细不均匀, 血管平滑肌相对缺乏, 多普勒检测时收缩期峰值流速低, 舒张期流速相对较高, RI 值较低, 部分患者为多次介入治疗者, 供血动脉管腔狭窄, 收缩期峰值流速大大增加, 舒张期流速降低, 致 RI 值增加。

#### 3.2 TACE 术前后肝内血流动力学改变

TACE 术后肿瘤内部及周边血流的减少, 血供分级降低, 主要表现为肿瘤内部及其周边动脉腔的狭窄及闭塞。本研究发现肝动脉在 TACE 术后 1 周内管径变小, 血流量减少, 但是血流峰值速度的差异不具有统计学意义; 而门静脉血流量增多, 但血管内径及血流峰值速度较术前无明显变化; 故仅从血流峰值速度不能显示肝内血流的变化特征, 而是应以血流量的变化来观测介入术后肝内血流动力学的改变。这与其他学者<sup>[8-9]</sup>的研究结果相同, 即介入治疗后近期肝癌患者的肝血流量明显增多, 是以肝固有动脉供血减少和门静脉供血代偿性增加为特点。

综上所述, CDFI 作为一种无创性检查方法, 通过观察 TACE 治疗前后肝癌肿瘤血流分级的变化及血流动力学改变来判断 TACE 疗效, 可以为临床评价肝癌 TACE 治疗效果提供重要的影像学依据, 此方法简单, 价廉, 无放射性损害, 便于随访观察, 值得推广。由于此种方法系二维切面成像, 血供的整体观差, 不能替代 DSA 作为肝癌血供的测定方法。近年来三维彩色多普勒成像技术的应用, 有可能为肝内肿瘤的血供研究提供更多的信息。

#### 参考文献:

- [1] Di Bisceglie AM. Hepatitis C and hepatocellular carcinoma [J]. *Hepatology*, 1997, 26 (suppl 1): 34 - 38.
- [2] 石美鑫. 实用外科学 [M]. 第 2 版. 北京: 人民卫生出版社, 2002, 941 - 950.
- [3] Okita K. Clinical aspects of hepatocellular carcinoma in Japan [J]. *Intern Med*, 2006, 45 (5): 229 - 331.
- [4] 赵柏山, 田蓉, 段云友, 等. 原发性和转移性肝癌的彩色多普勒超声分析 [J]. *中国超声医学杂志*, 2001, 17 (4): 295 - 297.
- [5] 杨立, 汪鸿志. 现代诊断技术在消化系统疾病的应用 [A]. 见: 姚希贤. 临床消化病学 [M]. 天津: 天津科学技术出版社, 1999. 323 - 330.
- [6] Lee MG, Auh YH, Cho KS, et al. Color Doppler flow imaging of hepato-cellular carcinomas. Comparison with metastatic tumors and hemangiomas by three-step grading for color hues [J]. *Clin Imaging*, 1996, 20 (3): 199 - 203.
- [7] Kudo M, Yochio H, Zhou P. Differentiation of hepatic tumors by color Doppler imaging: role of the maximum velocity and the pulsatility index of the intratumoral blood flow signal [J]. *Intervirolgy*, 2004, 47 (3 - 5): 154 - 161.
- [8] Spahr L, Becker C, Pugin J, et al. Acute portal hemodynamics and cytokine changes following selective transarterial chemoembolization in patients with cirrhosis and hepatocellular carcinoma [J]. *Med Sci Monit*, 2003, 9 (9): 383 - 388.
- [9] 李晓华, 冯娅琴, 雷建明. 彩色多普勒超声对原发性肝癌肝动脉栓塞前后肝血管的血流动力学观察 [J]. *中国超声诊断杂志*, 2005, 6 (7): 496 - 499.