

文章编号:1005-6947(2008)02-0165-02

· 临床研究 ·

胆道 T 管拔(脱)出后重置的技巧

李清龙, 王群伟, 苗雄鹰, 李永国

(中南大学湘雅二医院 普通外科, 湖南 长沙 410011)

摘要:目的 探讨纤维胆道镜检查术后重置 T 管的方法和技巧。方法 256 例次纤维胆道镜检查术后患者分成两组;其中 85 例次采用直接插入法(直接法组)重置 T 管,171 例次采用导丝引导法(导丝法组)重置 T 管。结果 直接插入法中有 3 例未能成功重置 T 管,其中 1 例误入肠管,拔除 T 管后经非手术疗法治愈。导丝引导法中 T 管重置全部成功,且未发生并发症。结论 导丝引导法能成功引导 T 管重置。

[中国普通外科杂志,2008,17(2):165-166]

关键词: 胆道外科手术;纤维胆道镜;引流术;T 管重置

中图分类号: R 657.4 **文献标识码:** A

A technique of T-tube replacement

LI Qinglong, WANG Qunwei, MIAO Xiongyin, LI Yongguo

(Department of General Surgery, the Second Xiangya Hospital, Central South University, Changsha 410011, China)

Abstract: Objective To explore the technique of T-tube replacement after choledochoscopy. **Methods** Choledochoscopy was performed in 256 cases, replacement of T-tube was conducted by direct insertion technique in 85 cases (Group A), and by a wire-guide technique in 171 cases (Group B). **Results** Three cases of T-tube replacement were unsuccessful in group A, in one case of which, the T-tube was misguided into the bowel and the patient recovered after conservative treatment following the withdrawal of T-tube. In group B, all the T-tube replacements were conducted successfully with the wire-guide technique. **Conclusions** Replacement of T-tube is facilitated by the wire-guide technique.

[Chinese Journal of General Surgery, 2008, 17(2): 165-166]

Key words: Biliary Tract Surgical Procedures; Choledochoscope; Drainage; Replacement T-tube

CLC number: R 657.4 **Document code:** A

临床上关注较多的是 T 管并发症^[1-3]; T 管重置的问题很少被外科医生所重视,然而临床上经常遇到 T 管脱出或 T 管拔出后需要重新置入的情况, T 管重置不当虽然也可能造成严重后果,但只要掌握其正确方法和技巧, T 管也容易成功地再次置入。笔者就近 5 年来所作纤维胆道镜检查术后患者 T 管重置的体会报告如下。

1 临床资料

1.1 一般资料

纤维胆道镜检查术后患者 256 例次,男 115 例次,女 141 例次。初次行纤维胆道镜 224 例次,再次或二次以上者 32 例次。其中采用直接插入法(直接法组)初次行纤维胆道镜检查术后重新放置 T 管 74 例次,再次或二次以上行纤维胆道镜检查术后重新放置 T 管 11 例次;采用导丝引导组法(导丝法组)初次行纤维胆道镜检查术后重新放置 T 管 150 例次,再次或以上二次行纤维胆道镜检查术后重新放置 T 管 21 例次。

收稿日期:2007-09-19; 修订日期:2008-01-29。

作者简介:李清龙,男,中南大学湘雅二医院副教授,主要从事肝胆胰外科临床与实验方面的研究。

通讯作者:李清龙 E-mail:liqinglonga@sian.com

1.2 置管方式

根据术中所置 T 管粗细,选择 18 ~ 22 号 T 管。修剪 T 管横臂,保留横臂长约 2 ~ 4 cm,保留管径约 1/3 (图 1)。直接插入法以弯钳夹拢 T 管横臂沿 T 管窦道直接将 T 管插入胆道;估计插入胆道后,若回拉 T 管有阻力,嘱患者咳嗽,见 T 管有胆汁波动或有胆汁流出,说明置管成功。

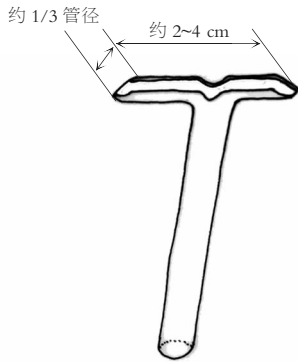


图1 T管修剪示意图

导丝引导法是利用取石网作导丝,将修剪好的 T 管穿入取石网,先将取石网从 T 管窦道插入胆道,再以弯钳夹拢 T 管横臂插入 T 管窦道口,继续沿 T 管窦道插入 T 管,此时 T 管将沿导丝向前滑行顺导丝进入胆道(图 2),估计 T 管插入胆管后,拔出导丝,同上方法证实 T 管进入胆道后,固定 T 管,T 管重置成功。

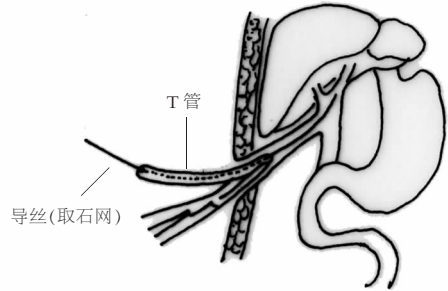


图2 弯钳夹拢 T 管横臂沿导丝经窦道插入胆道

2 结果

直接组中 3 例未能成功重置 T 管 (3.53%, 3/85), 该组 1 例结石基本取尽,未做特殊处理; 1 例因胆管内存有大量结石而再次手术; 1 例重置 T 管后 T 管内流出胃肠内容物,再次胆道镜检查发现 T 管进入肠腔,乃为插入 T 管插破肠管未进入胆道而误入肠腔所致,拔除 T 管经非手术治疗 1 周后窦口自行闭合,导丝组 171 例次均成功重置 T 管,且未发生并发症。

3 讨论

T 管重置几乎是每一普外科医师都可能遇到的问题,看似简单,但对从未亲自操作过的来说并非易事,甚至可能引起严重并发症。对于有经验的医师来说,直接插入法快速、简单,成功率也很高。但由于直接法是盲插,加上其他因素的影响,如窦道形成不牢靠,窦道过长、弯曲, T 管选择或修剪不当,暴力插入,都有可能撕破窦道,导致 T 管无法置入胆道^[4]。由于 T 管窦道是由大网膜,胃肠等周围组织包裹 T 管而形成,暴力插管甚至有可能损伤肠管而使 T 管直接插入肠道,引起肠痿等严重并发症,本组即有 1 例。再者如 T 管重置不成功,部分患者需再次手术,增加了患者的痛苦和经济负担。因此,探索一种更安全可靠的方法具有较高的临床实用意义。导丝引导法较直接插入法成功率高,乃由于有导丝作引

导, T 管沿导丝向前滑行,一般不会偏离窦道,故不会损伤窦道,更不会损伤肠道,且达到成功重置 T 管的目的,安全可靠。纤维胆道镜检查取石,一般要用取石网;就地取材利用取石网作导丝,方便简单,不需特别准备导丝。需要提醒的是,由于 T 管窦道太小,或由于 T 管脱出时间太久,在窦道有可能闭合的情形下,可先用中弯钳,取石钳等器械适当对 T 管窦道进行扩张,甚至用较细的胆道镜试插进行直视观察;在直视下先插入取石网作引导,用以从细到粗的导尿管进行扩张,扩张到一定程度后在导丝引导下重新置入 T 管。如导丝引导法仍难以重置 T 管,可以直接插入剪除了 T 管横臂的直管或粗的导尿管,后者安全可靠,但其最大的缺点是直管很容易再次脱出,故必须固定牢靠。最好还是重置 T 管。总之, T 管重置需要耐心细致,绝不能用暴力置管。

参考文献:

- [1] 赵登秋,陈一尘,朱克明,等. 36 例胆道探查 T 管引流术后并发症的原因及防治 [J]. 肝胆外科杂志, 2005, 13 (4): 294 - 296.
- [2] 严立俊,汤利民,胡志前. 拔 T 管致胆漏经腹腔镜手术治疗 6 例 [J]. 中国普通外科杂志, 2005, 14 (8): 637 - 638.
- [3] 龙建卫. 胆道手术 T 管处置不当所致并发症 (附 21 例报告) [J]. 中国普通外科杂志, 1999, 8 (2): 149 - 150.
- [4] 吴红,李忠铭,罗满生. T 管窦道破裂或愈合不良 19 例原因分析与处理 [J]. 中国现代手术学杂志, 2005, 9 (2): 128 - 129.