



doi:10.7659/j.issn.1005-6947.2022.05.006
http://dx.doi.org/10.7659/j.issn.1005-6947.2022.05.006
Chinese Journal of General Surgery, 2022, 31(5):608-618.

· 甲状腺疾病专题研究 ·

儿童及青少年甲状腺癌的临床特征与预后分析

陈怡如¹, 雷亚丽², 邹联洪³, 武亚琴¹, 肖湘钰琴¹, 张超杰¹

(湖南师范大学附属第一医院/湖南省人民医院 1. 乳甲外科 2. 病理科 3. 急危重症代谢组学湖南省重点实验室, 湖南长沙 410005)

摘要

背景与目的: 尽管儿童及青少年甲状腺癌的发病率远低于成人, 但仍呈现逐年升高的趋势, 甲状腺癌已成为儿童及青少年中较为常见的恶性肿瘤之一。与成人相比, 儿童及青少年甲状腺癌具有一些不同的临床特征, 进一步了解这些特征, 将更有助于加精准诊疗。因此, 本研究通过回顾性分析探讨儿童及青少年甲状腺癌的临床病理特点与预后情况, 以期为临床治疗决策提供参考。

方法: 收集湖南师范大学附属第一医院/湖南省人民医院 2014年9月—2021年6月间 68例因甲状腺疾病行手术治疗的儿童及青少年患者 (年龄≤20岁) 资料, 将其中获随访的甲状腺癌患者纳入研究。另随机抽取 22例成人甲状腺癌患者作为对照, 比较两组甲状腺癌人群临床病理特征的异同。

结果: 68例儿童及青少年患者中病理确诊为甲状腺癌的 24例 (35.29%), 其中 22例获随访 3~72个月。22例患者中, 女 19例, 男 3例 (6.33:1); 年龄 3~20岁, 平均 (16.73±4.52) 岁; 病程 10 d至 5年, 平均为 9.5个月; 主要因触及颈部无痛性肿块就诊; 术前甲状腺超声 TI-RADS 4类及以上结节占比高 (19/22, 86.36%); 3例行患侧甲状腺腺叶切除术, 1例行患侧甲状腺腺叶切除+对侧腺叶次全切除术, 2例行患侧甲状腺腺叶切除+对侧腺叶近全切除术, 余均行甲状腺全切除术; 21例行中央区淋巴结清扫, 其中 13例患者还行侧颈区淋巴结清扫, 1例未行淋巴结清扫。术后病理示, 甲状腺乳头状癌 (PTC) 18例 (81.82%), 甲状腺微小乳头状癌 (PTMC) 3例 (13.64%), 甲状腺髓样癌 (MTC) 1例 (4.54%)。术后出现单侧喉返神经损伤者 3例, 喉头水肿者 1例, 甲状旁腺功能低下者 2例, 1例患者行左侧侧颈区淋巴结清扫术后出现乳糜漏。1例 MTC 患者术后 3年余复发, 再次双侧颈部淋巴结扩大清扫术, 并行靶向药物治疗; 余在访患者均未发现复发或转移征象。儿童及青少年甲状腺癌的性别分布与成人基本一致; 儿童及青少年甲状腺癌与成人甲状腺癌病理类型均以 PTC 居多 (95.45% vs. 100.00%), 但前者 PTMC 的比例明显低于后者 (13.36% vs. 50.00%, $P<0.05$); 此外, 儿童及青少年患者颈部淋巴结转移占 77.27% (17/22), 且其双侧淋巴结转移比例明显高于成人患者 (50.00% vs. 9.09%, $P<0.05$)。

结论: 儿童及青少年的甲状腺疾病中, 甲状腺癌占比较高, 发病性别与病理类型与成人相似, 但确诊时肿瘤体积往往较成人更大, 且更易出现双侧颈部淋巴结转移, 但经手术等规范化治疗后, 整体预后较好。

关键词

甲状腺肿瘤/诊断; 甲状腺肿瘤/治疗; 儿童; 青少年; 临床特征; 预后

中图分类号: R736.1

基金项目: 湖南省卫生健康委员会科研计划基金资助项目 (A2017003)。

收稿日期: 2021-11-07; **修订日期:** 2022-04-23。

作者简介: 陈怡如, 湖南师范大学附属第一医院/湖南省人民医院硕士研究生, 主要从事儿童及青少年甲状腺癌的临床特点与预后方面的研究。

通信作者: 张超杰, Email: zhangchaojie74@126.com

Analysis of clinical characteristics and prognosis of thyroid cancer in children and adolescents

CHEN Yiru¹, LEI Yali², ZOU Lianhong³, WU Yaqin¹, XIAO Xiangyuqin¹, ZHANG Chaojie¹

(1. Department of Breast and Thyroid Surgery 2. Department of Pathology 3. Hunan Provincial Key Laboratory for Metabonomics of Critical and Serious Illness, the First Affiliated Hospital of Hunan Normal University/Hunan Provincial People's Hospital, Changsha 410005, China)

Abstract

Background and Aims: Although the incidence rate of thyroid cancer among children and adolescents is considerably lower than that among adults, it is still increasing over time, and thyroid cancer has become one of the relatively common malignant tumors in children and adolescents. Compared with adults, thyroid cancer in children and adolescents have some different clinical characteristics, and further investigating these characteristics may facilitate more precise diagnosis and treatment planning. Therefore, this study was performed to investigate the clinicopathologic features and prognosis of thyroid cancer in children and adolescents through a retrospective analysis, so as to provide a reference for treatment decisions in clinical practice.

Methods: The data of 68 pediatric and adolescent patients (≤ 20 years old) undergoing surgery for thyroid diseases in the First Affiliated Hospital of Hunan Normal University (Hunan Provincial People's Hospital) from September 2014 to June 2021 were collected. The patients with thyroid cancer receiving follow-up were included for study. In addition, 22 adult patients with thyroid cancer were randomly selected as control. The differences in clinical characteristics and prognosis between the two groups of thyroid cancer patients were compared.

Results: Among the 68 pediatric and adolescent patients, 24 cases (35.29%) were pathologically diagnosed as thyroid cancer, of whom, 22 cases receiving a follow-up for 3 to 27 months. Of the 22 patients, 19 were females and 3 were males (6.33:1); age ranged from 3 to 20 years with an average age of (16.73 \pm 4.52) years; the course of the disease ranged from 10 d to 5 years with an average of 9.5 months; hospital admission was mainly due to palpation of a painless mass in the neck; TI-RADS 4 and 5 nodules accounted for a high proportion (19/22, 86.36%) in preoperative thyroid ultrasound; 3 cases underwent thyroid lobectomy of the affected side, one case underwent thyroid lobectomy of the affected side plus contralateral subtotal thyroidectomy, 2 cases underwent thyroid lobectomy of the affected side plus contralateral proximal total thyroidectomy, and the remaining cases all underwent total thyroidectomy; 21 cases received central compartment lymph node dissection, 13 cases received lateral lymph node dissection, and one case did not undergo lymph node dissection. The postoperative pathology showed that 18 cases (81.82%) were papillary thyroid carcinoma (PTC), 3 cases (13.64%) were papillary thyroid microcarcinoma (PTMC), and one case (4.54%) was medullary thyroid carcinoma (MTC). After operation, unilateral recurrent laryngeal nerve injury occurred in 3 cases, laryngeal edema occurred in one case, hypoparathyroidism occurred in 2 cases, and chylous leakage occurred in one case after lymph node dissection in the left lateral cervical region. Recurrence occurred in one patient with MTC about 3 years later, and then the patient underwent extended bilateral lymph node dissection and targeted drug therapy. The gender distribution of thyroid cancer in children and adolescents was basically the same as that in adults; PTC was the most common pathological type of thyroid cancer for pediatric and adolescent thyroid cancer patients and adult thyroid cancer patients (95.45% vs. 100.00%), but the proportion of PTMC in the former was significantly lower than that in the latter (13.36% vs. 50.00%, $P <$

0.05); in addition, the cervical lymph node metastasis accounted for 77.27% (17/22) in pediatric and adolescent patients, in which the proportion of bilateral cervical lymph node metastasis was significantly higher than that in adult patients (50.00% vs. 9.09%, $P<0.05$).

Conclusion: Thyroid cancer accounts for a relatively high proportion of thyroid diseases in children and adolescents. The patients' sex and pathological type of thyroid cancer in children and adolescents are similar to those in adults, but the tumor size at diagnosis is often larger than that of adults, and bilateral cervical lymph node metastasis is more likely to occur. However, after standardized treatment such as surgery, the overall prognosis is better.

Key words

Thyroid Neoplasms/diag; Thyroid Neoplasms/ther; Child; Adolescent; Clinical characteristic; Prognosis

CLC number: R736.1

在过去的几十年里, 儿童及青少年甲状腺癌的发病率呈上升趋势。流行病学调查发现, 10岁以后甲状腺癌的发病率随着年龄增长而增加, 从5~9岁的0.43%增加为10~14岁3.5%, 进而于15~19岁增加为15.6%^[1]。2013年, 据杨雷等^[2]统计, 中国儿童及青少年甲状腺癌的发病率约6.53/10万, 病死率约0.17/10万^[3]。近年来, 儿童及青少年甲状腺癌的发病率每年增加约1.0%^[4], 已逐渐引起医学界广泛重视。研究^[5-6]表明, 儿童及青少年甲状腺癌具有独特的生物学特点, 其临床病理特征及预后与成人有所不同, 其侵袭性更高, 初次发现时恶性程度较高, 但生存期较长。关于儿童及青少年年龄的界定, 一直存在争议。2015年美国甲状腺协会(American Thyroid Association, ATA)发表的《儿童甲状腺结节及分化型甲状腺癌治疗指南》中将儿童及青少年年龄划分至18岁以下, 但有学者^[7-8]将年龄界定为 ≤ 20 岁, 甚至22岁以下^[9]。Alzahrani等^[10]研究证明分化型甲状腺癌(differential thyroid cancer, DTC)的甲状腺外转移、淋巴结和远处转移率, 以及持续/复发DTC的风险在 ≤ 20 岁的患者中更高。本研究纳入20岁及以下者作为研究对象, 通过回顾性分析22例儿童及青少年甲状腺癌患者临床病理参数、治疗情况及预后情况, 并与成年甲状腺癌患者资料进行比较, 旨在探讨分析儿童及青少年甲状腺癌的临床病理特点及与预后的关系, 以进一步指导临床工作与研究。

1 资料与方法

1.1 一般资料

回顾性分析湖南师范大学附属第一医院/湖南省人民医院2014年9月—2021年6月收治的因甲状腺疾病行手术治疗的儿童及青少年甲状腺癌患者的临床资料、病理资料、随访资料, 包括年龄、性别、发病年龄、术前超声检查结果、CT检查结果、手术方式、术后病理结果、术后并发症、¹³¹I治疗情况等。这期间共收治患者4 817例, 其中 ≤ 20 岁者68例, 其中病理确诊为甲状腺癌的24例。另外, 随机抽取同期22例成人甲状腺癌患者作为对照组, 比较两组临床特点及预后的异同, 探索儿童及青少年甲状腺癌患者的临床病理特点与预后情况。纳入标准: (1) 儿童及青少年甲状腺癌患者年龄 ≤ 20 岁, 成人甲状腺癌患者 > 20 岁; (2) 行手术治疗; (3) 术后病理结果为甲状腺癌; (4) 首次诊断为甲状腺癌; (5) 具有完整的临床及病理资料; (6) 有完整的随访结果; (7) 充分知情同意。排除标准: (1) 缺乏完整的临床及病理资料; (2) 患者失访。本研究方案经过湖南师范大学附属第一医院(湖南省人民医院)医学伦理委员会审批(审批号202199)。

1.2 随访

通过电话、微信、门诊等多种方式进行随访, 随访内容包括术后是否存在不适症状(如手足、口周麻木或抽搐, 声音嘶哑, 饮水呛咳等)及转归, 术后是否行进一步治疗, 是否规律复查, 有无异常指标[如促甲状腺激素(thyroid stimulating hormone, TSH)刺激后甲状腺球蛋白

(thyroglobulin, Tg) 水平明显增高 (>10 ng/mL) 等] 或复发征象 (如影像学和/或细胞组织病理学提示颈部淋巴结复发转移或远处转移等) 等。24 例儿童及青少年甲状腺癌患者中, 22 例获得全程随访, 2 例失访, 随访率为 91.67% (22/24)。随访至 2021 年 7 月 30 日, 随访时间 3~72 个月, 平均随访时间为 23.32 个月。纳入研究的 22 例成人甲状腺癌患者, 随访至 2022 年 4 月 15 日, 随访时间 14.5~86 个月, 平均随访时间为 25.34 个月。

1.3 统计学处理

应用 SPSS 26.0 软件对数据结果进行统计学分析。计数资料以例数 (百分比) [n (%)] 表示, 采用 χ^2 检验。儿童及青少年甲状腺癌危险因素采用单因素分析, $P < 0.05$ 为差异有统计学意义。

2 结果

2.1 儿童及青少年甲状腺疾病的分类

在 68 例因甲状腺疾病行手术治疗的儿童及青少年患者中, 病理确诊为甲状腺癌者 24 例, 占 35.29% (24/68); 确诊为结节性甲状腺肿者 28 例, 占 41.18% (28/68); 确诊为甲状腺腺瘤者 11 例, 占 16.18% (11/68); 确诊为弥漫性毒性甲状腺肿者 2 例, 占 2.94% (2/68); 确诊为结节性甲状腺肿合并甲状腺腺瘤者 1 例, 占 1.47% (1/68); 确诊为结节性甲状腺肿合并桥本氏甲状腺炎者 1 例, 占 1.47% (1/68); 确诊为急性化脓性甲状腺炎者 1 例, 占 1.47% (1/68), 其中甲状腺癌占比较高 (表 1)。

表 1 68 例儿童及青少年甲状腺疾病的分类 [n (%)]

Table 1 Classification of thyroid disorders in the 68 children and adolescents [n (%)]

疾病分类	数值
结节性甲状腺肿	28(41.18)
甲状腺癌	24(35.29)
甲状腺腺瘤	11(16.18)
弥漫性毒性甲状腺肿	2(2.94)
结节性甲状腺肿合并甲状腺腺瘤	1(1.47)
结节性甲状腺肿合并桥本氏甲状腺炎	1(1.47)
急性化脓性甲状腺炎	1(1.47)

2.2 儿童及青少年甲状腺临床病理特征

2.2.1 首诊临床特点 22 例随访资料完整的儿童及青少年甲状腺癌患者中, 年龄 3~20 岁, 平均 (16.73 ± 4.52) 岁; 女性: 男性为 6.33: 1; 病程 10 d

至 5 年, 平均为 9.5 个月; 主要因触及颈部无痛性肿块 (最小者触及约 1.0 cm × 0.5 cm, 最大者触及约 5.0 cm × 4.0 cm) 就诊, 占 77.27% (17/22); 1 例患者于儿童时期, 首诊甲状腺癌前曾行化疗、放疗, 余 21 例既往无明确辐射暴露史。

2.2.2 术前评估 22 例儿童及青少年患者均于术前行常规甲状腺及颈部淋巴结超声检查, 均提示甲状腺占位性病变或伴有颈部淋巴结肿大, 且根据甲状腺超声影像报告和数据系统 (thyroid imaging reporting and date system, TI-RADS) 分级, TI-RADS 4 类及以上结节占比高, 达 86.36% (19/22), 其中 9 例行细针穿刺细胞学检查 (fine needle aspiration cytology, FNAC)。19 例患者行术前 CT 检查, 其中提示可疑异常淋巴结者占 42.11% (8/19), 出现肺转移者 1 例 (4.55%) (表 2)。1 例 3 岁患儿无意中颈部增粗 1 年, 甲状腺右侧叶可扪及一肿块, 大小约 1.5 cm × 1.5 cm, 2 个月内肿块快速增大, CT 评估见气管压迫 (图 1A)。21 例甲状腺乳头状癌 (papillary carcinoma of thyroid, PTC) 患者, 甲状腺功能及甲状腺球蛋白检测均正常, 1 例甲状腺髓样癌 (medullary carcinoma of thyroid, MTC) 患者, 术前降钙素 (calcitonin, Ctn) > 2 000 pg/mL, 癌胚抗原 (carcino-embryonic antigen, CEA) > 60 ng/mL。1 例甲亢患者口服丙基硫氧嘧啶片治疗 1 年余, 术前甲状腺功能检查正常并稳定。1 例 CT 示存在肺转移 (图 1B)。

表 2 术前评估情况 [n (%)]

Table 2 Preoperative evaluation [n (%)]

项目	数值
超声	
TI-RADS 5	4(18.18)
TI-RADS 4c	4(18.18)
TI-RADS 4b	7(31.82)
TI-RADS 4a	4(18.18)
TI-RADS 3	3(13.64)
CT	
未做	3(13.64)
可疑异常淋巴结	7(31.82)
可疑异常淋巴结伴远处转移	1(4.54)
无转移	11(50.00)
FNAC	
未做	13(59.09)
意义不明确的细胞非典型性病变	1(4.55)
可疑癌	2(9.09)
确诊癌	6(27.27)

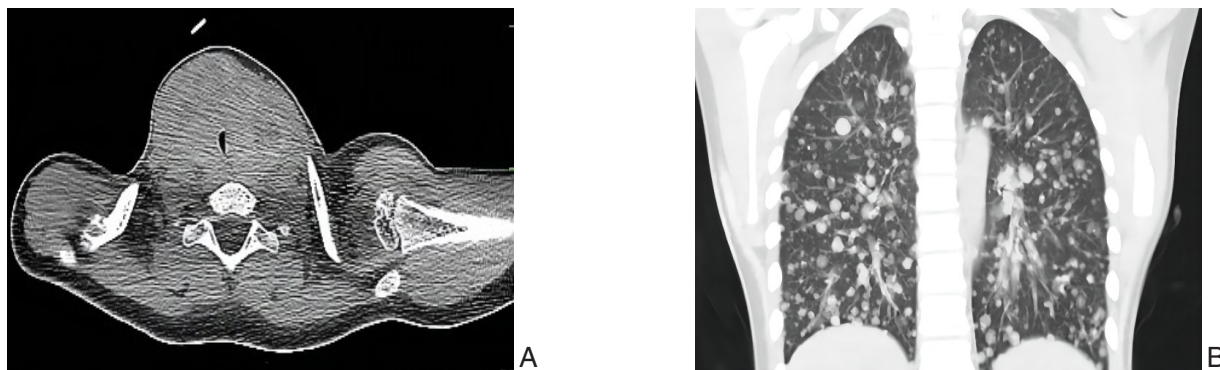


图1 典型病例CT图片 A: 肿瘤压迫气管; B: 双肺多发转移瘤

Figure 1 CT images of typical cases A: Tracheal compression by the tumor; B: Multiple bilateral lung metastases

2.2.3 治疗过程 22例儿童及青少年患者均行手术治疗，术后所有标本常规送病理检查。1例3岁患儿术前评估双侧为结节性甲状腺肿，术中探查包膜完整，未发现明显肿大淋巴结，考虑术后甲状腺旁腺相关并发症的风险可能性大，故行甲状腺双侧叶全切，未行颈部淋巴结清扫术。4例患者因病变范围大，担心患者难以耐受手术及术后并发症风险增高等情况，取得患者及其家属同意后，4例行二期对侧侧颈区淋巴结清扫术。3例因患者初次甲状腺癌手术要求暂时保留部分甲状腺组织，术后根据术后病理结果，建议其限期行二期手术治疗，其中1例于初次术后行二期残余甲状腺组织切除，余2例患者暂不考虑二期手术治疗。1例双侧MTC患者初次行甲状腺双侧叶全切+双侧中央区+左侧侧颈区淋巴结清扫术后，术后复查Ctn 460.5 pg/mL，CEA 29.79 ng/mL，建议其3个月后进行二期手术，患者考虑定期复查，暂不行二期手术治疗（表3）。21例PTC患者术后均口服左旋甲状腺素片，10例在术后行¹³¹I治疗。

2.2.4 术后病理 22例患者中，PTC 18例（81.82%）、甲状腺微小乳头状癌（papillary thyroid microcarcinoma，PTMC）3例（13.64%）、MTC 1例

（4.54%）。癌灶位于单侧叶16例（72.73%）、双侧6例（27.27%）；单灶16例（72.73%）、多灶6例（27.27%）；被膜侵犯14例（63.64%）；单侧颈部淋巴结转移6例（27.27%）、双侧颈部淋巴结转移11例（50.00%）。

2.2.5 并发症及预后 术后出现单侧喉返神经损伤者3例，声音嘶哑症状均于术后4个月内逐渐恢复；术后喉头水肿者1例，在术后即刻送入重症监护室密切监测，后顺利拔除气管插管，术后恢复良好；术后甲状旁腺功能低下者2例，1例患者需要长期口服钙制剂缓解症状，1例患者经过1~2周口服钙剂后，症状逐渐消失；1例患者行甲状腺癌左侧侧颈区淋巴结清扫术后出现乳糜漏，最大量1 400 mL/d，术后第4天予以手术探查，发现胸导管破口，予以缝扎，即日终止乳糜漏（表4）（图2）。1例双侧叶MTC患者于术后3年余复查发现Ctn 2 000 pg/mL（正常值<10 pg/mL）、CEA 155.91 ng/mL（正常值<5 ng/mL），颈部超声、CT示异常淋巴结（图3），提示其MTC复发，再次行双侧颈部淋巴结扩大清扫术。患者二次术后，Ctn 622.7 pg/mL，CEA 80.14 ng/mL，术后2个月于门诊复查示Ctn：1 253 pg/mL，CEA：32.95 ng/mL，医师判断单纯手

表3 22例儿童及青少年甲状腺癌的手术方式

Table 3 Surgical procedure of the 22 pediatric and adolescent patients with thyroid cancer

手术术式	例数(n)
甲状腺全切术	1
甲状腺全切术+患侧中央区淋巴结清扫术	3
甲状腺全切术+双侧中央区淋巴结清扫术	4
甲状腺全切术+双侧中央区淋巴结清扫术+单侧侧颈区淋巴结清扫术	8
患侧甲状腺腺叶切除术+对侧腺叶次全切除术+患侧中央区淋巴结清扫术	1
患侧甲状腺腺叶切除术+对侧腺叶次近切除术+患侧中央区淋巴结清扫术	2
患侧甲状腺腺叶切除术+患侧中央区淋巴结清扫术	3

术治疗已无法使该患者疾病达到生化治愈标准,且难以延缓疾病的进展,于是对该患者始行安罗替尼靶向治疗,患者于接受靶向治疗3周后复查,

示 Ctn 453.3 pg/mL, CEA 22.18 ng/mL。余在访患者均未发现复发或转移征象(图4)。

表4 22例儿童及青少年甲状腺癌术后并发症情况[n(%)]
Table 4 Postoperative complications of the 22 pediatric and adolescent patients with thyroid cancer [n(%)]

术后并发症	暂时性	永久性
喉返神经损伤		
单侧	3(13.64)	0(0.00)
双侧	0(0.00)	0(0.00)
喉头水肿	1(4.55)	0(0.00)
甲状旁腺功能低下	1(4.55)	1(4.55)
乳糜漏	1(4.55)	0(0.00)

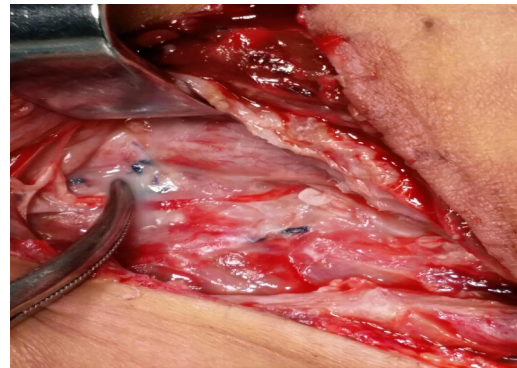


图2 术后乳糜漏手术探查及处理
Figure 2 Surgical exploration and management of postoperative chylos leakage

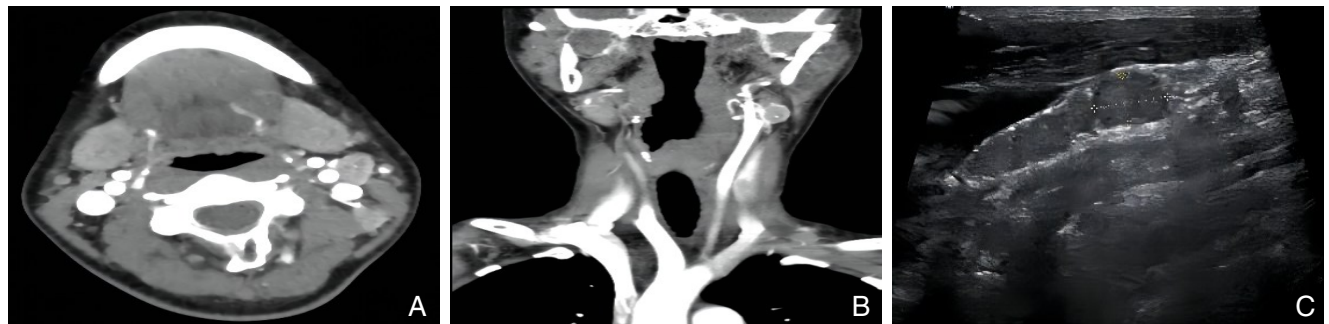


图3 MTC患者影像学资料 A: CT示左侧颈部异常淋巴结(横断面); B: CT示左侧颈部异常淋巴结(冠状面); C: 超声示左侧颈部异常淋巴结

Figure 3 Imaging data of the MTC patient A:CT showing abnormal lymph nodes in the left neck (cross section); B: CT showing abnormal lymph nodes on the left side of the neck (coronal plane); C: Ultrasound showing abnormal lymph nodes on the left side of the neck

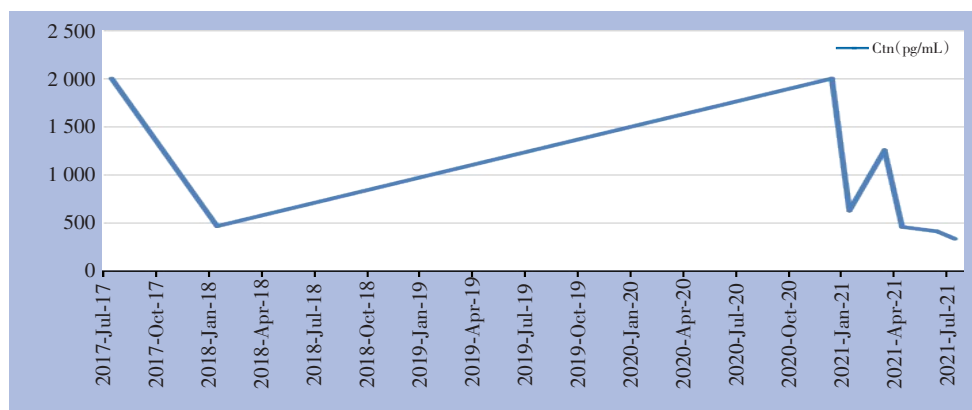


图4 MTC患者Ctn变化趋势(2017年7月行第1次甲状腺癌根治术;2021年1月因甲状腺癌复发行再次双侧颈部淋巴结扩大清扫术;2021年3月始行安罗替尼靶向治疗)

Figure 4 The trend of change in Ctn of the MTC patient (undergoing first radical operation for thyroid cancer in July 2017; undergoing expanded bilateral cervical lymph node dissection due to recurrence of thyroid cancer in January 2021; undergoing targeted therapy with Anlotinib in March 2021)

2.3 儿童及青少年甲状腺癌与成人甲状腺癌的临床病理特征比较

本组儿童及青少年甲状腺癌患者的性别分布与成人基本一致，女性发病多于男性。儿童及青少年甲状腺癌患者因触及颈部无痛性肿物就诊的比例明显高于成人（77.27% vs. 18.18%， $P<0.001$ ），成人组甲状腺癌多因例行健康体检发现甲状腺结

节就诊（81.82%，18/22）。儿童及青少年甲状腺癌及成人甲状腺癌病理诊断均以PTC居多（95.45% vs. 100.00%），然而，儿童及青少年甲状腺癌诊断时PTMC的比例明显低于成人甲状腺癌患者（13.36% vs. 50.00%， $P<0.05$ ），肿瘤体积较成人更大。此外，儿童及青少年组双侧淋巴结转移比例高于成人组（50.00% vs. 9.09%， $P<0.05$ ）（表5）。

表5 儿童及青少年甲状腺癌与成人甲状腺癌的临床病理特征[n (%)]

Table 5 Comparison of the clinicopathologic characteristics of pediatric and adolescent thyroid cancer patients and adult thyroid cancer patients [n (%)]

临床资料	儿童及青少年组(n=22)	成人组(n=22)	χ^2	P
性别				
男	3(13.64)	5(22.73)	0.611	0.343
女	19(86.36)	17(77.27)		
就诊原因				
触及肿块	17(77.27)	4(18.18)	15.395	<0.001
健康体检	5(22.73)	18(81.82)		
病理类型				
PTC	18(81.82)	11(50.00)	7.261	0.022
PTMC	3(13.64)	11(50.00)		
MTC	1(4.54)	0(0.00)		
癌灶位置				
单侧叶	16(72.73)	18(81.82)	0.518	0.472
双侧	6(27.27)	4(18.18)		
癌灶数量				
单灶	16(72.73)	15(68.18)	0.109	0.741
多灶	6(27.27)	7(31.82)		
被膜侵犯				
有	14(63.64)	11(50.00)	0.834	0.361
无	8(36.36)	11(50.00)		
颈部淋巴结转移				
无	5(22.73)	6(27.27)	9.468	0.009
单侧	6(27.27)	14(63.64)		
双侧	11(50.00)	2(9.09)		
远处转移				
有	1(4.55)	0(0.00)	1.023	0.312
无	21(95.45)	22(100.00)		
合并结节性甲状腺肿				
有	13(59.09)	8(36.36)	2.277	0.131
无	9(40.91)	14(63.64)		
¹³¹ I辅助治疗				
有	10(45.45)	6(27.27)	1.571	0.21
无	12(54.55)	16(72.73)		

3 讨论

青少年及甲状腺癌患者在青春期出现性别差异,女性:男性(5:1)^[11]。本研究中,女性:男性为6.33:1,这与既往的研究^[11]基本相符。且有研究^[12]表明,在儿童及青少年甲状腺癌中,≤12岁组与>12岁组比较,前者生存率更低,且有更强的侵袭性和转移性。

成人乳头状甲状腺癌的发病率较高^[13],而与成人相比,儿童及青少年PTC在甲状腺癌中的比例更高,儿童甲状腺滤泡癌并不常见,儿童MTC及未分化癌更为罕见^[14]。本研究发现,儿童及青少年组PTC占95.45%,MTC占4.55%,成人组PTC占100.00%,这与既往研究^[13-14]有差异,可能由于本研究样本量少、病理类型较为单一,尚需更大的样本量以减小随机误差,进一步分析。

虽然儿童及青少年甲状腺结节的发病率较低,约占2%^[15],但其恶性风险却不低,占9%~50%^[16]。本研究发现,需行手术治疗的儿童及青少年甲状腺疾病患者中,甲状腺癌患者占比高达35.29%,而PTMC患者的比例明显低于成人组(13.36% vs. 50%)。儿童及青少年甲状腺癌患者因触及颈部无痛性肿物就诊的比例明显高于成人(77.27% vs. 18.18%),分析其原因可能在于,现在越来越多的成年人注重在医院进行健康体检,许多甲状腺癌得以早发现、早诊断、早治疗^[17]。而儿童及青少年主要进行校园体检,极少借助影像学、实验室检查等辅助检查,较小、较深的甲状腺结节难以经体表触及,一般在出现较明显的体征或症状后才到医院就诊。因此,应在儿童及青少年的校园体检中更加重视颈部体查。

有研究^[18]证实,青少年DTC更易扩散,儿童及青少年较成人有更高的淋巴结转移发生率(40%~90% vs. 20%~50%)。本研究发现,虽然儿童及青少年组与成人组均存在较高的淋巴结转移率(77.27% vs. 68.18%),但是儿童及青少年组的双侧颈部淋巴结转移比例明显高于成人组(50.00% vs. 9.09%)。儿童及青少年甲状腺癌预后较好,总体存活率高,尽管其较容易转移,但多数为分化型,较少发生骨转移,且对放射碘治疗敏感^[19]。我院22例在访儿童及青少年患者现均生存,肺转移占4.55%,均未发现骨转移征象,¹³¹I治疗者占45.45%。虽本研究提示儿童及青少年组与成

人组远处转移发生率无明显差异,但本研究随访时间尚短,需增加随访时间,继续观察远期预后情况。

目前已知甲状腺癌可能的危险因素包括碘缺乏,既往辐射暴露史,甲状腺疾病家族史和一些遗传综合征。迄今为止,暴露于电离辐射是唯一确定的发生DTC的风险因素,尤其是当暴露发生在儿童时期^[20-21]。本研究中有1例患者在9岁时因小脑髓母细胞瘤行手术及化疗及放疗,8年后于我院行左侧叶甲状腺乳头状癌根治术。

存在甲状腺肿瘤患病风险较高的患儿应当每年进行体检。当检测到甲状腺结节时,应检测血清TSH、游离甲状腺素(free thyroid hormone, FT4)和/或血清总甲状腺素(thyroid hormone, T4)并做颈部超声检查;应评估Ctn水平以筛查MTC;如果TSH被抑制,放射性核素扫描可能识别出功能亢进的结节^[18, 22]。必须结合超声特征和临床背景来鉴别是否需要采用FNAC^[17]。ATA指南^[11]推荐儿童甲状腺结节评估采用与成人一致的Bethesda细胞病理学报告系统,对于FNAC结果为意义不明确的细胞非典型性病变或滤泡性病变,滤泡性肿瘤或可疑滤泡性肿瘤,可疑恶性和恶性,一般均首选手术^[23-24]。对于未分化癌者,其治疗仍是世界需要攻克的难题,目前各肿瘤治疗中心均在探索以局部治疗(手术、放疗)联合药物治疗(化疗、靶向治疗等其他生物治疗)的综合治疗策略^[25]。

目前儿童及青少年DTC、MTC的治疗方法以手术治疗为主,前者辅以内分泌治疗和或¹³¹I治疗等。笔者单位术前对患者的颈部进行全面仔细的超声检查,当需要进一步描述潜在的颈部疾病及进展时,考虑使用增强CT或磁共振成像(MRI),以优化手术方案^[26]。本研究22例儿童及青少年甲状腺癌患者中,3例行患侧甲状腺腺叶切除术,1例行患侧甲状腺腺叶切除+对侧腺叶次全切除术,2例行患侧甲状腺腺叶切除+对侧腺叶近全切除术,余均行甲状腺全切术。有研究^[27]称接受腺叶切除术的患者比接受甲状腺次全切除或全切除术的患者更容易复发,证实更广泛的手术切除范围与较低的复发风险相关。大部分儿童及青少年PTC患者,甲状腺全切术是手术治疗的首选,对单侧微小且局限的肿瘤,可选择甲状腺近全切术^[11]。

22例患者中,21例行中央区淋巴结清扫,13例患者行侧颈区淋巴结清扫,1例未行淋巴结清扫。

初次淋巴结处理不彻底是甲状腺癌淋巴结复发的危险因素，如术前FNAC结果为恶性，或临床发现甲状腺外侵犯或局部转移，推荐行中央区淋巴结清扫（central neck dissection, CND）；单病灶者行同侧CND，再根据术中情况选择性对侧CND；除非细胞学已证实存在颈侧区淋巴结转移，否则一般不推荐常规行颈侧区淋巴结清扫^[11]。

本研究中术后行¹³¹I治疗的10例患者均为甲状腺全切患者。术后¹³¹I治疗的目的是清除残留的甲状腺组织，提高用血清Tg作为DTC复发生物标志物的敏感度，以及降低复发的风险。人们普遍认为，大多数儿童和成人都应接受¹³¹I治疗残留在甲状腺床和局部淋巴结中的癌症微灶^[18]以减少疾病复发。但¹³¹I治疗对儿童及青少年可能存在短期和长期的不良反应和并发症。短期的不良反应主要是损伤一些能摄取碘的组织，导致唾液腺炎、口干症、龋齿等；长期不良反应有损伤性腺、抑制骨髓造血系统、诱发继发性肿瘤等^[28]。至于¹³¹I使用剂量，经验性剂量法更简单，应用更广泛，但是也可能导致患者治疗过度或治疗不足。因此，对于首次接受¹³¹I治疗的低龄儿童、骨髓储备有限的患儿及肺转移患者应谨慎考虑经验性剂量法^[11, 29]。

行甲状腺癌根治术的患者，术后均需终身服用左旋甲状腺素钠片。对于非分化型甲状腺癌患者，左旋甲状腺素钠片主要起到补充生理需要的作用。对于DTC患者，服用左旋甲状腺素钠片不仅可维持生理需要，还可抑制TSH，降低复发率^[30]。但TSH抑制存在生长加速、骨龄提前、青春期早发等潜在风险^[11, 31]，并且，与成年人相比，儿童通常需要相当高的左旋甲状腺素剂量才能完全抑制TSH^[18, 32]。因此，目前关于儿童及青少年分化型甲状腺癌术后行TSH的最佳抑制程度存在着争议。

在极少数情况下，患有甲状腺癌的儿童及青少年可能会出现进行性恶化的症状和/或发展为危及生命的疾病。而这些疾病不适合进一步的手术或¹³¹I治疗，此时应考虑全身治疗，临床试验是首选^[11]，如分子靶向疗法^[33]。本研究中，1例双侧髓样癌手术治疗后复发患者现行安罗替尼靶向药物治疗，该患者始行靶向药物治疗后，随访4个月内，复查结果均示Ctn<500 pg/mL。

患有DTC的儿童术后定期评估内容有Tg及抗

甲状腺球蛋白抗体（anti-thyroglobulin antibodies, TgAb）、颈部超声检查及¹³¹I诊断全身显像（diagnostic whole body scan, DxWBS）等^[34]。Tg水平是DTC随访评估的主要内容，检测Tg必须同时检测TgAb。初次手术6个月后须行颈部彩超，并推荐于确诊甲状腺癌后6~12个月进行DxWBS，尤其是胸部X线片或CT扫描不明显的肺转移瘤者^[11]。患有MTC的患者术后定期评估内容包括Ctn、CEA、甲状腺功能、颈部超声等。

综上，甲状腺癌在儿童及青少年甲状腺疾病中占比较高，且甲状腺癌诊断时肿瘤体积往往较成人更大，PTMC的发生率更低，且更易出现双侧颈部淋巴结转移，但是经过手术等规范化治疗后，整体预后较好。因此，对于儿童及青少年甲状腺癌患者，建议利用手术治疗彻底切除癌灶降低复发风险，DTC患者术后辅以内分泌和¹³¹I等治疗，MTC患者应重视影像学及血清学复查。同时应做好长期甚至终身跟踪随访，更有利于深入地了解儿童及青少年甲状腺癌的进展、预后。

利益冲突：所有作者均声明不存在利益冲突。

参考文献

- [1] Du LB, Zhao ZX, Zheng RS, et al. Epidemiology of thyroid cancer: incidence and mortality in China, 2015[J]. *Front Oncol*, 2020, 10: 1702. doi: 10.3389/fonc.2020.01702.
- [2] 杨雷, 郑荣寿, 王宁, 等. 2010年中国甲状腺癌发病与死亡情况[J]. *中华预防医学杂志*, 2014, 48(8):663-668. doi: 10.3760/cma.j.issn.0253-9624.2014.08.003.
- [3] Yang L, Zheng RS, Wang N, et al. Analysis of incidence and mortality of thyroid cancer in China, 2010[J]. *Chinese Journal of Preventive Medicine*, 2014, 48(8): 663-668. doi: 10.3760/cma.j.issn.0253-9624.2014.08.003.
- [4] 刘伟, 王晓江, 张静, 等. 儿童青少年甲状腺髓样癌临床病理学特征及预后分析[J]. *中国癌症杂志*, 2021, 31(11):1096-1103. doi: 10.19401/j.cnki.1007-3639.2021.11.008.
- [5] Liu W, Wang XJ, Zhang J, et al. Clinicopathological characteristics and prognostic analysis of medullary thyroid carcinoma in children and adolescents[J]. *China Oncology*, 2021, 31(11):1096-1103. doi: 10.19401/j.cnki.1007-3639.2021.11.008.
- [6] 杨珂, 郑容, 林岩松. 儿童青少年甲状腺癌诊治指南解读及其进展: 核医学部分[J]. *中国癌症杂志*, 2019, 29(6):401-411. doi: 10.19401/j.cnki.1007-3639.2019.06.001.
- [7] Yang K, Zheng R, Lin YS. The interpretation of management

- guidelines for children with thyroid nodules and differentiated thyroid cancer: radioactive iodine therapy and new progress[J]. *China Oncology*, 2019, 29(6):401-411. doi: 10.19401/j.cnki.1007-3639.2019.06.001.
- [5] 何雨沁,王凯,朱一鸣,等. 儿童及青少年初治甲状腺乳头状癌伴远处转移临床分析及列线图构建[J]. *中国实用外科杂志*, 2021, 41(8):886-891. doi: 10.19538/j.cjps.issn1005-2208.2021.08.12.
- He YQ, Wang K, Zhu YM, et al. Clinical analysis and nomogram construction of pediatric papillary thyroid carcinoma with distant metastasis[J]. *Chinese Journal of Practical Surgery*, 2021, 41(8): 886-891. doi: 10.19538/j.cjps.issn1005-2208.2021.08.12.
- [6] 孙迪,赵腾,张迎强,等. 儿童及青少年分化型甲状腺癌患者术后¹³¹I治疗前刺激性Tg对远处转移的预测价值[J]. *中华核医学与分子影像杂志*, 2021, 41(6): 350-355. doi: 10.3760/cma.j.cn321828-20200220-00058.
- Sun D, Zhao T, Zhang YQ, et al. Predictive value of preablative stimulated thyroglobulin in detection of distant metastases in children and adolescents with differentiated thyroid cancer[J]. *Chinese Journal of Nuclear Medicine and Molecular Imaging*, 2021, 41(6): 350-355. doi: 10.3760/cma.j.cn321828-20200220-00058.
- [7] Jiang LS, Xiang YZ, Huang R, et al. Clinical applications of single-photon emission computed tomography/computed tomography in post-ablation ¹³¹I iodine scintigraphy in children and young adults with differentiated thyroid carcinoma[J]. *Pediatr Radiol*, 2021, 51(9):1724-1731. doi: 10.1007/s00247-021-05039-2.
- [8] Sassolas G, Hafdi-Nejjari Z, Casagrande L, et al. Thyroid cancers in children, adolescents, and young adults with and without a history of childhood exposure to therapeutic radiation for other cancers[J]. *Thyroid*, 2013, 23(7): 805-810. doi: 10.1089/thy.2011.0370.
- [9] Markovina S, Grigsby PW, Schwarz JK, et al. Treatment approach, surveillance, and outcome of well-differentiated thyroid cancer in childhood and adolescence[J]. *Thyroid*, 2014, 24(7): 1121-1126. doi: 10.1089/thy.2013.0297.
- [10] Alzahrani AS, Alkhafaji D, Tuli M, et al. Comparison of differentiated thyroid cancer in children and adolescents (≤ 20 years) with young adults[J]. *Clin Endocrinol (Oxf)*, 2016, 84(4): 571-577. doi: 10.1111/cen.12845.
- [11] Francis GL, Waguespack SG, Bauer AJ, et al. Management guidelines for children with thyroid nodules and differentiated thyroid cancer[J]. *Thyroid*, 2015, 25(7): 716-759. doi: 10.1089/thy.2014.0460.
- [12] 代立媛,杜伟,刘善廷,等. 儿童和青少年甲状腺癌110例临床分析[J]. *中华实用儿科临床杂志*, 2018, 33(23): 1792-1795. doi: 10.3760/cma.j.issn.2095-428X.2018.23.009.
- Dai LY, Du W, Liu ST, et al. Clinical analysis of thyroid carcinoma in 110 children and adolescents[J]. *Journal of Applied Clinical Pediatrics*, 2018, 33(23):1792-1795. doi: 10.3760/cma.j.issn.2095-428X.2018.23.009.
- [13] Yu GP, Li JCL, Branovan D, et al. Thyroid cancer incidence and survival in the national cancer institute surveillance, epidemiology, and end results race/ethnicity groups[J]. *Thyroid*, 2010, 20(5):465-473. doi: 10.1089/thy.2008.0281.
- [14] 倪鑫,王生才,邵隽,等. 儿童甲状腺结节及分化型甲状腺癌指南解读及进展回顾[J]. *中华耳鼻咽喉头颈外科杂志*, 2019, 54(12): 954-958. doi:10.3760/cma.j.issn.1673-0860.2019.12.016.
- Ni X, Wang SC, Tai J, et al. The interpretation of management guidelines for children with thyroid nodules and differentiated thyroid cancer[J]. *Chinese Journal of Otorhinolaryngology Head and Neck Surgery*, 2019, 54(12): 954-958. doi: 10.3760/cma.j.issn.1673-0860.2019.12.016.
- [15] Corrias A, Mussa A, Baronio F, et al. Diagnostic features of thyroid nodules in pediatrics[J]. *Arch Pediatr Adolesc Med*, 2010, 164(8): 714-719. doi: 10.1001/archpediatrics.2010.114.
- [16] Guille JT, Opoku-Boateng A, Thibeault SL, et al. Evaluation and management of the pediatric thyroid nodule[J]. *Oncologist*, 2015, 20(1):19-27. doi: 10.1634/theoncologist.2014-0115.
- [17] 石灿,彭松,梁琪. 能谱CT及其联合甲状腺球蛋白检测对良恶性甲状腺结节的诊断价值[J]. *中国普通外科杂志*, 2021, 30(11): 1359-1366. doi: 10.7659/j.issn.1005-6947.2021.11.012.
- Shi C, Peng S, Liang Q. Diagnostic values of spectral CT and its combination with thyroglobulin detection for benign or malignant thyroid nodules[J]. *Chinese Journal of General Surgery*, 2021, 30(11):1359-1366. doi: 10.7659/j.issn.1005-6947.2021.11.012.
- [18] Rivkees SA, Mazzaferri EL, Verburg FA, et al. The treatment of differentiated thyroid cancer in children: emphasis on surgical approach and radioactive iodine therapy[J]. *Endocr Rev*, 2011, 32(6):798-826. doi: 10.1210/er.2011-0011.
- [19] Chaukar DA, Rangarajan V, Nair N, et al. Pediatric thyroid cancer[J]. *J Surg Oncol*, 2005, 92(2): 130-133. doi: 10.1002/jso.20339.
- [20] van Santen HM, Alexander EK, Rivkees SA, et al. Clinical considerations for the treatment of secondary differentiated thyroid carcinoma in childhood cancer survivors[J]. *Eur J Endocrinol*, 2020, 183(3):P1-10. doi: 10.1530/EJE-20-0237.
- [21] 杜瑞,梁楠,孙辉. 儿童及青少年甲状腺癌诊疗进展[J]. *中国普通外科杂志*, 2019, 28(11): 1421-1426. doi: 10.7659/j.issn.1005-6947.2019.11.016.
- Du R, Liang N, Sun H. Progress of diagnosis and treatment of thyroid carcinoma in children and adolescents[J]. *Chinese Journal of General Surgery*, 2019, 28(11): 1421-1426. doi: 10.7659/j.

- issn.1005-6947.2019.11.016.
- [22] 王东梅, 周茜, 霍煜廷, 等. 甲状腺结节的影响因素研究进展[J]. 中国普通外科杂志, 2018, 27(5): 635-641. doi: 10.3978/j.issn.1005-6947.2018.05.017.
- Wang DM, Zhou Q, Huo YT, et al. Research progress of influential factors for thyroid nodules[J]. Chinese Journal of General Surgery, 2018, 27(5):635-641. doi: 10.3978/j.issn.1005-6947.2018.05.017.
- [23] 于洋. 分化型甲状腺癌的术前分子诊断的发展现状及前景思考[J]. 中国普通外科杂志, 2018, 27(5):622-628. doi: 10.3978/j.issn.1005-6947.2018.05.015.
- Yu Y. Preoperative molecular diagnosis of differentiated thyroid cancer: development status and future prospects[J]. Chinese Journal of General Surgery, 2018, 27(5):622-628. doi: 10.3978/j.issn.1005-6947.2018.05.015.
- [24] 高立霓, 张敏, 杨大雁, 等. 分化型甲状腺癌术前原发肿物超声特征与术后颈部淋巴结转移的关系[J]. 中国普通外科杂志, 2019, 28(5):630-635. doi: 10.7659/j.issn.1005-6947.2019.05.017.
- Gao LN, Zhang M, Yang DY, et al. Relationship of preoperative ultrasonic features of the primary mass of differentiated thyroid carcinoma and postoperative cervical lymph node metastasis[J]. Chinese Journal of General Surgery, 2019, 28(5): 630-635. doi: 10.7659/j.issn.1005-6947.2019.05.017.
- [25] 程若川, 刘文. 鉴往知来: 分化型甲状腺癌术后随访模式探索[J]. 中国普通外科杂志, 2018, 27(11): 1370-1376. doi: 10.7659/j.issn.1005-6947.2018.11.002.
- Cheng RC, Liu W. Envisioning the future by decoding the past: exploration of postoperative follow-up strategies for differentiated thyroid cancer[J]. Chinese Journal of General Surgery, 2018, 27(11):1370-1376. doi: 10.7659/j.issn.1005-6947.2018.11.002.
- [26] 隋成秋, 梁楠, 孙辉. 第8版AJCC甲状腺癌TNM分期系统的更新要点及应用价值[J]. 中国普通外科杂志, 2018, 27(11):1464-1470. doi: 10.7659/j.issn.1005-6947.2018.11.015.
- Sui CQ, Liang N, Sun H. Essential points and application value of the AJCC8th edition TNM staging system for thyroid carcinoma[J]. Chinese Journal of General Surgery, 2018, 27(11):1464-1470. doi: 10.7659/j.issn.1005-6947.2018.11.015.
- [27] Welch Dinauer CA, Tuttle RM, Robie DK, et al. Extensive surgery improves recurrence-free survival for children and young patients with class I papillary thyroid carcinoma[J]. J Pediatr Surg, 1999, 34(12):1799-1804. doi: 10.1016/s0022-3468(99)90316-0.
- [28] Peterson ME, Rishniw M. A dosing algorithm for individualized radioiodine treatment of cats with hyperthyroidism[J]. J Vet Intern Med, 2021, 35(5):2140-2151. doi: 10.1111/jvim.16228.
- [29] Wang F, Nie H, Li W, et al. The clinical significance of remnant thyroid tissue in thyroidectomized differentiated thyroid cancer patients on 131I-SPECT/CT[J]. BMC Med Imaging, 2021, 21(1): 78. doi: 10.1186/s12880-021-00612-5.
- [30] Zheng W, Rui ZY, Wang X, et al. The influences of TSH stimulation level, stimulated tg level and tg/TSH ratio on the therapeutic effect of 131I treatment in DTC patients[J]. Front Endocrinol, 2021, 12:601960. doi: 10.3389/fendo.2021.601960.
- [31] Boelaert K, Visser WE, Taylor PN, et al. Endocrinology in the time of covid-19: management of hyperthyroidism and hypothyroidism[J]. Eur J Endocrinol, 2020, 183(1):G33-39. doi: 10.1530/EJE-20-0445.
- [32] Turpin S, Lambert R, Deal C. Timing of hormone withdrawal in children undergoing 131I whole-body scans for thyroid cancer[J]. Horm Res Paediatr, 2016, 86(6):410-415. doi: 10.1159/000453064.
- [33] Lorusso L, Cappagli V, Valerio L, et al. Thyroid cancers: from surgery to current and future systemic therapies through their molecular identities[J]. Int J Mol Sci, 2021, 22(6): 3117. doi: 10.3390/ijms22063117.
- [34] Luo M, Hu YJ. Efficacy of 131I therapy and its influencing factors in children and adolescents with differentiated thyroid carcinoma[J]. J BUON, 2021, 26(3):1028-1033.

(本文编辑 宋涛)

本文引用格式: 陈怡如, 雷亚丽, 邹联洪, 等. 儿童及青少年甲状腺癌的临床特征与预后分析[J]. 中国普通外科杂志, 2022, 31(5):608-618. doi: 10.7659/j.issn.1005-6947.2022.05.006

Cite this article as: Chen YR, Lei YL, Zou LH, et al. Analysis of clinical characteristics and prognosis of thyroid cancer in children and adolescents[J]. Chin J Gen Surg, 2022, 31(5): 608-618. doi: 10.7659/j.issn.1005-6947.2022.05.006