



doi:10.7659/j.issn.1005-6947.2022.05.016  
http://dx.doi.org/10.7659/j.issn.1005-6947.2022.05.016  
Chinese Journal of General Surgery, 2022, 31(5):698-704.

· 简要论著 ·

## 新疆地区儿童甲状腺囊型棘球蚴病1例报告并文献复习

向璇, 叶力多斯·叶列吾别克, 吾甫尔·依马尔, 博格拉·阿尔斯兰, 阿丽雅·塔依尔, 王护国

(新疆医科大学第一附属医院 血管甲状腺外科, 新疆 乌鲁木齐 830054)

### 摘要

**背景与目的:** 棘球蚴病是人畜共患病, 可累及多个脏器, 最常见于肝脏及肺脏。甲状腺是棘球蚴病感染的罕见部位, 临床上易误诊为其他甲状腺囊性疾病, 导致延误治疗。笔者拟通过回顾1例儿童甲状腺囊型棘球蚴病患者临床资料及复习国内外文献, 加强对该罕见病的认识。

**方法:** 回顾性分析新疆医科大学第一附属医院血管甲状腺外科2019年10月收治的1例儿童甲状腺囊型棘球蚴病患者的病例资料, 并检索2000—2021年期间国内外文献数据库中与该疾病相关的文献报告, 结合病历资料与文献内容进行分析, 总结该疾病的临床特征。

**结果:** 纳入中文数据库文献报告8篇, 外文数据库文献报告22篇, 共33例患者。甲状腺囊型棘球蚴病主要临床症状为颈部出现囊性肿块, 当肿物逐渐增大时可引起局部压迫症状, 超声及颈部CT对该病诊断具有特异度, 手术切除为首选治疗方案。

**结论:** 甲状腺囊型棘球蚴病发病罕见, 在临床诊治过程中对可能存在该病的患者应仔细询问病史应详细了解患者的旅居史、牲畜接触史, 积极完善相关检查, 熟悉影像学特点, 避免误诊、漏诊, 采取手术联合药物治疗方法, 疗效更佳。

### 关键词

棘球蚴病, 甲状腺; 病例报告

中图分类号: R532.32

棘球蚴病 (echinococcosis) 又名包虫病 (hydatid cyst, HC), 是由于人和牲畜感染棘球绦虫的幼虫而导致的一种寄生虫传染病。根据感染的棘球绦虫属 (细粒棘球绦虫和多房棘球绦虫) 不同分为囊型包虫病 (cystic echinococcosis, CE) 和泡型包虫病 (alveolar echinococcosis, AE), 前者较为多见<sup>[1]</sup>。CE以感染脏器的部位的不同分为5类, 根据病理基础特点分为3型, 包括I型 (单纯囊)、II型 (多子囊) 和III型 (继发征象)。HC广发流行于世界各地, 主要以农牧区为主。该病可累及身体多个脏器, 最常见于肝脏及肺脏, 甲状腺少见。即使在HC流行的国家, 甲状腺CE的

发病率也低于1%<sup>[2]</sup>。新疆医科大学第一附属医院2019年10月收治1例甲状腺CE患儿, 现将该病例资料及结合国内外相关文献分析结果汇报如下, 以期提高临床医师对甲状腺CE的认识。

### 1 病例报告

患儿 男, 6岁。因1个月前无明显诱因发现颈部包块就诊于本市肿瘤医院门诊, 包块无触痛, 无波动感, 表面无破溃, 不伴有发热、咳嗽、呼吸困难、吞咽困难等不适。甲状腺超声考虑甲状腺左叶囊性肿物 (TI-RADS: 3类, 提示: 结节性甲状腺肿/其他?), 患儿未接受其他检查和处理, 转入我院进一步诊治。患儿生于新疆巴楚县 (牧区), 有与家中犬类密切接触史。专科体查: 左侧颈部肿块 (大小约4 cm × 4 cm), 质地较硬, 边界清楚, 活动度好, 可随吞咽运动上下活动。实验室检查: 血常规、肝肾功能、血糖、血脂、电解质、肿瘤标志物及甲状腺功能均未见明显异常。

**基金项目:** 新疆维吾尔自治区自然科学基金资助项目 (2021D01C325)。

**收稿日期:** 2021-12-14; **修订日期:** 2022-04-20。

**作者简介:** 向璇, 新疆医科大学第一附属医院硕士研究生, 主要从事甲状腺相关疾病方面的研究 (叶力多斯·叶列吾别克为共同第一作者)。

**通信作者:** 王护国, Email: xjxwhg@163.com

我院甲状腺超声示:左侧叶内中下部可见大小约4.8 cm×2.7 cm×4.1 cm无回声灶,边界清楚,形态规整,内透声可;彩色多普勒血流显像示:囊壁及囊内未见血流信号(图1),考虑为甲状腺囊性病变更可能。甲状腺CT示:甲状腺左叶中下部体积明显增大,内见一较大椭圆形囊性肿块影,边界清楚,大小约4.7 cm×3.1 cm,气管明显受压变窄,考虑甲状腺囊肿(图2)。

术中探查见甲状腺左叶可触及一囊肿,大小约5.5 cm×4.5 cm×4.0 cm,边界清。沿囊肿边界分离,于囊肿上方取一小口,可见囊液清亮,将囊液吸尽,囊肿内可见一内囊(囊壁呈粉皮样),术中考虑为甲状腺细粒HC。然后用10% NaCl高渗盐水浸泡术区约10 min,并用10% NaCl高渗盐水反复冲洗术区。术后病理证实:细粒HC(甲状腺包虫内囊、外囊)(图3)。术后继续完善头部、胸腔及腹腔CT,未发现其他脏器病变。术后修正诊断:

甲状腺囊性细粒HC(I型,单纯囊型)。术后给予患儿止血、抑酸、补液、术后给予阿苯达唑治疗(10 mg/kg·d)治疗,持续6个月。患儿定期门诊随访2年,未见原位复发及其他脏器转移。

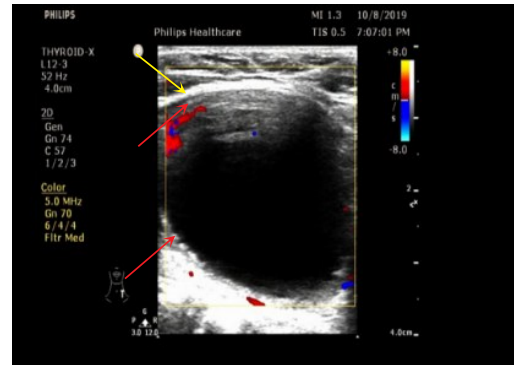


图1 患者术前甲状腺超声示左叶中下部有一4.8 cm×2.7 cm×4.1 cm无回声病灶(红箭头示甲状腺包虫内囊壁,黄箭头示甲状腺包虫外囊壁,呈“双壁征”)

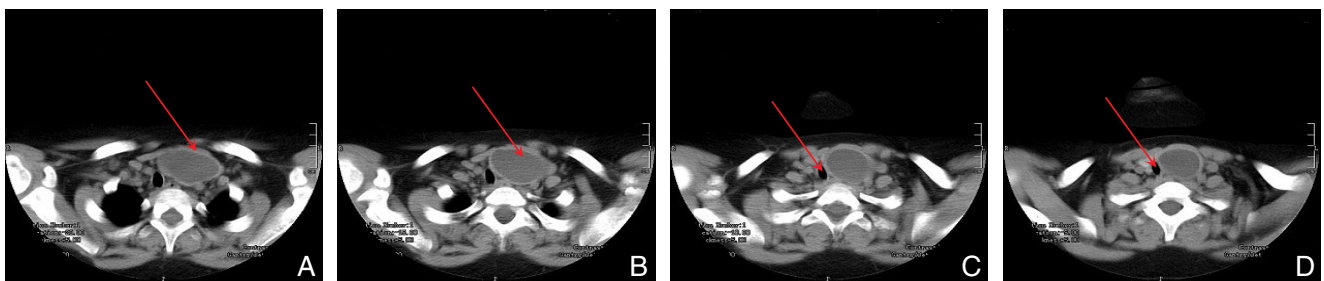


图2 术前患者甲状腺CT影像(囊性肿块大小约4.7 cm×3.1 cm,气管明显受压变窄,右侧甲状腺形状、大小、密度未见异常变化,考虑为甲状腺囊肿) A: 箭头示囊肿厚壁; B: 箭头示低密度囊内容物; C-D: 箭头示囊肿压迫气管右偏

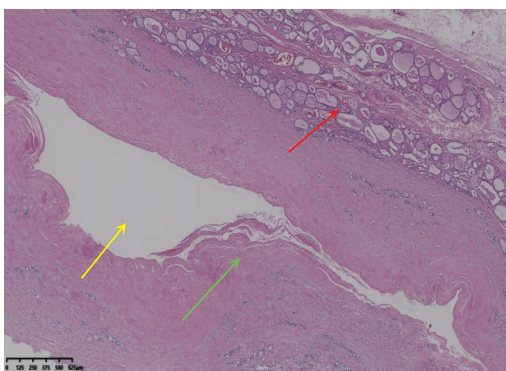


图3 术后HE染色(比例尺: 625 μm; 红箭头示正常甲状腺组织,黄箭头示甲状腺包虫内囊,绿箭头示甲状腺包虫外囊内无结构组织)

## 2 文献复习

检索国内外文献数据库,检索时间跨度设置为2000—2021年,在中文数据库(CNKI、万方)

进行检索,获得文献10篇,通过阅读标题,剔除2篇主题不相关文献,最终纳入8篇中文文献<sup>[3-10]</sup>。在外文数据库(PubMed, Medline)进行检索,获得文献37篇,通过阅读标题摘要,剔除15篇不相关文献,最终纳入22篇英文文献<sup>[11-32]</sup>。纳入的30篇中英文文献中,土耳其12篇文献<sup>[12,16,19-21,24-26,29-32]</sup>报道15例;伊拉克1篇文献<sup>[13]</sup>报告1例;伊朗2篇文献<sup>[14,23]</sup>报告2例;摩洛哥2篇文献<sup>[15,17]</sup>报告2例;美国1篇文献<sup>[18]</sup>报告1例;加拿大1篇文献<sup>[22]</sup>报告1例,法国2篇文献<sup>[27-28]</sup>报告2例。中国9篇文献<sup>[3-11]</sup>报告9例。共计报告33例病例,男14例,女19例,年龄范围6~65岁。其中20例因自行或体检发现单纯颈部包块而就医,3例<sup>[4,7,15]</sup>因囊肿压迫食管导致吞咽困难就医,3例<sup>[7,13,30]</sup>因囊肿压迫气管导致呼吸困难就诊,3例<sup>[12,14,19,32]</sup>由于囊肿压迫喉返神经导致声音嘶哑而接受治疗。本院医疗中心曾经报1例此类病例,该患者除了发现颈部

包块外还出现反复性发热和咳嗽不适,最终确诊为甲状腺CE合并气管瘘<sup>[11]</sup>。由此可见甲状腺CE早期症状不明显,当包囊逐渐增大压迫气管、食管、喉返神经才出现吞咽困难、呼吸困难、声音嘶哑等症状。超声及CT影像学特点均表现为单个或多个囊性肿块。治疗方案均采用手术切除方式,当囊肿局限在单个腺叶,采用甲状腺单侧叶切除术。当囊肿累计双侧叶或多发囊肿病变,则采用双侧甲状腺腺体全切术。其中1例患者<sup>[26]</sup>采用了PAIR(puncture aspiration, injection, and respiration, PAIR)经皮穿刺引流技术,既囊肿穿刺-穿刺囊肿抽吸-

注入高渗盐水-再经皮引流,术前、术后均给予抗蠕虫药物治疗,该患者无手术并发症、术后随访4个月病情好转见囊肿最近萎缩至坏死。20例患者术前和(或)术后给予抗蠕虫药物治疗,其中3例患者因合并其他部位感染(包括肝包虫病、肺包虫病、下颌腺),术前加以抗蠕虫治疗1~6周<sup>[12,16,26]</sup>。8例患者术后随访未见复发,随访周期6个月至4.5年,其余12例患者随访复发情况未提及(表1)。可见术后给予抗蠕虫药可有效降低该病的复发率。

表1 (2000—2021年)各国家相关文献报告数据特征

作者(年)	国家	年龄(岁)	性别	症状	合并其他部分包虫	FNAC	治疗方案	术后并发症	复发
吐妮莎,等 <sup>[3]</sup> 2001	中国	22	女	1)	无	未提及	手术	未提及	未提及
何岸柳,等 <sup>[4]</sup> 2021	中国	67	男	1), 3)	无	未提及	手术+药物	未提及	未提及
吴晋,等 <sup>[5]</sup> 2000	中国	45	女	1)	无	未提及	手术+药物	未提及	未提及
李万春 <sup>[6]</sup> 2008	中国	25	女	1)	无	未提及	手术	未提及	未提及
韩文才,等 <sup>[7]</sup> 2000	中国	22	女	1), 2), 4)	无	未提及	手术	未提及	未提及
熊伟,等 <sup>[8]</sup> 2017	中国	27	女	1)	无	未提及	手术	未提及	未提及
马良泰,等 <sup>[9]</sup> 2001	中国	27	女	1), 5), 6)	合并肺包虫	未提及	手术	未提及	未提及
韩平,等 <sup>[10]</sup> 2001	中国	33	女	1)	无	未提及	手术	未提及	未提及
Jiang,等 <sup>[11]</sup> 2019	中国	54	男	1), 5)	无	未提及	手术+药物	无	无(术后随访54个月)
Akbulut,等 <sup>[12]</sup> 2015	土耳其	26	女	1), 7)	无	未提及	手术	未提及	未提及
	土耳其	57	女	1), 2), 7)	合并肝包虫	未提及	手术+药物	未提及	未提及
Salih,等 <sup>[13]</sup> 2020	伊拉克	48	女	1), 3)	无	未提及	手术+药物	未提及	无(术后随访6个月)
Eshraghi,等 <sup>[14]</sup> 2019	伊朗	34	女	1), 2)	无	有	手术+药物	未提及	无
Aderdour,等 <sup>[15]</sup> 2010	摩洛哥	6	男	1)	无	未提及	手术	未提及	未提及
Yilmaz,等 <sup>[16]</sup> 2013	土耳其	18	男	1), 4)	合并多个脏器病变	未提及	手术+药物	未提及	未提及
		25	女	7)	无	未提及	手术+药物	过敏反应	未提及
		21	男	1)	合并肝包虫	未提及	手术+药物	未提及	未提及
Bousaadan,等 <sup>[17]</sup> 2015	摩洛哥	35	男	1)	无	未提及	手术+药物	未提及	无
Dissanayake,等 <sup>[18]</sup> 2016	美国	44	女	1)	无	有	手术+药物	未提及	未提及
Bartn,等 <sup>[19]</sup> 2015	土耳其	32	女	1), 2)	无	未提及	手术+药物	未提及	未提及
Gökçe,等 <sup>[20]</sup> 2003	土耳其	33	男	1)	无	有	手术+药物	未提及	未提及
Erkiliç,等 <sup>[21]</sup> 2004	土耳其	9	男	1)	无	未提及	手术	未提及	未提及
Abebe,等 <sup>[22]</sup> 2016	加拿大	16	男	1)	无	有	手术+药物	未提及	未提及
Moghimi,等 <sup>[23]</sup> 2009	伊朗	35	女	1)	无	无	手术	未提及	未提及
Zulfikaroglu,等 <sup>[24]</sup> 2008	土耳其	50	女	1)	无	未提及	手术+药物	未提及	无(术后随访6个月)
Ozaydin,等 <sup>[25]</sup> 2011	土耳其	25	男	1)	合并肺包虫	有	手术+药物	未提及	无(术后随访6个月)
Avcu,等 <sup>[26]</sup> 2010	土耳其	48	男	1)	合并下颌腺包虫	未提及	PAIR <sup>a</sup> +药物	未提及	无(术后随访4个月)
Lada,等 <sup>[27]</sup> 2005	法国	28	男	1)	无	无	手术+药物	未提及	未提及
Amahzoune,等 <sup>[28]</sup> 2004	法国	21	男	1)	既往合并肝包虫	未提及	手术	未提及	未提及
Aydin,等 <sup>[29]</sup> 2018	土耳其	32	女	1)	无	无	手术	未提及	未提及
Eken,等 <sup>[30]</sup> 2016	土耳其	65	女	1), 3)	未提及	有	手术+药物	未提及	未提及
Capoğlu,等 <sup>[31]</sup> 2002	土耳其	40	女	1)	无	无	手术	未提及	未提及
Oksuz,等 <sup>[32]</sup> 2013	土耳其	23	男	1), 2)	无	未提及	手术+药物	未提及	无(术后随访3个月)

注:1) 颈部包块; 2) 声音嘶哑; 3) 呼吸困难; 4) 吞咽困难; 5) 咳嗽; 6) 咳痰; 7) 疼痛

### 3 讨论

#### 3.1 甲状腺CE病理及临床

牛羊等牲畜在细粒HC传染中充当中间宿主的角色,食肉动物如犬类为最终宿主。成虫在犬类的小肠中产卵,最终虫卵随粪便排出体外,如果人与病犬密切接触或者误饮用了被病犬大便污染水源,极易感染患病。故患者常有牧区旅居史和犬类接触史。虫卵在人的小肠中成熟孵化成蚴,然后突破肠黏膜进入血液及淋巴系统血液系统在各器官定居寄生。细粒HC最常见累及器官肝脏(70%),其次是肺脏(15%),其他器官包括大脑、心脏、脾脏、骨骼、肌肉也会不同程度受累<sup>[11,33]</sup>,而甲状腺被感染的机会极为罕见。细粒HC更多倾向在寄生器官中形成囊肿,囊肿逐渐增大压迫周围神经、血管和组织,造成组织器官缺血、变性、萎缩、纤维化、坏死等<sup>[34]</sup>。然而人肝包虫病囊肿在人体中生长缓慢,在10年之内一半以上的囊肿无明显变化,三分之一的囊肿生长不到3 cm<sup>[35]</sup>。与其他受累器官一样,甲状腺CE囊肿生长也较缓慢,早期甲状腺CE无明显临床症状,大部分患者往往以发现颈部包块或体检发现甲状腺囊性占位而就诊,部分患者会因囊肿较大压迫邻近器官组织(气管、食管、喉返神经)出现呼吸困难、吞咽困难、声音嘶哑等症状<sup>[12,36]</sup>。当甲状腺CE囊肿自发性或医源性破裂时囊内容物溢出可引起过敏、继发性感染、脓肿形成等相关并发症,严重者可因过敏出现休克危及生命。

#### 3.2 甲状腺CE诊断及影像学特点

对于甲状腺CE诊断,实验室检查及影像学检查是必不可少。包虫病血清免疫学实验室检查,其方法多种,包括补体结合试验,间接血凝试验,酶联吸附等。但实验室检查目前已不再用于大面积筛查,更多首选影像学检查<sup>[37]</sup>。不同类型的包虫病其影像学有各自特点。CE其多表现为囊肿,早期囊肿症状不明显,主要依靠超声、CT影像学检查和包虫病皮内试验(Casoni试验)确诊。不同类型CE在影像学特点上也有所不同,典型CE I型在超声上呈“双壁征”,CT影像学呈现出单个圆形或类圆形低密度的囊性病变。如果囊肿的双层结构表现不明显,极易与单纯相关器官组织囊肿混淆。本文报告病例与上述情况类似,该患儿术前未考虑甲状腺CE,将其误诊为临床上常见的甲状

腺囊性病变,导致术中错误地将囊肿切开使囊液外溢,术中及时给予相应的对症处理,虽未出现过敏及病灶种植播散等并发症,但仍应以此为戒,在处理这类囊肿时,应将包虫的外囊完整剥离避免破损,防止囊液外溢导致严重并发症发生。CE II型由于内囊较多,在超声中呈葡萄串珠样;CT影像学中也表现出母囊中套有数个低密度的子囊,呈“蜂窝状”“囊内囊”的图像。CE III型是由于某些外界因素导致内囊破裂和钙化。(1)内囊破裂,因内囊与外囊分离,超声表现出“套环征”。由于破裂的内囊在囊内漂浮,故CT表现为“飘带征”;(2)囊内钙化,在超声及CT图像上均表现为囊内单个或多个,高回声和高密度影<sup>[38-39]</sup>。

超声具有简单、方便和价格低廉的特点,并且对包虫病检出有较高的敏感度和特异度,目前是包虫病的主要筛查手段<sup>[40]</sup>。《肝包虫病影像学诊断专家共识》<sup>[33]</sup>推荐超声作为包虫病的首选筛查方法。CT可进一步明确病情,知晓囊肿与周围组织器官的关系。通过参考影像学资料结合患者流行病学及现病史,不难诊断甲状腺CE。但往往由于某些地区医师诊断经验不足或者一些单一囊肿病变。容易误诊为未其他甲状腺囊性病变,误导之后的治疗。

FNAC在鉴别甲状腺囊型包虫病和其他甲状腺囊性病变起到重要的作用,但容易导致囊液外溢造成过敏及种植播散的风险<sup>[16]</sup>。在以上相关研究中有6篇<sup>[14,18,20,22,24,30]</sup>病例报告术前使用FNAC协助诊断,虽均未提及过敏及头节播散种植等并发症发生。但此方法尚缺少相关循证医学证据证明其安全性,故暂不推荐常规使用该法进行鉴别诊断。

综上,对于CE,应首选影像学检查,并结合患者流行病学和Casoni试验进行诊断。

#### 3.3 甲状腺CE治疗

目前治疗囊型包虫病方法主要是以手术治疗为主,辅以药物治疗<sup>[41]</sup>。内囊摘除术、外囊摘除术及切除部分侵袭组织是目前手术治疗的首选方案<sup>[23,42]</sup>。在手术操作中对于内囊切除应严格掌握“三原则”,即无囊液外溢、原头节充分灭活、术野隔离保护<sup>[43]</sup>。Yilmaz等<sup>[16]</sup>报告1病例术中因操作不慎导致囊肿破裂,囊液外溢导致患者术中出现低血压、心动过缓、皮疹等过敏反应,提示在对包虫囊肿进行剥离时应需谨慎,避免囊肿破裂造成不必要的后果。而AE临床上较为少见,而甲状

腺泡型包虫病更是罕见。泡型包虫病酷似恶性肿瘤特性，在器官内呈浸润性生长并侵犯周围组织器官，同时可向远处转移。根治性的切除也是治疗AE首选方案，复发性仍较高<sup>[44]</sup>。Avcu等<sup>[26]</sup>在针对“甲状腺囊型包虫病合并下颌下腺囊型包虫病(CE I型)”病例报告中，患者拒绝手术治疗，后遵循患者意愿采用PAIR对2个囊肿分别进行穿刺抽吸，囊腔内注射高渗盐水，然后给予引流。术前1周和术后2周分别口服阿苯达唑(10 mg/kg·d)。在4个月随访中，患者病情好转，2个囊肿逐渐萎缩减小。PAIR是治疗HC一种微创治疗技术，可有效减少并发症发生，被WHO是推荐为治疗CE I型囊型包虫病首选方案，但在以往的治疗经验中PAIR技术在对CE II型，CE III型等其他类型的囊型包虫病治疗后复发率高<sup>[45]</sup>。在对囊肿实行穿刺抽吸的操作过程中也存在囊液外渗导致过敏及种植转移的风险。所以是否采用PAIR治疗，仍需要结合患者的实际情况制定个体化治疗方案，在PAIR治疗前还需积极准备抢救药品和设备。

现阶段治疗HC药物主要为苯并咪唑类，常用药物为甲苯咪唑和阿苯达唑。由于阿苯达唑临床疗效好，肠道吸收及生物利用度优于甲苯咪唑<sup>[46]</sup>，目前阿苯达唑已经成为临床一线首选用药，在术前及术后联合阿苯达唑治疗使疗效更佳。但目前阿苯达唑药物治疗剂量、开始及持续时间暂无统一的标准。各国医疗中心治疗方案各有不同，本研究中的相关文献，对于药物治疗土耳其学者给出了较多推荐方案，对于合并有其他部位包虫病(如肝包虫病、肺包虫病等)的患者术前一般给予阿苯达唑400 mg/d治疗时间2~6周<sup>[12,16]</sup>。对于无论有无合并其他部分包虫病患者，术后2~6个月给予阿苯达唑400 mg/d<sup>[16,19,25,29]</sup>。其中在Eken等<sup>[30]</sup>报告中给出的治疗方案：对于甲状腺CE术后的患者给予口服阿苯达唑(10 mg/kg·d)治疗，疗程以7 d为一单位，间隔进行治疗，持续治疗3周。根据以往我院消化血管中心对包虫病的治疗经验：阿苯达唑推荐治疗剂量为15~20 mg/kg·d，分2次口服，治疗时间为术前≥4 h，术后≥1个月<sup>[11,47]</sup>，通过体质量制定出的治疗方案，更有利于患者的个性化治疗。

总之，甲状腺CE发病罕见，在临床诊治过程中对可能存在该病的患者应仔细询问病史应详细了解患者的旅居史、牲畜接触史，积极完善相关检查，熟悉影像学特点，避免误诊、漏诊，采取

手术联合药物治疗方法，疗效更佳。

利益冲突：所有作者均声明不存在利益冲突。

#### 参考文献

- [1] 康殿巨, 张俊杰, 斯郎格玛, 等. 2016—2019年四川省甘孜州棘球蚴病综合防治效果评估[J]. 中国寄生虫学与寄生虫病杂志, 2021, 39(2):150-155. doi: 10.12140/j.issn.1000-7423.2021.02.004. Kang DJ, Zhang JJ, Silang GM, et al. Evaluation of the comprehensive control effects on echinococcosis in Ganzi Prefecture, Sichuan Province from 2016 to 2019[J]. Chinese Journal of Parasitology and Parasitic Diseases, 2021, 39(2): 150-155. doi: 10.12140/j.issn.1000-7423.2021.02.004.
- [2] Benhaddou H, Margi M, Kissra M, et al. Le kyste hydatique du muscle trapezius: une localisation inhabituelle[J]. Arch De Pédiatrie, 2010, 17(3):263-265. doi: 10.1016/j.arcped.2009.11.027.
- [3] 吐妮莎·艾沙, 宋戈萍, 崔玉敏. B超诊断甲状腺包虫1例[J]. 中国超声医学杂志, 2001, 17(1): 23. doi: 10.3969/j.issn.1002-0101.2001.01.032. Tunisha·AS, Song GP, Cui YM. Use of Ultrasound B in diagnosis of thyroid hydatid: A case report[J]. Chinese Journal of Ultrasound In Medicine, 2001, 17(1): 23. doi: 10.3969/j.issn.1002-0101.2001.01.032.
- [4] 何岸柳, 李金花, 马步云. 超声诊断甲状腺包虫病1例[J]. 中国超声医学杂志, 2021, 37(3): 259. doi: 10.3969/j.issn.1002-0101.2021.03.006. He AL, Li JH, Ma BY. Ultrasonographic diagnosis of thyroid hydatid: A case report[J]. Chinese Journal of Ultrasound in Medicine, 2021, 37(3): 259. doi: 10.3969/j.issn.1002-0101.2021.03.006.
- [5] 吴晋, 余博, 许建华. 甲状腺包虫病1例[J]. 农垦医学, 2000, 22(2):152. Wu J, Yu B, Xu JH. A case report of thyroid hydatid[J]. Journal of Nongken Medicine, 2000, 22(2):152.
- [6] 李万春. 甲状腺包虫囊肿1例[J]. 中国基层医药, 2008, 15(10): 1677. doi: 10.3760/cma.j.issn.1008-6706.2008.10.139. Li WC. A case report of thyroid hydatid[J]. Chinese Journal of Primary Medicine And Pharmacy, 2008, 15(10):1677. doi: 10.3760/cma.j.issn.1008-6706.2008.10.139.
- [7] 韩文才, 买买提力·艾西热甫, 廖泉森, 等. 甲状腺包虫囊肿1例[J]. 新疆医科大学学报, 2000, 23(2):97. Han WC, Maimaitili·AXRF, Liao QS, et al. A case report of thyroid hydatid[J]. Journal of Xinjiang Medical University, 2000, 23(2):97.
- [8] 熊伟, 李磊. 西藏地区甲状腺棘球蚴病1例[J]. 当代医学, 2017,

- 23(28):126-128. doi: [10.3969/j.issn.1009-4393.2017.28.060](https://doi.org/10.3969/j.issn.1009-4393.2017.28.060).
- Xiong W, Li L. A case report of thyroid echinococcosis in Tibet region[J]. *Contemporary Medicine*, 2017, 23(28): 126-128. doi: [10.3969/j.issn.1009-4393.2017.28.060](https://doi.org/10.3969/j.issn.1009-4393.2017.28.060).
- [9] 马良泰, 夏拉. 右肺上叶包虫合并甲状腺包虫一例报告[J]. *青海医药杂志*, 2001, 31(3): 13. doi: [10.3969/j.issn.1007-3795.2001.03.047](https://doi.org/10.3969/j.issn.1007-3795.2001.03.047).
- Ma LT, Xia L. Right upper lobe hydatid with thyroid hydatid: a case report[J]. *Qinghai Medical Journal*, 2001, 31(3): 13. doi: [10.3969/j.issn.1007-3795.2001.03.047](https://doi.org/10.3969/j.issn.1007-3795.2001.03.047).
- [10] 韩平, 李文玲. 甲状腺包虫囊肿一例误诊[J]. *临床误诊误治*, 2001, 14(2):131. doi:[10.3969/j.issn.1002-3429.2001.02.080](https://doi.org/10.3969/j.issn.1002-3429.2001.02.080).
- Han P, Li WL. Misdiagnosis of hydatid cystic of thyroid: A case of report[J]. *Clinical Misdiagnosis & Mistherapy*, 2001, 14(2): 131. doi:[10.3969/j.issn.1002-3429.2001.02.080](https://doi.org/10.3969/j.issn.1002-3429.2001.02.080).
- [11] Jiang TM, Guo Q, Ran B, et al. Hydatid cyst of the thyroid gland with tracheal fistula: a case report and review of the literature[J]. *Exp Ther Med*, 2019, 18(1):573-579. doi: [10.3892/etm.2019.7620](https://doi.org/10.3892/etm.2019.7620).
- [12] Akbulut S, Demircan F, Sogutcu N. Hydatid cyst disease of the thyroid gland: report of two cases[J]. *Int Surg*, 2015, 100(4): 643-647. doi: [10.9738/INTSURG-D-14-00124.1](https://doi.org/10.9738/INTSURG-D-14-00124.1).
- [13] Salih AM, Abdulla ZY, Mohammed DA, et al. Hydatid cyst of thyroid gland, a rare case report with a literature review[J]. *Int J Surg Case Rep*, 2020, 67:267-270. doi: [10.1016/j.ijscr.2020.02.019](https://doi.org/10.1016/j.ijscr.2020.02.019).
- [14] Eshraghi M, Shahmoradi L, Ghoddoosi M, et al. Diagnosis of primary hydatid cyst of thyroid gland: a case report[J]. *Biomol Concepts*, 2019, 10(1):106-110. doi: [10.1515/bmc-2019-0013](https://doi.org/10.1515/bmc-2019-0013).
- [15] Aderdour L, Harkani A, Nouri H, et al. Hydatid cyst of the thyroid in a child[J]. *Rev Stomatol Chir Maxillofac*, 2012, 113(2):124-126. doi: [10.1016/j.stomax.2011.08.010](https://doi.org/10.1016/j.stomax.2011.08.010).
- [16] Yilmaz M, Akbulut S, Sogutlu G, et al. Hydatid cyst of the thyroid gland: report of three cases[J]. *Surg Today*, 2013, 43(8):937-941. doi: [10.1007/s00595-012-0269-7](https://doi.org/10.1007/s00595-012-0269-7).
- [17] Bousaadani AE, Mahdoui RE, Roubal M, et al. Thyroid hydatid cyst: an unusual site[J]. *Eur Ann Otorhinolaryngol Head Neck Dis*, 2016, 133(1):75-76. doi: [10.1016/j.anorl.2015.11.005](https://doi.org/10.1016/j.anorl.2015.11.005).
- [18] Dissanayake PI, Chennuri R, Tarjan G. Fine-needle aspiration diagnosis of primary hydatid disease of the thyroid; first reported case in the USA[J]. *Diagn Cytopathol*, 2016, 44(4):334-337. doi: [10.1002/dc.23421](https://doi.org/10.1002/dc.23421).
- [19] Bartin MK, Yilmaz EM, Arslan H, et al. A case of primary hydatid cyst in the thyroid gland[J]. *Turkish J Surg*, 2015, 31(2):94-95. doi: [10.5152/ucd.2014.2668](https://doi.org/10.5152/ucd.2014.2668).
- [20] Gökçe C, Patisroğlu T, Akşehirli S, et al. Hydatid cyst in the thyroid gland diagnosed by fine-needle aspiration biopsy[J]. *Thyroid*, 2003, 13(10):987-989. doi: [10.1089/105072503322511409](https://doi.org/10.1089/105072503322511409).
- [21] Erkiliç S, Ozsaraç C, Koçer NE, et al. Hydatid cyst of the thyroid gland in a child[J]. *Int J Pediatr Otorhinolaryngol*, 2004, 68(3):369-371. doi:[10.1016/j.ijporl.2003.11.002](https://doi.org/10.1016/j.ijporl.2003.11.002).
- [22] Abebe E, Tsehay A. Hydatid cyst disease in the left lateral neck: an uncommon presentation[J]. *Ethiop Med J*, 2016, 54(3):145-147.
- [23] Moghimi M, Kamrava SK, Asghari AM, et al. Primary echinococcal cyst in the thyroid gland: a case report from Iran[J]. *J Infect Dev Ctries*, 2009, 3(9):732-734. doi: [10.3855/jidc.172](https://doi.org/10.3855/jidc.172).
- [24] Zulfikaroglu B, Ozalp N, Keskek M, et al. Primary echinococcal cyst of the thyroid: report of a case[J]. *Surg Today*, 2008, 38(9): 833-835. doi: [10.1007/s00595-007-3796-x](https://doi.org/10.1007/s00595-007-3796-x).
- [25] Ozaydin I, Ozaydin C, Oksuz S, et al. Primary echinococcus cyst of the thyroid: a case report[J]. *Acta Med Iran*, 2011, 49(4):262-264.
- [26] Avcu S, Unal O, Kotan C, et al. Submandibular and thyroid gland involvement of hydatid cysts: a very rare association with percutaneous treatment[J]. *Diagn Interv Radiol*, 2010, 16(3):251-254. doi: [10.4261/1305-3825.DIR.1967-08.2](https://doi.org/10.4261/1305-3825.DIR.1967-08.2).
- [27] Lada P, Lermite E, Hennekinne-Mucci S, et al. Kyste hydatique primitif de la thyroïde, une localisation inhabituelle de l'hydatidose[J]. *La Presse Médicale*, 2005, 34(8):580. doi: [10.1016/S0755-4982\(05\)83982-X](https://doi.org/10.1016/S0755-4982(05)83982-X).
- [28] Amahzoune M, El Malki HO, Benkhraba K, et al. Kyste hydatique récidivant de la thyroïde: à propos d'un cas[J]. *Ann D'endocrinologie*, 2004, 65(5):469-471. doi: [10.1016/S0003-4266\(04\)95955-0](https://doi.org/10.1016/S0003-4266(04)95955-0).
- [29] Aydin S, Tek C, Dilek Gokharman F, et al. Isolated hydatid cyst of thyroid: an unusual case[J]. *Ultrasound*, 2018, 26(4):251-253. doi: [10.1177/1742271X18770926](https://doi.org/10.1177/1742271X18770926).
- [30] Eken H, Isik A, Balci G, et al. A rare case of isolated cystic hydatid of thyroid gland[J]. *Medicine*, 2016, 95(10): e2929. doi: [10.1097/MD.0000000000002929](https://doi.org/10.1097/MD.0000000000002929).
- [31] Capoğlu I, Ünüvar N, Erdogan F, et al. A hydatid cyst of the thyroid gland[J]. *J Int Med Res*, 2002, 30(2): 206-209. doi: [10.1177/147323000203000216](https://doi.org/10.1177/147323000203000216).
- [32] Oksuz S, Pektas E, Yavuz M, et al. An unusual cause of hoarseness: hydatid cyst of the thyroid[J]. *Trop Biomed*, 2013, 30(4):642-644.
- [33] Terracciano L, Brozek J, Compalati E, et al. GRADE system: new paradigm[J]. *Curr Opin Allergy Clin Immunol*, 2010, 10(4): 377-383. doi:[10.1097/ACI.0b013e32833c148b](https://doi.org/10.1097/ACI.0b013e32833c148b).
- [34] 杨宏强, 王菊, 李江, 等. 囊性肝包虫囊肿周围肝内管道的病理剖学观察[J]. *中国人兽共患病学报*, 2012, 28(4):371-374. doi: [10.3969/j.issn.1002-2694.2012.04.014](https://doi.org/10.3969/j.issn.1002-2694.2012.04.014).
- Yang HQ, Wang J, Li J, et al. Anatomopathology study of the intrahepatic vessels and bile ducts around hepatic hydatid cyst[J]. *Chinese Journal of Zoonoses*, 2012, 28(4):371-374. doi: [10.3969/j.issn.1002-2694.2012.04.014](https://doi.org/10.3969/j.issn.1002-2694.2012.04.014).
- [35] Frider B, Larrieu E, Odriozola M. Long-term outcome of

- asymptomatic liver hydatidosis[J]. *J Hepatol*, 1999, 30(2):228-231. doi: 10.1016/s0168-8278(99)80066-x.
- [36] Jain SK, Jamdade PT, Muneshwar SS, et al. Hydatid cyst of thyroid: an unusual cause of stridor[J]. *Indian J Otolaryngol Head Neck Surg*, 2005, 57(1):80-81. doi: 10.1007/BF02907641.
- [37] Wen H, Vuitton L, Tuxun T, et al. Echinococcosis: advances in the 21st century[J]. *Clin Microbiol Rev*, 2019, 32(2):e00075-e00018. doi: 10.1128/CMR.00075-18.
- [38] 李彤, 李覃, 闫秀荣. 细粒棘球蚴病的超声检查与分类[J]. *中国医学影像学杂志*, 2000, 8(5): 363. doi: 10.3969/j.issn.1005-5185.2000.05.018.
- Li T, Li Q, Yan XR. Ultrasonic examination and classification of hydatidosis[J]. *Chinese Journal of Medical Imaging*, 2000, 8(5): 363. doi: 10.3969/j.issn.1005-5185.2000.05.018.
- [39] 黄韬, 刘佳, 罗彪, 等. 肝包虫病的诊治体会[J]. *华西医学*, 2014, 29(9):1650-1652. doi:10.7507/1002-0179.20140506.
- Huang T, Liu J, Luo B, et al. Diagnosis and treatment of liver hydatid[J]. *West China Medical Journal*, 2014, 29(9): 1650-1652. doi:10.7507/1002-0179.20140506.
- [40] 王逸非, 万敏, 蔡迪明, 等. 多模态超声检查技术在1例儿童罕见早期肝囊型包虫病诊断与随访中的应用[J]. *预防医学情报杂志*, 2022, 38(4):552-556.
- Wang YF, Wan M, Cai DM, et al. Diagnose and follow-up a rare child case suffering from early hepatic cystic echinococcosis by using multimodality ultrasonographic techniques[J]. *Journal of Preventive Medicine Information*, 2022, 38(4):552-556.
- [41] 李玉民, 任志俭. 肝包虫病的诊断与治疗进展[J]. *中华消化外科杂志*, 2018, 17(12): 1141-1145. doi: 10.3760/cma.j.issn.1673-9752.2018.12.001.
- Li YM, Ren ZJ. Prowess in the diagnosis and treatment of hepatic echinococcosis[J]. *Chinese Journal of Digestive Surgery*, 2018, 17(12):1141-1145. doi: 10.3760/cma.j.issn.1673-9752.2018.12.001.
- [42] 周少波, 艾克拜尔·尔肯, 阿迪力江·阿不力克木, 等. 不同肝血流阻断技术在肝囊型包虫病外囊剥除术中的应用比较[J]. *中国普通外科杂志*, 2018, 27(7): 893-898. doi: 10.3978/j.issn.1005-6947.2018.07.014.
- Zhou SB, Aikebaier·Erken, Adilijiang·Abulikemu, et al. Comparison of different hepatic blood occlusion methods in external capsule excision for hepatic cystic echinococcosis[J]. *Chinese Journal of General Surgery*, 2018, 27(7): 893-898. doi: 10.3978/j.issn.1005-6947.2018.07.014.
- [43] 许召君, 刘韬, 陈小彬, 等. 腹壁细粒棘球蚴病1例[J]. *中国血吸虫病防治杂志*, 2021-08-24. doi:10.16250/j.32.1374.2021088.[网络首发]
- Xu ZJ, Liu T, Chen XB, et al. Cystic echinococcosis of the abdominal wall: a case report[J]. *Chinese Journal of Schistosomiasis Control*, 2021-08-24. doi: 10.16250/j.32.1374.2021088.[Epub ahead of print]
- [44] 张响昊, 任利, 阳丹才让, 等. 肝泡型包虫病根治性切除163例回顾性分析[J]. *中国普通外科杂志*, 2016, 25(2): 257-263. doi: 10.3978/j.issn.1005-6947.2016.02.017.
- Zhang YH, Ren L, Yangdan CR, et al. Radical resection for hepatic alveolar echinococcosis: a retrospective analysis of 163 cases[J]. *Chinese Journal of General Surgery*, 2016, 25(2): 257-263. doi: 10.3978/j.issn.1005-6947.2016.02.017.
- [45] 陈骏, 吐尔洪江·吐逊, 段绍斌, 等. PAIR与腹腔镜治疗肝囊型包虫病的系统分析[J]. *中国现代普通外科进展*, 2019, 22(3):178-181. doi:10.3969/j.issn.1009-9905.2019.03.003.
- Chen J, Tuerhongjiang·TX, Duan SB, et al. Comparison of PAIR and laparoscopic therapy for hepatic cystic echinococcosis: a systematic review[J]. *Chinese Journal of Current Advances in General Surgery*, 2019, 22(3): 178-181. doi: 10.3969/j.issn.1009-9905.2019.03.003.
- [46] El-On J. Benzimidazole treatment of cystic echinococcosis[J]. *Acta Trop*, 2003, 85(2):243-252. doi: 10.1016/s0001-706x(02)00217-6.
- [47] 唐群科, 张瑛, 乔建. 囊型包虫病的治疗现状与进展[J]. *寄生虫病与感染性疾病*, 2019, 17(4):242-245.
- Tang QK, Zhang Y, Qiao J. The Status and Progress in the Treatment of Cystic Echinococcosis[J]. *Parasitoses and Infectious Diseases*, 2019, 17(4):242-245.

( 本文编辑 熊杨 )

本文引用格式: 向璇, 叶力多斯·叶列吾别克, 吾甫尔·依马尔, 等. 新疆地区儿童甲状腺囊型棘球蚴病1例报告并文献复习[J]. *中国普通外科杂志*, 2022, 31(5): 698-704. doi: 10.7659/j.issn.1005-6947.2022.05.016

Cite this article as: Xiang X, Yeliduosi·YLWBK, Wufuer·YME, et al. Thyroid hydatid cyst in children in Xinjiang area: a case report and literature review[J]. *Chin J Gen Surg*, 2022, 31(5): 698-704. doi: 10.7659/j.issn.1005-6947.2022.05.016