



doi:10.7659/j.issn.1005-6947.2022.02.001  
http://dx.doi.org/10.7659/j.issn.1005-6947.2022.02.001  
Chinese Journal of General Surgery, 2022, 31(2):145-151.

· 专题研究 ·

## 腹腔镜与开腹左侧肝切除术治疗肝胆管结石疗效的倾向性评分匹配比较

方康, 孙根, 辛万鹏, 查明, 易思清, 万仁华, 李勇, 肖卫东

(南昌大学第一附属医院 普通外科, 江西 南昌 330006)

### 摘要

**背景与目的:** 肝切除术是治疗肝胆管结石的主要手段之一。然而, 腹腔镜左侧肝切除术(LLH)是否优于开腹左侧肝切除术(OLH)仍有争议。因此, 本研究通过倾向性评分匹配法(PSM)比较LLH和OLH治疗肝胆管结石的临床疗效。

**方法:** 回顾性分析南昌大学第一附属医院2016年1月—2021年7月331例施行左侧肝切除术(包括左肝外叶切除术和左半肝切除术)的肝胆管结石患者的临床资料。使用PSM法对腹腔镜手术患者(LLH组)与开腹手术患者(OLH组)进行1:1匹配, 比较匹配后两组的相关临床指标。

**结果:** PSM后, 两组患者共124对匹配成功。与OLH组比较, LLH组的术中出血量(230.6 mL vs. 326.5 mL)、总体并发症发生率(9.7% vs. 23.4%)明显降低, 恢复进食时间(1.9 d vs. 2.6 d)、下床活动时间(1.7 d vs. 2.3 d)、术后住院时间(8.8 d vs. 10.2 d)明显缩短, 住院总费用(4.3万元 vs. 5.7万元)明显减少(均 $P<0.05$ )。两组的手术时间、术中输血例数、胆总管结石取石方式、结石清除率和结石复发率差异均无统计学意义(均 $P>0.05$ )。两组均无再次手术和围手术期死亡。LLH组中转开腹率为4.0%。

**结论:** 与OLH相比, LLH可减少术中出血量, 降低围手术期并发症发生率, 节省住院总费用, 是治疗左肝内胆管结石安全有效的手术方式。

### 关键词

肝切除术; 腹腔镜; 胆石症; 倾向性评分

中图分类号: R657.3

## Propensity score matching comparison of laparoscopic versus open left-sided hepatectomy for hepatolithiasis

FANG Kang, SUN Gen, XIN Wanpeng, ZHA Ming, YI Siqing, WAN Renhua, LI Yong, XIAO Weidong

(Department of General Surgery, the First Affiliated Hospital of Nanchang University, Nanchang 330006, China)

### Abstract

**Background and Aims:** Hepatectomy is one of the main treatment methods for hepatolithiasis. However, the advantages of laparoscopic left-sided hepatectomy (LLH) over open left-sided hepatectomy (OLH) are still controversial. Therefore, this study was performed to compare the clinical efficacy of LLH and OLH in the treatment of hepatolithiasis using propensity score matching method.

**Methods:** The clinical data of 331 patients with hepatolithiasis who underwent left hepatectomy

**基金项目:** 江西省卫健委科技计划基金资助项目(20191027)。

**收稿日期:** 2021-12-21; **修订日期:** 2022-01-24。

**作者简介:** 方康, 南昌大学第一附属医院博士研究生, 主要从事肝胆胰外科方面的研究。

**通信作者:** 肖卫东, Email: frankwd@126.com

(including left lateral hepatectomy and left hemihepatectomy) in the First Affiliated Hospital of Nanchang University from January 2016 to July 2021 were retrospectively analyzed. The patients undergoing laparoscopic surgery (LLH group) and open surgery (OLH group) were matched by PSM at a 1:1 ratio. Main clinical variables were compared between the two groups after match.

**Results:** A total of 124 pairs of patients in the two groups were successfully matched after PSM. In LLH group compared with OLH group, the intraoperative blood loss (230.6 mL vs. 326.5 mL) and the overall incidence of complications (9.7% vs. 23.4%) were significantly decreased, and the time to restore food intake (1.9 d vs. 2.6 d), the time to regain ambulation (1.7 d vs. 2.3 d), the length of postoperative hospitalization (8.8 d vs. 10.2 d) and the total hospitalization cost (43 200 yuan vs. 57 000 yuan) were significantly reduced (all  $P<0.05$ ). There were no significant differences in operative time, number of cases requiring intraoperative blood transfusion, method for common bile duct stone extraction, stone clearance rate, and stone recurrence rate between the two groups (all  $P>0.05$ ). There was no reoperation and perioperative death in both groups. The open conversion rate in LLH group was 4.0%.

**Conclusion:** LLH is a safe and effective treatment for patients with left-sided hepatolithiasis, and it is superior to OLH in terms of intraoperative blood loss, overall complication, and hospitalization cost.

#### Key words

Cholelithiasis; Hepatectomy; Laparoscopes; Propensity Score

CLC number: R657.3

肝胆管结石是指原发于肝内胆管的结石，其发生与遗传因素、肝内胆管细菌感染、胆管解剖异常、胆汁代谢缺陷和消化道微生态等相关<sup>[1-2]</sup>。肝胆管结石可单发，也可伴有肝外胆管结石，长期反复发作胆管炎可导致肝脏萎缩、肝硬化甚至胆管细胞癌<sup>[3]</sup>。因此，对于有症状和/或伴有肝脏萎缩或怀疑合并恶变的肝胆管结石需积极治疗。肝切除术作为肝胆管结石病的主要治疗方式之一，在取尽结石的同时切除病变的胆管和毁损的肝脏，可降低结石复发率<sup>[4]</sup>。随着腹腔镜技术的发展，腹腔镜肝切除术已广泛应用于肝脏良恶性肿瘤的治疗<sup>[5]</sup>。与开腹手术相比，腹腔镜肝切除术具有创伤小、并发症少、恢复快等优势，但证据主要来自对肝脏肿瘤的治疗。对于肝内胆管结石，特别是复杂性肝内胆管结石，通常合并胆道和血管解剖结构改变，腹腔镜手术难度较大，相关的临床经验仍在逐步积累<sup>[6-7]</sup>。目前，国内外有关腹腔镜与开腹肝切除术治疗肝胆管结石病的文献报道多为回顾性研究，病例数有限且易受混杂因素的影响，证据强度不足。为此，本研究利用倾向性评分匹配法(propensity score matching, PSM)比较腹腔镜(LLH)和开腹左侧肝切除术(OLH)治疗肝胆管结石的临床疗效，探讨LLH治疗肝胆管结石的安全性和有效性。

## 1 资料与方法

### 1.1 一般资料

收集2016年1月—2021年7月间南昌大学第一附属医院收治的肝胆管结石患者临床资料。研究对象纳入标准：(1)左肝内胆管结石伴或不伴肝外胆管结石，同时伴有不可逆病变如胆管狭窄、严重肝实质纤维化或萎缩需行左肝外叶切除或左半肝切除术；(2)肝功能Child-Pugh分级为A级或B级；(3)无需胆管成形术或胆肠吻合术。排除标准：(1)合并急性化脓性胆管炎；(2)既往有开腹或腹腔镜胆囊切除术之外的上腹部手术史；(3)合并严重基础疾病，难以耐受手术；(4)病理证实合并肝内胆管癌。共331例肝胆管结石患者符合上述纳入标准，按照手术方式不同，分为LLH组(153例)和OLH组(178例)。

### 1.2 手术方法

**1.2.1 腹腔镜左侧肝切除术** 采用气管插管全身麻醉，分腿头高脚低位。脐下穿刺建立CO<sub>2</sub>气腹并维持气腹压在12~14 mmHg(1 mmHg=0.133 kPa)之间。右锁骨中线肋缘下5~6 cm处置入12 mm Trocar作为主刀主操作孔，右腋前线肋缘下置入5 mm Trocar作为副操作孔，剑突下2 cm置入12 mm Trocar、左锁骨中线肋缘下5~6 cm置入5 mm Trocar作为助手操作孔。伴有胆囊结石者先行腹腔镜胆

囊切除后再行肝切除。术中超声判断结石分布、范围及肝中静脉走行。超声刀依次离断肝圆韧带、肝镰状韧带、左三角韧带、左冠状韧带和肝胃韧带。维持中心静脉压 $<5\text{ cmH}_2\text{O}$  ( $1\text{ cmH}_2\text{O}=0.098\text{ kPa}$ )。行左半肝切除术时先解剖第一肝门,分别结扎切断左肝动脉和门静脉左支(图1A-B),切断并标记左肝管(图1C)。沿肝表面缺血带偏左 $0.5\sim 1.0\text{ cm}$ 标记肝预切线,使用超声刀逐步断肝,细小脉管直接凝闭,直径 $>2\text{ mm}$ 的管道系统用可吸收夹或钛夹夹闭。在接近第二肝门处,用Endo-GIA(60 mm,强生公司)切断闭合左肝静脉和周围肝组织(图1D)。对于左肝外叶切除,无需解剖

第一肝门,直接沿镰状韧带左侧约 $1\text{ cm}$ 处按上述方法逐步断肝。根据术中出血情况决定是否阻断肝门,采用Pringle法阻断第一肝门,每次阻断 $15\text{ min}$ ,间隔 $5\text{ min}$ 。肝切除后,经标记的左肝管开口行胆道镜探查,用生理盐水冲洗和套石篮等方法取出肝外胆管结石,然后用4-0倒刺线连续缝合关闭左肝管开口(图1E-F)。如果结石难以从左肝管开口取出,则切开胆总管并胆道镜探查、取石,根据情况胆总管一期缝合或放置T管。反复冲洗肝断面并确认无胆汁漏和出血。标本装入塑料袋并经脐下 $4\sim 6\text{ cm}$ 小切口取出。术后常规放置腹腔引流管。

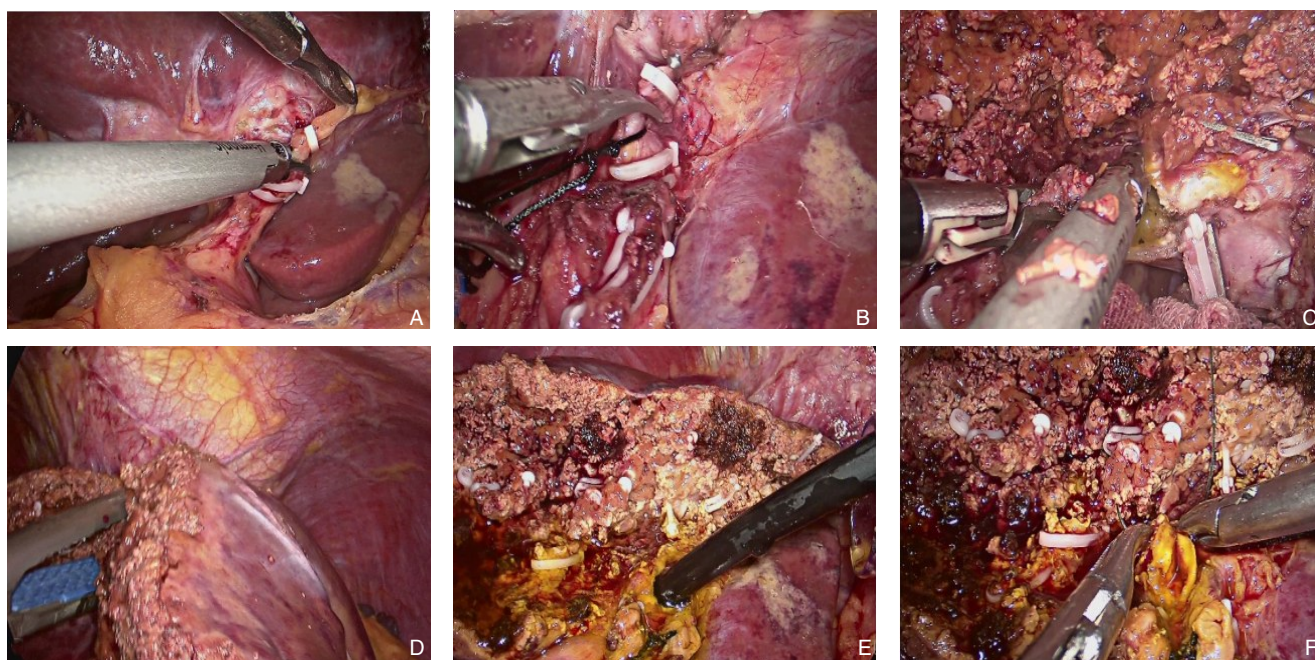


图1 腹腔镜左半肝切除术 A: 切断左肝动脉; B: 切断门静脉左支; C: 切断左肝管; D: Endo-GIA 切断闭合左肝静脉和周围肝组织; E: 经左肝管开口胆道镜检查; F: 缝合左肝管开口

**Figure 1 Laparoscopic left hemihepatectomy** A: Transection of left hepatic artery; B: Transection of left portal vein; C: Transection of left hepatic duct; D: Transection of left hepatic vein and the surrounding parenchymal tissues using an Endo-GIA; E: Choledochoscopic exploration via left hepatic duct orifice; F: Closure of left hepatic duct orifice

**1.2.2 开腹左侧肝切除术** 根据肝胆管结石的具体情况取反“L”形切口或经腹直肌切口。肝切除和胆道镜探查与LLH组方法基本相同,肝内管道系统用结扎或缝扎方式代替夹闭。

### 1.3 术后管理和随访

所有患者常规给予术后监护,术后镇痛,鼓励早期下床,早期拔除尿管。定期监测肝功能和血常规等。无胆汁漏或腹膜炎时,拔除腹腔引流管。放置T管的患者,术后1个月行T管造影确认

无结石残余后拔除T管。所有患者定期门诊随访。随访内容包括常规体格检查、肝功能检查、影像学检查。

### 1.4 观察指标

患者基本情况、手术时间、术中出血量、中转开腹率、恢复进食时间、下床活动时间、术后住院时间、手术相关并发症、结石清除率和结石复发率等。

## 1.5 PSM分析

选用PSM模块按照1:1最近邻匹配法进行倾向性评分匹配,设置卡钳值为0.05,匹配的资料变量为:性别、年龄、肝功能Child-Pugh分级、美国麻醉医师协会(ASA)麻醉分级、术前血清白蛋白(ALB)、总胆红素(TBIL)、丙氨酸氨基转移酶(ALT)、天门冬氨酸氨基转移酶(AST)水平、胆道手术史、合并胆总管结石、合并胆囊结石以及手术方式。

## 1.6 统计学处理

所有数据采用SPSS 26.0统计软件进行分析。计量资料用均数 $\pm$ 标准差( $\bar{x} \pm s$ )表示,组间比

较采用 $t$ 检验;计数资料间的比较采用 $\chi^2$ 检验或Fisher精确概率法。 $P < 0.05$ 为差异有统计学意义。

## 2 结果

### 2.1 一般资料分析

在PSM匹配前,两组的年龄、术前ALB水平、是否有胆道手术史及是否合并胆总管结石等差异有统计学意义(均 $P < 0.05$ )。PSM后,两组各获得124例患者,两组基线资料差异均无统计学意义(均 $P < 0.05$ )(表1)。

表1 两组基线特征比较

Table 1 Comparison of the baseline characteristics between the two groups

指标	匹配前			匹配后		
	LLH组( $n=153$ )	OLH组( $n=178$ )	$P$	LLH组( $n=124$ )	OLH组( $n=124$ )	$P$
性别[ $n(\%)$ ]						
男	43(28.1)	63(35.4)	0.156	39(31.5)	41(33.1)	0.787
女	110(71.9)	115(64.6)		85(68.5)	83(66.9)	
年龄(岁, $\bar{x} \pm s$ )	53.4 $\pm$ 10.0	55.9 $\pm$ 10.0	0.024	54.3 $\pm$ 9.8	54.5 $\pm$ 9.5	0.963
Child-Pugh分级[ $n(\%)$ ]						
A级	142(92.8)	165(92.7)	0.968	115(92.7)	117(94.4)	0.607
B级	11(7.2)	13(7.3)		9(7.3)	7(5.6)	
ASA分级[ $n(\%)$ ]						
I级	44(28.8)	45(25.3)	0.550	38(30.6)	34(27.4)	0.723
II级	102(66.7)	125(70.2)		79(63.7)	84(67.7)	
III级	7(4.5)	8(4.5)		7(5.6)	6(4.8)	
ALB(g/L, $\bar{x} \pm s$ )	40.8 $\pm$ 4.5	39.5 $\pm$ 4.4	0.009	40.4 $\pm$ 4.6	40.1 $\pm$ 4.4	0.605
TBIL( $\mu$ mol/L, $\bar{x} \pm s$ )	15.3 $\pm$ 17.0	15.7 $\pm$ 19.4	0.851	15.8 $\pm$ 18.2	14.4 $\pm$ 16.1	0.549
ALT(U/L, $\bar{x} \pm s$ )	56.4 $\pm$ 90.6	40.9 $\pm$ 53.1	0.063	41.1 $\pm$ 46.5	41.2 $\pm$ 53.5	0.989
AST(U/L, $\bar{x} \pm s$ )	43.3 $\pm$ 61.4	37.7 $\pm$ 45.8	0.343	36.5 $\pm$ 42.4	38.2 $\pm$ 47.3	0.762
胆道手术史[ $n(\%)$ ]	30(19.6)	60(33.7%)	0.004	28(22.6)	31(25.0)	0.656
合并胆总管结石[ $n(\%)$ ]	88(57.5)	80(44.9%)	0.023	63(50.8)	61(49.2)	0.800
合并胆囊结石[ $n(\%)$ ]	42(27.5)	37(20.8)	0.160	34(27.4)	33(26.6)	0.887
手术方式[ $n(\%)$ ]						
左半肝切除	68(44.4)	67(37.6)	0.211	48(38.7)	59(47.6)	0.158
左外叶切除	85(55.6)	111(62.4)		76(61.3)	65(52.4)	

## 2.2 围手术期结果

LLH组的术中出血量明显少于OLH组( $P < 0.05$ ),手术时间和术中输血例数两组无明显差异(均 $P > 0.05$ )。且与OLH组相比,LLH组的恢复进食时间、下床活动时间、术后住院时间均明显缩短,总体并发症发生率、住院总费用均明显降低(均 $P < 0.05$ )。LLH组和OLH组的结石清除率均为100%( $P=1.000$ )(表2)。124例伴有胆总管结石的

患者中,LLH组和OLH组分别有28例和26例成功经左肝管开口取石,其余70例患者行胆总管切开取石术,其中2例系经左肝管开口取石过程中胆镜难以顺利进入胆总管转为胆总管切开并成功取出胆总管结石。LLH组有5例(4.0%)患者中转开腹,其中2例为难以控制的术中出血,3例为既往开腹胆道手术史导致的腹腔严重粘连。两组均无再次手术和围手术期死亡。

表2 两组术后相关指标比较 (n=124)

Table 2 Comparison of the postoperative variables between the two groups (n=124)

观察指标	LLH组	OLH组	P
手术时间(min, $\bar{x} \pm s$ )	233.2±59.2	229.1±74.3	0.631
术中出血量(mL, $\bar{x} \pm s$ )	230.6±143.1	326.5±277.8	0.001
术中输血[n(%)]	6(4.8)	8(6.5)	0.582
胆总管结石去除方式[n(%)]			
胆总管切开取石	35(28.2)	35(28.2)	0.838
经左肝管取石	28(22.6)	26(21.0)	
术后并发症[n(%)]	12(9.7)	29(23.4)	0.004
胆汁漏	2(1.6)	8(6.5)	0.053
出血	0(0.0)	1(0.8)	1.000
切口感染	3(2.4)	9(7.3)	0.076
腹腔感染	4(3.2)	6(4.8)	0.519
肺部感染	2(1.6)	4(3.2)	0.679
胃瘫	1(0.8)	1(0.8)	1.000
恢复进食时间(d, $\bar{x} \pm s$ )	1.9±1.0	2.6±0.8	0.003
下床活动时间(d, $\bar{x} \pm s$ )	1.7±0.8	2.3±1.2	0.000
术后住院时间(d, $\bar{x} \pm s$ )	8.8±4.3	10.2±3.5	0.006
住院费用(万元, $\bar{x} \pm s$ )	4.3±1.2	5.7±3.1	0.001
结石清除率[n(%)]	124(100.0)	124(100.0)	1.000
结石复发[n(%)]	4(3.2)	6(4.8)	0.519

### 2.3 随访结果

随访时间截至2021年10月, LLH组和OLH组的平均随访时间差异无统计学意义[(36.7±19.4)个月 vs. (35.8±20.4)个月,  $P=0.747$ ], 随访期间LLH组和OLH组分别有4例和6例患者出现结石复发。其中7例为胆总管结石, 行经内镜逆行性胰胆管造影(ERCP)取石治疗; OLH组1例左肝内胆管结石, 经T管窦道取石成功。OLH组1例无症状的右肝内胆管结石, LLH组1例无症状的左肝内叶胆管结石, 此两例患者未作特殊处理, 密切随访中。两组患者的结石复发率差异无统计学意义(3.2% vs. 4.8%,  $P=0.519$ )。

## 3 讨论

肝胆管结石病是我国的常见病之一, 其病情复杂, 治疗困难, 外科手术是治疗肝胆管结石的主要手段, 原则是去除病灶, 取尽结石, 矫正狭窄, 通畅引流, 防治复发<sup>[8]</sup>。手术方法包括胆管切开取石术、肝切除术、胆管整形和(或)胆肠吻合术等<sup>[9-10]</sup>。其中肝切除术既可清除肝胆管结石, 又可切除狭窄胆管和病变肝脏, 残余结石率和结

石复发率低于其他治疗方法, 且能减少胆管细胞癌的发生<sup>[11]</sup>。

长期以来, 开腹手术被认为是治疗肝胆管结石的主要方法<sup>[12]</sup>。近年来, 得益于腹腔镜技术的进步和腹腔镜器械的更新, 腹腔镜肝切除术已广泛应用于肝脏良恶性肿瘤的治疗。与开腹肝切除术相比, 腹腔镜肝切除术具有创伤小、术中出血量少、全身反应轻、切口感染少、术后恢复快和住院时间短等优势<sup>[13-15]</sup>。尽管应用腹腔镜肝切除术治疗肝胆管结石比治疗肝肿瘤在外科技术上更困难, 但国内资料显示, 腹腔镜肝切除术患者中因肝胆管结石手术者约占30%<sup>[16]</sup>。就腹腔镜左侧肝切除治疗左肝内胆管结石而言, 笔者前期报道的Meta分析及回顾性研究结果均显示, LLH的术中出血量、术中输血例数、总体并发症、肠蠕动恢复时间、下床活动时间和术后住院时间均优于OLH<sup>[17-18]</sup>。为去除基线资料中的混杂因素, 减少选择偏倚, 本研究采用PSM的方法比较LLH和OLH治疗肝胆管结石的疗效, 匹配后两组患者一般临床资料的差异无统计学意义。研究结果显示, 两组的手术时间、术中输血例数、结石清除率以及结石复发率相当, 而LLH组在术中出血量、总体并发症、肠蠕动恢复时间、下床活动时间和住院总费用方面均优于OLH组。这些结果的差异可能得益于微创外科的优势, 例如手术切口小、保留腹壁的完整性、术后炎症反应轻和疼痛少等<sup>[19]</sup>。此外, 由于腹腔镜手术视野清晰, 操作精细, 且术中吹入CO<sub>2</sub>维持气腹压力, 可有效控制断肝时的出血<sup>[20]</sup>。本研究的中转开腹率为4.0%, 低于文献<sup>[21]</sup>报道腹腔镜左侧肝切除术治疗肝胆管结石的平均中转开腹率7.8%。导致中转开腹的主要原因包括不可控的出血以及严重的腹腔粘连。

彩超、增强CT和磁共振胰胆管成像(MRCP)在肝胆管结石的诊断中各有优点<sup>[11]</sup>, 综合应用可提高结石清除率。肝胆管结石常因炎症、狭窄、多次手术致胆管解剖改变, 利用三维重建技术可做到精准的术前评估, 规划手术方案, 指导解剖性肝切除<sup>[22-23]</sup>。术中超声检查可以弥补腹腔镜手术触觉的缺失, 并且能够更准确地发现和定位肝实质深部的结石, 并可指导循肝静脉施行解剖性肝切除<sup>[24]</sup>。对于合并肝外胆管结石的患者, 在左侧肝切除后可先经左肝管开口通过胆道镜取石, 此方法可避免胆总管切开和T管相关并发症。研究显

示,腹腔镜左侧肝切除术时经左肝管开口行胆道镜检查取石并不增加胆汁漏和残余结石的发生率,有助于快速康复,降低胆道压力<sup>[25-28]</sup>。对于左肝管开口狭窄、胆总管结石较大经左肝管取石失败者,可切开胆总管取石。胆道镜下取石方法包括生理盐水冲洗、套石篮以及钬激光或等离子碎石等。在本研究中,有54例合并胆总管结石患者成功经左肝管开口途径取石。2例经左肝管开口取石因胆道镜难以顺利进入胆总管转为胆总管切开取石并成功取除胆总管结石。此外,由于肝胆管结石病因复杂,术后易残留及复发结石<sup>[29]</sup>,往往需多次手术。有研究显示,术后随访4~10年,结石复发率可达4.2%~40%,术后再次手术率高达37.1%~74.4%<sup>[6, 30-31]</sup>。本研究中,随访期间结石复发率为4.0%,与国内外其他医疗中心的报道基本一致。

总之,本研究结果表明,LLH治疗左肝内胆管结石安全有效,在减少术中出血量、加快术后恢复和减少术后并发症方面优于OLH。然而,本研究仅为单中心、小样本的回顾性研究,需要多中心、大样本、前瞻性随机对照研究来进一步明确腹腔镜技术治疗肝胆管结石的作用。

利益冲突:所有作者均声明不存在利益冲突。

## 参考文献

- [1] Ran X, Yin B, Ma B. Four major factors contributing to intrahepatic stones[J]. *Gastroenterol Res Pract*, 2017, 2017: 7213043. doi: 10.1155/2017/7213043.
- [2] 李静, 苗龙, 周文策. 消化道微生态与胆结石疾病关系的研究进展[J]. *中国普通外科杂志*, 2020, 29(8):1000-1005. doi: 10.7659/j.issn.1005-6947.2020.08.012.  
Li J, Miao L, Zhou WC. Research progress of relationship between gastrointestinal tract microecology and cholelithiasis[J]. *Chinese Journal of General Surgery*, 2020, 29(8):1000-1005. doi: 10.7659/j.issn.1005-6947.2020.08.012.
- [3] Lorio E, Patel P, Rosenkranz L, et al. Management of hepatolithiasis: review of the literature[J]. *Curr Gastroenterol Rep*, 2020, 22(6):30. doi: 10.1007/s11894-020-00765-3.
- [4] Li SQ, Liang LJ, Peng BG, et al. Outcomes of liver resection for intrahepatic stones: a comparative study of unilateral versus bilateral disease[J]. *Ann Surg*, 2012, 255(5):946-953. doi: 10.1097/SLA.0b013e31824dedc2.
- [5] Hibi T, Cherqui D, Geller DA, et al. Expanding indications and regional diversity in laparoscopic liver resection unveiled by the International Survey on Technical Aspects of Laparoscopic Liver Resection (INSTALL) study[J]. *Surg Endosc*, 2016, 30(7):2975-2983. doi: 10.1007/s00464-015-4586-y.
- [6] Chen S, Huang L, Qiu FN, et al. Total laparoscopic partial hepatectomy versus open partial hepatectomy for primary left-sided hepatolithiasis: A propensity, long-term follow-up analysis at a single center[J]. *Surgery*, 2018, 163(4):714-720. doi: 10.1016/j.surg.2017.10.053.
- [7] Shin YC, Jang JY, Kang MJ, et al. Comparison of laparoscopic versus open left-sided hepatectomy for intrahepatic duct stones[J]. *Surg Endosc*, 2016, 30(1):259-265. doi: 10.1007/s00464-015-4200-3.
- [8] 梁力建. “解除梗阻、去除病灶、通畅引流”至今仍是治疗肝胆管结石病的基本原则[J]. *中华消化外科杂志*, 2016, 15(4):316-318. doi: 10.3760/cma.j.issn.1673-9752.2016.04.003.  
Liang LJ. Basic principle of "Relieve obstruction, Remove lesions, Build unobstructed drainage" for hepatolithiasis[J]. *Chinese Journal of Digestive Surgery*, 2016, 15(4):316-318. doi: 10.3760/cma.j.issn.1673-9752.2016.04.003.
- [9] 彭伟雪, 姜洪池. 胆总管结石外科治疗的研究进展[J]. *国际外科学杂志*, 2021, 48(1):36-40. doi: 10.3760/cma.j.cn115396-20201121-00365.  
Peng WX, Jiang HC. Progress in the treatment of cholecystolithiasis combined with choledocholithiasis[J]. *International Journal of Surgery*, 2021, 48(1):36-40. doi: 10.3760/cma.j.cn115396-20201121-00365.
- [10] 周华波, 李广阔, 何伊嘉, 等. 三入路理论体系指导下的胆系结石病微创治疗研究进展[J]. *中国普通外科杂志*, 2021, 30(2):228-235. doi: 10.7659/j.issn.1005-6947.2021.02.012.  
Zhou HB, Li GK, He YJ, et al. Research progress of minimally invasive treatment of cholelithiasis guided by "three approach" theory[J]. *Chinese Journal of General Surgery*, 2021, 30(2):228-235. doi: 10.7659/j.issn.1005-6947.2021.02.012.
- [11] Tazuma S, Unno M, Igarashi Y, et al. Evidence-based clinical practice guidelines for cholelithiasis 2016[J]. *J Gastroenterol*, 2017, 52(3):276-300. doi: 10.1007/s00535-016-1289-7.
- [12] 魏敬妙, 李新省, 赵福霞, 等. 肝部分切除术治疗肝内胆管结石的临床分析[J]. *中国普通外科杂志*, 2013, 22(2):150-152. doi: 10.7659/j.issn.1005-6947.2013.02.005.  
Wei JM, Li XS, Zhao FX, et al. Clinical analysis of partial liver resection for hepatolithiasis[J]. *Chinese Journal of General Surgery*, 2013, 22(2):150-152. doi: 10.7659/j.issn.1005-6947.2013.02.005.
- [13] Wakabayashi G, Cherqui D, Geller DA, et al. Recommendations for laparoscopic liver resection: a report from the second international consensus conference held in Morioka[J]. *Ann Surg*, 2015, 261(4):619-629. doi: 10.1097/SLA.0000000000001184.
- [14] Abu Hilal M, Aldrighetti L, Dagher I, et al. The Southampton

- Consensus Guidelines for Laparoscopic Liver Surgery: From Indication to Implementation[J]. *Ann Surg*, 2018, 268(1): 11-18. doi: 10.1097/SLA.0000000000002524.
- [15] Ban D, Tanabe M, Kumamaru H, et al. Safe dissemination of laparoscopic liver resection in 27,146 cases between 2011 and 2017 from the National Clinical Database of Japan[J]. *Ann Surg*, 2021, 274(6):1043-1050. doi: 10.1097/SLA.0000000000003799.
- [16] Cai X, Duan L, Wang Y, et al. Laparoscopic hepatectomy by curettage and aspiration: a report of 855 cases[J]. *Surg Endosc*, 2016, 30(7):2904-2913. doi: 10.1007/s00464-015-4576-0.
- [17] Peng L, Xiao J, Liu Z, et al. Laparoscopic left-sided hepatectomy for the treatment of hepatolithiasis: A comparative study with open approach[J]. *Int J Surg*, 2017, 40: 117-123. doi: 10.1016/j.ijso.2017.02.068.
- [18] Peng L, Xiao J, Liu Z, et al. Laparoscopic versus open left-sided hepatectomy for hepatolithiasis: a systematic review and meta-analysis[J]. *J Laparoendosc Adv Surg Tech A*, 2017, 27(9): 951-958. doi: 10.1089/lap.2016.0357.
- [19] Zhang Z, Liu Z, Liu L, et al. Strategies of minimally invasive treatment for intrahepatic and extrahepatic bile duct stones[J]. *Front Med*, 2017, 11(4):576-589. doi: 10.1007/s11684-017-0536-5.
- [20] Ye X, Ni K, Zhou X, et al. Laparoscopic left hemihepatectomy for left-sided hepatolithiasis[J]. *Surg Laparosc Endosc Percutan Tech*, 2015, 25(4):347-350. doi: 10.1097/SLE.0000000000000173.
- [21] Halls MC, Cipriani F, Berardi G, et al. Conversion for unfavorable intraoperative events results in significantly worse outcomes during laparoscopic liver resection: lessons learned from a multicenter review of 2861 cases[J]. *Ann Surg*, 2018, 268(6):1051-1057. doi: 10.1097/SLA.0000000000002332.
- [22] 杨骥, 黄强, 王成, 等. 计算机三维重建技术在复杂肝胆管结石诊治中的临床应用[J]. *中国普通外科杂志*, 2020, 29(8):916-923. doi:10.7659/j.issn.1005-6947.2020.08.002.
- Yang J, Huang Q, Wang C, et al. Clinical application of computer-based three-dimensional reconstruction in diagnosis and treatment of complicated hepatolithiasis[J]. *Chinese Journal of General Surgery*, 2020, 29(8): 916-923. doi: 10.7659/j.issn.1005-6947.2020.08.002.
- [23] 张化玉. 三维可视化技术指导肝段切除联合胆道硬镜在复杂肝胆管结石治疗中的应用[J]. *中国普通外科杂志*, 2018, 27(6):796-800. doi:10.3978/j.issn.1005-6947.2018.06.022.
- Zhang HY. Application value of 3-D visualization guidance combined with rigid choledochoscope in treatment of complicated hepatic bile duct stones[J]. *Chinese Journal of General Surgery*, 2018, 27(6):796-800. doi:10.3978/j.issn.1005-6947.2018.06.022.
- [24] Kamiyama T, Kakisaka T, Orimo T. Current role of intraoperative ultrasonography in hepatectomy[J]. *Surg Today*, 2021, 51(12): 1887-1896. doi: 10.1007/s00595-020-02219-9.
- [25] Zeng X, Yang P, Wang W. Biliary tract exploration through a common bile duct incision or left hepatic duct stump in laparoscopic left hemihepatectomy for left side hepatolithiasis: which is better?: A single-center retrospective case-control study[J]. *Medicine (Baltimore)*, 2018, 97(46): e13080. doi: 10.1097/MD.00000000000013080.
- [26] Li R, Shan B, Tian K, et al. Biliary tract exploration via left hepatic duct stump versus the common bile duct incision in left-sided hepatolithiasis: a meta-analysis[J]. *ANZ J Surg*, 2021, 91(7/8): E439-445. doi: 10.1111/ans.16856.
- [27] Hu MG, Zhao GD, Ouyang CG, et al. Lithotomy using cholangioscopy via the left hepatic duct orifice versus the common bile duct in laparoscopic treatment of left-sided hepatolithiasis: a comparative study[J]. *J Laparoendosc Adv Surg Tech A*, 2013, 23(4):332-338. doi: 10.1089/lap.2012.0397.
- [28] Wang H, Ou Y, Ou J, et al. Contrast of therapeutic effects between CBD incision and LLHD stump in biliary tract exploration of LLS for hepatolithiasis[J]. *Surg Endosc*, 2020, 34(2): 915-919. doi: 10.1007/s00464-019-06848-1.
- [29] 许彦, 黄丽芳, 曾鸿孟, 等. 肝内胆管结石术后复发的研究进展[J]. *重庆医学*, 2020, 49(20): 3476-3480. doi: 10.3969/j.issn.1671-8348.2020.20.036.
- Xu Y, Huang LF, Zeng HM, et al. Research progress of postoperative recurrence of intrahepatic cholelithiasis[J]. *Chongqing Medical*, 2020, 49(20): 3476-3480. doi: 10.3969/j.issn.1671-8348.2020.20.036.
- [30] Li FY, Cheng NS, Mao H, et al. Significance of controlling chronic proliferative cholangitis in the treatment of hepatolithiasis[J]. *World J Surg*, 2009, 33(10): 2155-2160. doi: 10.1007/s00268-009-0154-8.
- [31] Tian J, Li J W, Chen J, et al. The safety and feasibility of reoperation for the treatment of hepatolithiasis by laparoscopic approach[J]. *Surg Endosc*, 2013, 27(4): 1315-1320. doi: 10.1007/s00464-012-2606-8.

(本文编辑 宋涛)

本文引用格式:方康,孙根,辛万鹏,等.腹腔镜与开腹左侧肝切除术治疗肝胆管结石疗效的倾向性评分匹配比较[J].*中国普通外科杂志*, 2022, 31(2):145-151. doi: 10.7659/j.issn.1005-6947.2022.02.001

Cite this article as: Fang K, Sun G, Xin WP, et al. Propensity score matching comparison of laparoscopic versus open left-sided hepatectomy for hepatolithiasis[J]. *Chin J Gen Surg*, 2022, 31(2):145-151. doi: 10.7659/j.issn.1005-6947.2022.02.001