



doi:10.7659/j.issn.1005-6947.2022.08.012
http://dx.doi.org/10.7659/j.issn.1005-6947.2022.08.012
Chinese Journal of General Surgery, 2022, 31(8):1089-1101.

· 文献综述 ·

不可切除的肝门部胆管癌的治疗进展

李豪, 李发钊, 张瑞之, 陈自然, 戴卫东

(中南大学湘雅二医院 肝脏外科, 湖南 长沙 410011)

摘要

肝门部胆管癌(hCCA)是位于二级肝管与胆囊管开口之间的胆管上皮起源的恶性肿瘤,又称为Klatskin瘤。手术是hCCA唯一潜在的治愈性方法。切缘性质是行切除手术的患者获得长期生存最关键的因素,而作为胆管癌最常见的亚型,hCCA的病理学类型多为低-中分化腺癌,侵袭能力强,恶性程度高,早期症状不明显且无有效的检出手段,所以多数患者在诊断时已处于疾病晚期,丧失手术指征。虽然新辅助放化疗联合原位肝移植已经被证实是部分局部晚期不可切除的hCCA的有效治疗方式,但纳入标准严格,肝源短缺,部分患者在等待肝源的期间肿瘤进展,失去移植条件,因此该治疗方式无法成为大多数患者的治疗方案。传统的放化疗虽然在一定程度上延长了不可切除hCCA患者的生存时间,但其治疗效果始终有限。有研究表明新辅助放化疗能够将部分不可切除的hCCA降期为可切除,提高R₀切除率,但相关数据较少且陈旧,缺乏可信度。随着科技的进步,包括立体定向放疗、三维适形放疗、放射粒子植入等在内的新型放疗技术和光动力疗法的出现,hCCA的局部治疗进入了更加精准的时代。近年来,随着基因检测的发展和对肿瘤微环境的深入研究,在分子生物学层面抑制肿瘤进展是各种实体肿瘤研究的热门方向,针对不同靶点的靶向药物、免疫检查点抑制剂(PD1/PD-L1抗体、CTLA4抗体)层出不穷,并取得了突飞猛进的进展,为不可切除的hCCA的治疗提供了新的方向。但就目前的研究来看,靶向治疗、免疫治疗虽然在肝内胆管癌的治疗中取得了相当不错的成绩,但是在hCCA治疗中的表现仍令人不满意。不可切除的hCCA的单一治疗效果较差,多种治疗方式联合治疗是当前研究的重点。本文主要综述不可切除的hCCA的治疗进展及新辅助治疗在实现R₀切除方面的可行性,旨在为此类患者的治疗提供一定的参考。

关键词

Klatskin 肿瘤; 肿瘤治疗方案; 肿瘤辅助疗法; 综述
中图分类号: R735.8

Advances in treatment of unresectable hilar cholangiocarcinoma

LI Hao, LI Fazhao, ZHANG Ruizhi, CHEN Ziran, DAI Weidong

(Department of Liver Surgery, the Second Xiangya Hospital, Central South University, Changsha 410011, China)

Abstract

Hilar cholangiocarcinoma (hCCA), also known as Klatskin tumor, is a malignant tumor that originates from the biliary epithelium between the secondary hepatic duct and the opening of the cystic duct. Surgery is the only potentially curative treatment for hCCA. The nature of the surgical margins is the most critical factor in the long-term survival of patients undergoing resection. However, as the most

基金项目: 湖南省科学技术厅高新技术产业科技创新引领计划基金资助项目(2020SK2014)。

收稿日期: 2022-01-12; 修订日期: 2022-07-10。

作者简介: 李豪, 中南大学湘雅二医院硕士研究生, 主要从事肝胆胰相关疾病方面的研究。

通信作者: 戴卫东, Email: 503671@csu.edu.cn

common subtype of cholangiocarcinoma, the pathological type of hCCA is mostly low to moderately differentiated adenocarcinoma, which is highly invasive and malignant, with no obvious early symptoms and no effective means of detection, so most patients are already at an advanced stage of the disease at the time of diagnosis and have lost the indication for surgery. Although neoadjuvant chemoradiotherapy combined with in orthotopic liver transplantation has been demonstrated to be an effective treatment modality for some locally advanced unresectable hCCA, it cannot become a treatment option for most patients because of the strict inclusion criteria, shortage of liver sources, and loss of transplantation condition in some patients due to tumor progression while waiting for liver sources. Although conventional chemoradiotherapy prolongs the survival time of patients with unresectable hCCA to some extent, its efficacy remains limited. Some researches have indicated that neoadjuvant chemoradiotherapy can downgrade a previously unresectable hCCA into a resectable one and improve the R_0 resection rate, but it lacks credibility because of the limited amount and obsolescence of the relevant data. With the advancement of technology, photodynamic therapy and new radiotherapy techniques including stereotactic radiotherapy, three-dimensional conformal radiotherapy and radioactive particle implantation have emerged, local treatment of hCCA has entered a more precise era. In recent years, with the development of genetic testing and in-depth research on tumor microenvironment, inhibiting tumor progression at the molecular biology level is a popular direction for research on various solid tumors. Targeted drugs for different targets and immune checkpoint inhibitors (PD1/PD-L1 antibodies, CTLA4 antibodies) have emerged and made rapid progress, providing a new direction for the treatment of unresectable hCCA. However, as far as the current research is concerned, although targeted therapy and immunotherapy have achieved excellent results in the treatment of intrahepatic cholangiocarcinoma, their performance in the treatment of hCCA is still unsatisfactory. A single treatment of unresectable hCCA is less effective, the combination of multiple treatment modalities is the focus of current research. This article mainly addresses the progress in the treatment unresectable hCCA and the feasibility of neoadjuvant therapy in achieving R_0 resection, hoping to provide some reference for the treatment of such patients.

Key words

Klatskin Tumor; Antineoplastic Protocols; Neoadjuvant Therapy; Review

CLC number: R735.8

胆管癌 (cholangiocarcinoma, CCA) 是一种起源于胆管上皮细胞的恶性肿瘤, 仅占消化道肿瘤的3%, 占肝胆恶性肿瘤的10%~15%^[1]。根据解剖学位置的不同, CCA可分为肝内CCA (intrahepatic cholangiocarcinoma, iCCA) 和肝外CCA (extrahepatic cholangiocarcinoma, eCCA), eCCA又可分为肝门部胆管癌 (hilar cholangiocarcinoma, hCCA) 及远端胆管癌 (distal cholangiocarcinoma, dCCA)。hCCA约占CCA的60%~70%, 在西方国家的发病率约为1.2/10万, 而在亚洲国家中的发病率更高, 尤其是中国每年约有15 000例被诊断为hCCA^[2-5]。外科手术是hCCA唯一可能的根治方法。对于符合梅奥诊所标准的局部晚期的hCCA在新辅

助放化疗后行原位肝移植 (orthotopic liver transplantation, OLT) 已被证实能获得可接受的5年生存 (overall survival, OS) 率, 但由于肝源短缺和严格的纳入标准, 25%~31%的患者在等待肝源时病情进展失去移植指征, 注定了肝移植不能成为大多数hCCA患者的治疗方式。切缘性质是hCCA患者获得术后长期生存的关键。郭敏等^[6]Meta分析显示 R_0 切除组与 R_1 切除组的5年OS率具有显著差异 (38.68% vs. 12.84%, $P=0.0001$); 相较于 R_1 切除, R_0 切除术后复发率也明显较低, Komaya等^[7]进行的队列研究分析了340例 R_0 切除和62例 R_1 切除的hCCA患者的术后复发情况, 在随访期间, R_0 组的复发率明显低于 R_1 组 (58.2% vs. 80.6%, $P=$

0.001), 且 R_1 组术后复发时间更早。鉴于 hCCA 局部晚期的性质, R_0 切除率有限, 仅为 18%~42%^[8]。国际上对 hCCA 不可切除的评估多采用 Burke 标准^[9-10]: (1) 一侧肝叶萎缩伴对侧胆管、肝动脉或门静脉广泛受累; (2) 双侧 2 级胆管汇合部同时受累 (肿瘤累及 U 点和 P 点); (3) 门静脉主干受累 >3 cm; (4) 双侧肝动脉及门静脉均受累; (5) 肿瘤转移; (6) 全身情况差和 (或) 肝功能储备不足, 难以耐受手术。参考《肝癌转化治疗中国专家共识 (2021 版)》^[11] 中肝癌不可切除的定义, 可将该标准中前 5 类视为肿瘤学不可切除的范畴, 认为肿瘤局部晚期 (图 1)、远处转移、主动脉旁及腹外淋巴结转移的患者不能通过手术获益。第 6 类属于外科学不可切除的范畴, 即患者因一般情况较差、剩余肝体积不足等原因无法耐受手术。对于

肿瘤局部侵犯脉管系统, 有研究^[6, 12]认为, 即使门静脉、肝动脉广泛受累, 术中联合血管切除重建能够实现 R_0 切除, 患者可从中获益, 但该技术要求较高, 应经充分评估后在有条件的情况下进行此类手术。传统的放疗、化疗虽在一定程度上延长了 hCCA 的生存时间, 但效果不显著。在新辅助治疗方面, 虽然有多个研究表明放化疗能够将不可切除的 hCCA 成功降期, 并实现 R_0 切除, 但大多试验数据陈旧, 缺乏大型前瞻性研究的证实。随着光动力疗法 (Photodynamic therapy, PDT)、立体定向放疗、¹²⁵I 粒子条、靶向治疗、免疫治疗等在内的新型治疗方式在胆道恶性肿瘤的治疗中取得了一定进展, 为不可切除的 hCCA 的治疗提供了更多的可能性。

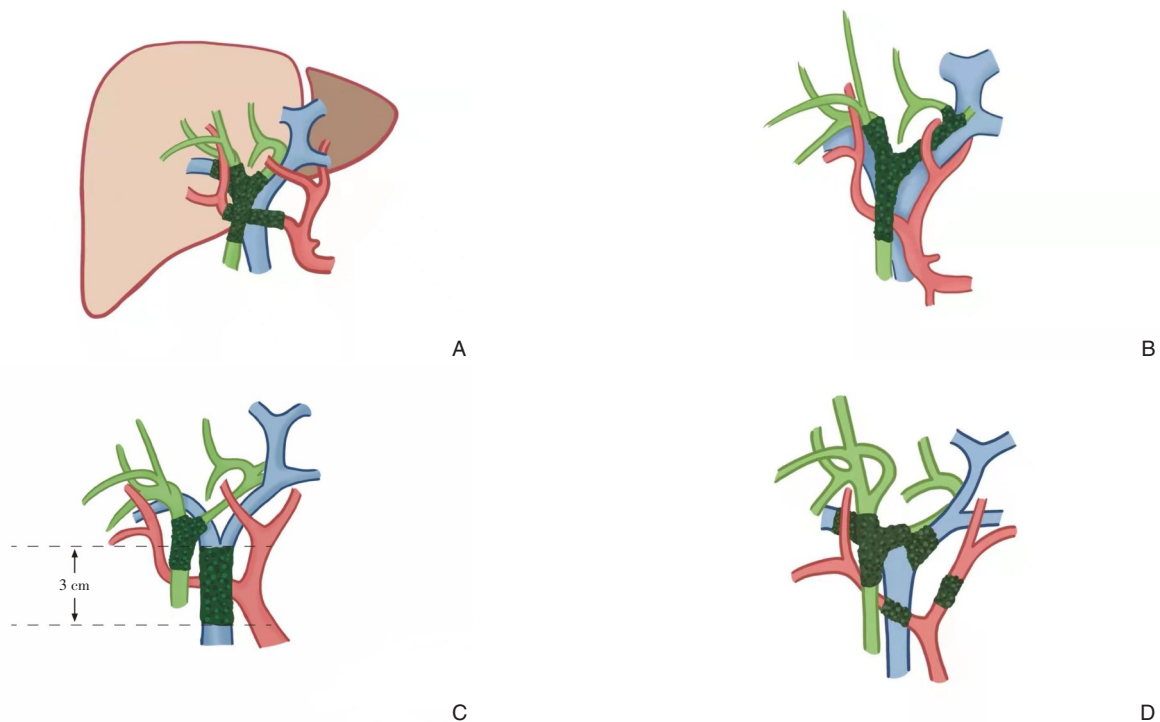


图 1 局部晚期 hCCA A: 一侧肝叶萎缩伴对侧胆管、肝动脉或门静脉广泛受累; B: 双侧 2 级胆管汇合部同时受累; C: 门静脉主干受累 >3 cm; D: 双侧肝动脉及门静脉均受累

Figure 1 Locally advanced hCCA A: Atrophy of one hepatic lobe with extensive involvement of the contralateral bile duct, hepatic artery or portal vein; B: Involvement of bilateral grade 2 bile duct confluence; C: Portal vein trunk involvement >3 cm; D: Involvement of bilateral hepatic arteries and portal veins

1 外科学不可切除的治疗

外科学不可切除主要是指患者因全身情况较差、肝功能严重不全、剩余肝体积不足等情况无

法耐受手术。对于外科学不可切除, 肿瘤学可切除的患者, 经过外科学转化治疗达到手术条件后, 再行 R_0 切除, 可大大提高该部分患者的生存时间。近年来, hCCA 的发病趋势日益年轻化, 除了因其

他重要脏器严重疾病无法耐受手术外，肝功能不全、剩余肝体积不足是外科学不可切除的主要原因。

1.1 剩余肝体积 (future liver remnant, FLR)

剩余肝体积/标准肝体积 (future liver remnant/standard liver volume, FLR/SLV) <30% 被认为是术后发生肝功能衰竭的高危因素^[13]。对于慢性肝病、肝硬化、吲哚菁绿 15 min 滞留率 >10% 的患者，则要求 FLR/SLV >40%，否则应暂缓手术。门静脉栓塞术 (portal vein embolization, PVE) 广泛用于术前 FLR 不足的肝胆疾病患者。PVE 术后 FLR 增长速度较慢，耗时较长，通常需要 4~6 周才能达到安全手术的阈值，一篇 Meta 分析^[14]报道了 PVE 术后 FLR 平均可增加 8%~27%。因此 PVE 期间肿瘤存在进展的可能，对于这部分患者可联合经皮肝动脉化疗栓塞、肝静脉栓塞、肝动脉结扎等措施控制肿瘤进展并进一步促进 FLR 增加，但围手术期出现肝功能衰竭等并发症的概率也随之增加。联合肝分割和门静脉结扎 (associating liver partition and portal vein ligation for staged hepatectomy, ALPPS) 可通过分期肝切除诱导 FLR 快速增大，ALPPS 可在 1~2 周左右诱导 47%~192% 的剩余肝脏增生率，远高于 PVE，因两期手术间隔短，能最大程度减少肿瘤进展风险^[11]。早期报道^[15-16]中 ALPPS 术后胆汁漏、腹腔感染、肝功能衰竭、脓毒血症等并发症发生率及病死率达 68% 和 12%，虽然随着术式的不断改进，并发症率及病死率均较前改善，但在 hCCA 的应用中仍保持较高的比例 (尤其是胆道重建者)。国际 ALPPS 协作组在 2017 年对数据库中 29 例行 ALPPS 和 257 例直接手术的 hCCA 患者进行比较，ALPPS 组 90 d 病死率是非 ALPPS 组的 2 倍 (48% vs. 24%)，且中位 OS 不足非 ALPPS 组的 1/4 (6 个月 vs. 29 个月， $P=0.048$)^[17-19]。因此 PVE 目前仍是 hCCA 增加 FLR 的首选方法，ALPPS 在 hCCA 的应用价值有限，仅为 PVE 失败的补充方案。

1.2 胆道引流

hCCA 位置特殊，往往合并有梗阻性黄疸。术前胆道引流不仅可减轻胆道梗阻，缓解症状，提高术后肝脏再生能力，改善肝功能，降低术后肝衰风险，还能增加患者对药物治疗的耐受性，有利于术前化疗等全身药物治疗的顺利进行。目前，有关胆道引流的指征尚未达成共识，比较公认的是：(1) 血清总胆红素 (total bilirubin, TBIL) >200 $\mu\text{mol/L}$ ；(2) 黄疸持续时间较长；(3) 术后

FLR <40%；(4) 合并胆道感染、凝血功能障碍、低蛋白血症和高龄^[20-21]。化疗及其他全身治疗药物会进一步加重肝功能不全，往往要求总胆红素水平 <正常总胆红素水平的 1.5 倍，因此 TBIL >200 $\mu\text{mol/L}$ 不能作为新辅助治疗前胆道引流的指征，笔者认为潜在可接受新辅助治疗的患者应尽早行胆道引流，短期内将总胆红素水平降至 34.2 $\mu\text{mol/L}$ 以下。胆道引流的方式主要有经皮经肝穿刺胆管引流 (percutaneous transhepatic biliary drainage, PTBD)、内镜下鼻胆管引流 (endoscopic nasobiliary drainage, ENBD)、胆道支架引流。2015 年中国抗癌协会 hCCA 规范化诊治专家共识及美国肝胆胰学会 hCCA 专家共识均认为，PTBD 可降低操作风险与再介入风险，且 PTBD 的成功率更高、减黄效果更好，推荐 PTBD 作为 hCCA 术前胆道引流的首选方式^[22]。来自日本的两项研究^[23-24]比较了术前 PTBD 和 ENBD 引流方式对 hCCA 预后的影响，结果提示 PTBD 是低生存期和肿瘤播散转移的独立危险因素，建议将 ENBD 作为术前胆道引流的最佳方法。胆道支架引流包括内镜下逆行胆管支架引流 (endoscopic retrograde biliary stent drainage, ERBD) 及 PTBD 引导下胆道支架引流。胆道支架有塑料支架和自膨胀金属支架 (self-expandable metallic stent, SEMS)，SEMS 的通畅时间优于塑料支架，如支架放入超过 3 个月，推荐使用 SEMS^[25-26]。2017 年欧洲胃肠内镜学会临床指南^[27]以中等质量的证据强烈推荐在内镜下放置直径 10 mm 的 SEMS 用于肝外恶性胆道梗阻的术前胆道引流。但有学者^[28-29]认为术前使用胆道支架引流受纤维化反应限制，尤其是 SEMS，术中评估肿瘤的范围可能更困难，增加 R_0 切除难度。hCCA 胆道梗阻位置较高，ENBD 及 ERBD 放置困难，且受限于术后易发生胆管炎及胰腺炎等并发症，故 PTBD 及其介导的胆道支架引流可能是更好的选择，对于切除手术前行胆道支架置入是否增加手术难度仍需进一步探索^[30]。

2 肿瘤学不可切除的治疗

对于肿瘤学不可切除的 hCCA，除了上文提及的胆道引流，全身及局部的抗肿瘤治疗是该类患者的治疗关键。除了传统的放化疗外，以立体定向放疗、三维适形放疗、¹²⁵I 粒子条为代表的新型放疗、PDT、靶向、免疫等治疗方式的出现，为不

可切除的hCCA的治疗提供了新的方向。对于部分符合梅奥诊所标准的局部晚期不可切除的hCCA患者,经过新辅助放化疗后原位肝移植已被证实是可行的方案,能够获得相当不错的5年OS率,但由于肝源短缺、严格的纳入标准及经济条件的限制,仅少数患者能够接受OLT。新辅助治疗后行根治性切除手术是不可切除hCCA的潜在治愈方式,但从目前的研究来看,降期成功率低,且相关数据陈旧,缺乏大型前瞻性研究的支持。

2.1 放疗

传统放疗在晚期hCCA的治疗中价值有限,随着精准医学的发展,包括立体定向放疗、三维适形放疗、放射粒子植入等在内的精准放疗技术在hCCA中的应用越来越受重视。有研究^[31-32]表明,大分割放疗方式如立体定向放疗能给病变局限的hCCA带来明显的局部控制和生存获益。放疗在hCCA的治疗中极少单独出现,往往需要联合以氟尿嘧啶或吉西他滨为基础的化疗。孟三彦等^[33]对30例局部晚期不可切除的hCCA患者行立体定向放疗联合吉西他滨化疗,半年后复查仅1例患者疾病进展,余患者中有16例达到完全缓解,中位无病生存期(disease-free survival, DFS)为18个月,中位OS为24个月,该研究所展现出来的高缓解率,令人对精准放疗的发展前景无比期待。近年来,¹²⁵I粒子条是胆道恶性肿瘤的研究热点,其辐射能低,辐射半径小,对正常组织损伤小,联合胆道支架置入在hCCA的治疗中具有光明前景^[34]。¹²⁵I粒子可持续杀伤肿瘤组织,抑制内皮细胞增生,能够显著延长支架通畅时间^[35]。符誉等^[36]将68例不可切除性hCCA患者分为观察组(38例)和对照组(30例),其中观察组行经皮胆道支架置入联合¹²⁵I粒子腔内照射治疗,对照组单纯给予经皮胆道支架置入,研究显示观察组术后6个月支架通畅率明显高于对照组(94.80% vs. 76.67%, $P=0.03$),且观察组中位OS也明显优于对照组(20个月 vs. 13个月, $P<0.05$)。尽管一项Meta分析^[37]指出胆道支架联合¹²⁵I粒子条置入后总并发症率与对照组之间的差异无统计学意义,但术后胆道出血、胆道穿孔、胆管炎、胰腺炎、粒子脱落游走等并发症仍不可忽视。以上研究表明精准放疗技术在不可切除性hCCA的治疗中效果显著,对比于传统外照射放疗,精准放疗治疗部位高度集中,对肝门部其他组织损伤小,耐受良好。虽然目前对于精准

放疗在hCCA新辅助治疗中应用的报道较少,但其在新辅助治疗方面的前景仍令人期待。

2.2 化疗

化疗是不可切除的hCCA的经典治疗方式。Valle等^[38]进行的III期随机对照试验结果显示,吉西他滨联合顺铂的治疗方案可延长包括hCCA在内的胆道系统肿瘤(biliary tract carcinoma, BTC)的OS(11.7个月 vs. 8.1个月, $P<0.001$)。同为铂类化疗药物的奥沙利铂,因其药物毒性明显更低,可作为不能耐受顺铂患者的替代治疗。Mizusawa等^[39]的一项III期临床试验表明吉西他滨联合替吉奥(S-1)的化疗效果不差于吉西他滨/顺铂方案。因此《CSCO胆道系统肿瘤诊断治疗专家共识(2019年版)》^[40]推荐吉西他滨/顺铂、吉西他滨/替吉奥(证据等级1A)作为晚期BTC的一线治疗,肾功能不全者可选择奥沙利铂作为顺铂的替代药物联合吉西他滨化疗(证据等级2A);同时该指南也指出吉西他滨/卡培他滨、顺铂/卡培他滨、奥沙利铂/卡培他滨等两药联合化疗也可作为晚期BTC的一线选择(证据等级2B)。奥沙利铂联合5-FU(mFOLFOX)方案及伊立替康联合卡培他滨方案虽耐受良好,但在目前的研究中取得的效果有限,仅短暂延长患者的无进展生存期(progression free survival, PFS)和OS,因此仅作为晚期BTC的二线治疗方案^[41-42]。三药联合化疗可明显延长晚期BTC的PFS和OS,如Shroff等^[43]的一项二期临床试验表明吉西他滨/顺铂/白蛋白紫杉醇方案的PFS和OS明显优于吉西他滨/顺铂方案(11.8个月 vs. 8.0个月, 19.2个月 vs. 11.7个月)。但三药联合化疗药物毒性更高,安全性及有效性仍需进一步证实,指南^[40]推荐三药联合化疗应在经过严格筛选后有经验的中心进行。

新辅助化疗在hCCA治疗中的作用尚缺乏高质量临床研究结果支持,在翻阅了相关文献发现,绝大多数报告了新辅助化疗能够提高hCCA的R₀切除率的研究中,多是通过化疗联合局部外照射放疗(external beam radiation therapy, EBRT)实现的。新辅助放化疗在hCCA最初的应用中多采用5-FU,并在多个回顾性研究中证实5-FU+EBRT的新辅助治疗方案可提高R₀切除率。McMasters等^[44]的一项回顾性研究中,5例hCCA患者接受了5-FU+EBRT方案的新辅助治疗,术后证实5例患者均达到了R₀切除,R₀切除率达100%,并有2例达到完全缓解,

但该研究样本量过于局限。Nelson等^[45]的研究中，对45例接受放化疗的eCCA患者进行了回顾性分析，12例患者（其中10例为不可切除）行术前5-FU+EBRT方案治疗，R₀切除率达91%，并有3例患者获得了完全缓解，另未经新辅助治疗的33例患者的R₀切除率为76%，低于新辅助组。吉西他滨联合EBRT用作hCCA的新辅助治疗同样取得了一定成效，在一定程度上提高了R₀切除率。Katayose等^[46]正在进行的一项II期临床试验中，24例eCCA患者接受了吉西他滨联合外照射的新辅助方案，其中19例完成切除手术，17例实现R₀切除，R₀切除率为89.6%，且患者耐受良好。Jung等^[47]的一项回顾性研究中，将57例hCCA患者分为新辅助治疗组（12例）和非新辅助治疗组（45例），且两组患者拥有相似的Bismuth分型及TNM分期，新辅助治疗组中5例行5-FU+亚叶酸钙+EBRT、5例行吉西他滨+EBRT、1例行吉西他滨+顺铂+EBRT、1例行尿嘧啶替加氟+EBRT，研究结果显示新辅助治疗组R₀切除率并未对非新辅助治疗组展现出优势（83.3% vs. 66.7%，*P*=0.32）。Sumiyoshi等^[48]在一项回顾性研究中纳入了8例不可切除的局部晚期hCCA患者，予口服S-1化疗联合放疗的新辅助方案。其中6例患者在新辅助治疗后成功降期，术后病理证实5例患者达到R₀切除，1例患者为R₁切除，R₀切除率为83.3%，而成功转化并实现R₀切除的概率达62.5%，其中3例复发（复发率50%）。以上多个研究虽表明新辅助放化疗可提高不可切除的hCCA的R₀切除率，都局限于样本量较小，没有大型的前瞻性随机对照试验的证实，缺乏可信度，关于新辅助放化疗的方案仍需要进一步探索并加以证实。

2.3 射频消融(radiofrequency ablation, RFA)

RFA目前广泛应用于多种实体瘤的局部治疗中，对于直径较小的早期恶性肿瘤，RFA的DFS和OS与手术切除无明显差异^[49]。RFA除在早期直径较小的恶性肿瘤中能够达到根治的目的外，在无法切除的肿瘤及肿瘤术后复发的局部治疗中同样可发挥重要作用。hCCA的RFA主要分为经皮胆道RFA和内镜下胆道RFA，通过高频放电产热使肿瘤组织坏死脱落，但坏死组织脱落后可能加重胆道梗阻，因此RFA需联合胆道支架以达到治疗目的。有多项研究表明，RFA联合胆道支架可显著提高胆道通畅率，延长患者生存时间。Wang等^[50]

对9例III型和IV型不可切除的hCCA患者行经皮胆道内RFA，中位胆道支架通畅时间为100 d，中位OS为5.3个月，认为RFA在不可切除性hCCA患者的治疗中是安全可行的，但Wang等^[50]研究缺乏对照组，且病例数有限。除了Wang等^[50]外，Mizandar等^[51-52]也表明RFA可以延长胆道梗阻的复发时间。Pereira等^[53]报告了3例不可切除的hCCA患者行化疗联合RFA治疗，认为RFA在不可切除性hCCA的治疗中是安全且有前景的。而Strand等^[54]回顾分析了48例无法切除的CCA患者，16例行RFA，32例行PDT，然后行胆道支架置入，结果显示两组的中位生存期无明显统计学差异，但RFA组再次梗阻及胆管炎发生率明显更高。RFA作为hCCA的一种治疗方式，其有效性已被多篇文献报道，鉴于肝门部解剖结构的复杂性，肝门部血管损伤、胆瘘等并发症不可忽视，需要在有经验的大型医院进行。虽然RFA在不可切除性hCCA的治疗中表现出了很大的潜力，但在RFA治疗期间疾病可能进展，操作过程中有种植转移的风险，因此RFA在不可切除的hCCA新辅助治疗中的可行性仍需多中心前瞻性研究进一步证实。

2.4 PDT

PDT是晚期CCA的一种新型治疗方法，其原理是经静脉注射或介入等方式将光敏剂送达肿瘤组织并聚集，用特定波长的光照射时，在光化学反应的诱导下产生氧自由基引起细胞坏死，破坏肿瘤血管内皮细胞，并激活免疫应答，以达到抑制肿瘤生长的目的，而周围正常组织因聚集的光敏剂较少，因此正常组织几乎不受损伤，可重复性高^[55-56]。PDT作为CCA的局部治疗方法，很少单独使用，常需联合其他治疗方式，并可在一定程度上提高其他治疗的疗效。目前已有多篇文献^[57-59]报道了在不可切除的hCCA的治疗中，PDT联合胆道支架能够显著延长支架的通畅时间，改善患者的生存预后。CCA容易对化疗产生耐受，PDT能够改变肿瘤微环境进而提高化疗的敏感性。Hong等^[60]的研究中纳入了74例不可切除的CCA患者，其中16例行PDT联合吉西他滨化疗，58例行单纯PDT治疗，PDT联合化疗组的OS为17.9个月，高于单纯PDT组的11.1个月，经多因素分析后认为化疗及PDT均为CCA预后的独立影响因素；Park等^[61]进行的II期临床试验，将43例晚期hCCA患者分为PDT联合S-1化疗组（21例）与单

纯 PDT 组 (22 例), 前者的 1 年 OS 率明显优于后者 (76.2% vs. 32%, $P=0.003$), 中位 OS 更长 (17 个月 vs. 8 个月, $P=0.005$), 且 PDT 联合 S-1 化疗耐受性良好, 整体不良事件发生率与单纯 PDT 相比无明显差异; Wentrup 等^[62]的回顾性研究也得到了相似的结论。除化疗外, PDT 联合靶向、免疫治疗同样备受关注。PDT 联合靶向治疗具有一定的协同作用, Kim 等^[63]在体外细胞迁移实验中发现靶向药物联合 PDT 治疗较单一治疗细胞迁移时间明显延长, 且体内实验发现 PDT 联合表皮生长因子受体抑制剂西妥昔单抗比单一治疗能更好地抑制肿瘤生长。PDT 联合免疫检查点抑制剂可能也存在协同作用。有研究^[64]显示 PDT 可能会通过对肿瘤微环境的改变, 上调 PD-L1 在肿瘤中的表达, 为 PD-L1 抗体提供靶点, 同时 PDT 还可能提高肿瘤对免疫检查点抑制剂敏感性, 从而进一步提高治疗效果。在一项关于结肠癌的双肿瘤模型的研究^[65]中发现 PDT 联合 CTLA4 免疫检查点抑制剂可降低肿瘤负荷。虽然以上研究表明 PDT 联合靶向或免疫治疗可能存在协同作用, 为 CCA 的治疗提供可能性, 但几乎没有相关临床数据支持。在新辅助 PDT 治疗方面, 研究数据匮乏, Wagner 等^[66]在一项 II 期临床试验中, 报告了 7 例在术前评估为不可切除的 hCCA 患者在经 6 周的 PDT 治疗后成功降期, 除 1 例患者因肝纤维化行 OLT 外, 余 6 例患者均实现了 R₀ 切除, 中位 OS 为 3.2 年, 5 年 OS 率为 43%, 其中位 OS 及 5 年 OS 率与直接行 R₀ 切除的患者未表现出明显差异。尽管有证据^[67-68]表明新辅助 PDT 可以安全地进行, 并且可以在选定的患者队列中实现 R₀ 切除, 但仍缺少相关的临床数据支持, 其作用仍需在设计合理的临床试验中进行探索^[69]。

2.5 靶向治疗

CCA 具有很高的异质性, 不同的解剖亚型拥有不同的基因组变化。随着下一代基因测序的不断发展, 更多的治疗靶点被不断发现, 靶向治疗已逐渐成为治疗 hCCA 的研究热点。培米替尼是成纤维细胞生长因子受体 (fibroblast growth factor receptor, FGFR) 抑制剂, 可选择性强效抑制 FGFR1~3, 在关键性的多中心 II 期临床试验 (NCT02924376)^[70]中招募了 146 例晚期 CCA 患者进行培米替尼治疗, 107 例 FGFR2 融合或重排的患者中有 38 例达到客观缓解, 客观缓解率 (objective remission rate, ORR) 达到 35.5%, 疾病控制率

(disease control rate, DCR) 高达 82.2%, 中位 PFS 为 6.9 个月, OS 达 21.1 个月。培米替尼已于 2020 年 4 月在美国上市被批准用于治疗含有 FGFR2 融合或重排的成人晚期 CCA, 成为目前全球首款也是唯一获 FDA 批准的 CCA 靶向药物。FGFR 的融合/突变多发生在 iCCA, 而在 eCCA 患者中几乎不出现, 这也就限制了培米替尼在 hCCA 患者中的应用价值。在肿瘤生长过程中, 血管生成是重要一环, 抗血管生成的靶向药物已被广泛应用于多种恶性肿瘤, 仑伐替尼和阿帕替尼可分别阻断血管内皮生长因子受体 (vascular endothelial growth factor receptor, VEGFR) 1~3 和 VEGFR-2 介导的信号通路从而抑制肿瘤细胞的生长, 但 VEGFR 基因突变主要见于 iCCA, 是 iCCA 的潜在靶向药物^[71], 能否在 hCCA 的治疗中发挥作用仍处于探索阶段。ERBB 受体酪氨酸激酶家族中的 4 种细胞表面受体的突变多见于 hCCA, 其中表皮生长因子受体 (epidermal growth factor receptor, EGFR) /ERBB1、HER2/ERBB2 的激活突变更为重要。曲妥珠单抗、帕妥珠单抗作为 HER2 靶点的抑制剂, 可抑制肿瘤细胞的增殖活性, 但目前在 hCCA 的治疗中尚无临床数据支持。EGFR 靶点的抑制剂是治疗 hCCA 的重点研究方向, 在 2012 年的一项 III 期随机对照试验中, Lee 等^[72]评估了 EGFR 的抑制剂埃罗替尼联合吉西他滨/顺铂治疗晚期 CCA 的效果, 对比于单纯使用吉西他滨/顺铂, ORR 更高 (31% vs. 14%, $P=0.004$), PFS 更长 (5.9 个月 vs. 3.0 个月, $P=0.049$)。虽然埃罗替尼在试验中仅取得了有限的疗效, 但仍为 hCCA 的靶向治疗带来了新的可能与方向。neratinib 作为一种不可逆的 EGFR 和 HER2 双重抑制剂, 可能会是 hCCA 的潜在有效药物^[73]。丝裂原活化的细胞外信号调节激酶 (MEK) 同样在 eCCA 中高表达, 其作为细胞信号通路中的关键物质, 参与肿瘤细胞生长。MEK1/2 的抑制剂司美替尼及贝美替尼联合化疗联合化疗治疗晚期 CCA 分别在两个 Ib 临床试验 (NCT01242605、NCT02773459) 中取得了一定成效, 证实了针对 MEK 靶点的药物在 hCCA 的治疗中拥有光明的前景^[74-76]。除 ERBB、VEGF、MEK 外, PKA、P53、异柠檬酸脱氢酶 (isocitrate dehydrogenase, IDH) 1/2 等都是 hCCA 的潜在靶点, IDH1 靶向药依维替尼也取得了令人可喜的疗效, 但目前仍无研究表明其他相关靶向药物能在 hCCA 的治疗中取得显著效果。尽管靶向治

疗在晚期 CCA 中的作用不断被证实,但多是针对 iCCA,目前尚无任何研究表明靶向治疗能够延长晚期不可切除性 hCCA 患者的生存时间,相信随着靶向药物的不断革新及在临床试验的不断佐证中,靶向治疗在 hCCA 治疗中的作用能够得到充分的证实。

2.6 免疫治疗

目前免疫检查点的主要研究靶点是 PD1/PD-L1、CTLA4,通过阻断免疫检查点重建正常抗肿瘤免疫,避免肿瘤细胞逃避免疫监视,是近年来抗肿瘤治疗最热门、最有前景的研究方向。在一项 II 期研究 (KEYNOTE-158)^[77]中,104 例晚期胆道恶性肿瘤患者行帕博利珠单抗单药治疗,ORR 仅为 5.8%,提示单药免疫治疗对于胆道恶性肿瘤的效果不佳。目前胆道恶性肿瘤的免疫治疗重点在于免疫联合治疗,一项 I 期临床试验^[78]中,纳武利尤单抗联合吉西他滨/顺铂,有效率达 36.7%,中位 OS 为 15.4 个月,其疗效优于纳武利尤单抗单药和单纯吉西他滨/顺铂化疗,纳武利尤单抗联合化疗也因此被纳入《CSCO 胆道系统肿瘤诊断治疗专家共识 (2019 版)》的一线治疗选择^[79]。而在另一项二期临床试验^[80]中,免疫联合靶向、化疗获得了目前报道的最好疗效,这为 CCA 的新辅助治疗提供了新的方向。一项正在进行的 II 期 DEBATE 试验 (NCT04308174)^[81]将招募的 45 例不可切除的 CCA 患者随机分配到度伐利尤单抗联合吉西他滨-顺铂治疗和单独行吉西他滨-顺铂治疗的 2 个新辅助治疗组,研究 2 组的 R₀ 切除率,该研究尚未完成。同样,一项旨在评估 PD-1 抗体特瑞普利单抗联合 GEMOX 化疗作为新辅助治疗方案在具有复发高危因素的可切除 iCCA 中作用的 II 期临床研究 (NCT04506281)^[81]也正在进行中。免疫检查点抑制剂旨在增强对肿瘤抗原的自身免疫力,目前无任何研究报道免疫单药能够给晚期 CCA 患者带来生存获益,这可能于肿瘤组织对 PD-1、PD-L1 抗体的耐药性有关。近年来关于 CCA 双免疫治疗的研究正在火热进行中,但根据相关报道来看,双免疫治疗在 CCA 的治疗中并未取得实质性进展。研究^[82]纳入了 39 例复发性胆道恶性肿瘤患者,行纳武利尤单抗联合伊匹木单抗 (CTLA4 单抗) 治疗,结果显示总体 ORR 为 23%,中位 PFS 为 2.9 个月,中位 OS 为 5.7 个月。而另一项 II 期临床研究^[83]对双免疫治疗和免疫联合化疗在胆管恶性肿瘤疗效方

面进行了对比,结果显示双免疫治疗组 (纳武利尤单抗联合伊匹木单抗) 的中位 OS 仅为 8.3 个月,低于免疫联合化疗组 (吉西他滨/顺铂联合纳武利尤单抗) 的 10.6 个月,提示免疫联合化疗的疗效可能优于双免疫治疗。抗血管生成药物可改变肿瘤微环境,增强 T 淋巴细胞的抗肿瘤活性,并提高肿瘤细胞对免疫检查点抑制剂的敏感性。前临床研究^[84-85]表明,仑伐替尼可以通过抗血管生成增强肿瘤微环境中 T 淋巴细胞的抗肿瘤活性,从而增强抗 PD-1/PD-L1 抗体的抗肿瘤作用。Zhang 等^[86]的 II 期临床研究入组 38 例初诊为不可切除的胆道癌患者 (iCCA 20 例, eCCA 5 例, GBC 13 例),每天口服仑伐替尼 (体质量 ≥60 kg, 12 mg; 体质量 <60 kg, 8 mg) 并每 3 周接受 1 次 PD-1 抑制剂 (帕博利珠单抗/替雷利珠单抗/信迪利单抗/卡瑞利珠单抗 200 mg 或特瑞普利单抗 240 mg), 研究结果显示 DCR 为 76.3%, ORR 为 42.1%, 中位无事件生存期为 8.0 个月, 中位 OS 为 17.7 个月, 13 例患者成功转化行手术治疗, 12 例患者实现 R₀ 切除, 手术转化率达到 34.2%, R₀ 切除成功率为 31.6%。但 5 例 eCCA 患者均未达到客观缓解 (ORR=0%), 且无 1 例降期成功。Zhang 的研究纳入的 eCCA 患者病例数过少, 可能存在选择偏倚, 未证实仑伐替尼联合 PD-1 抑制剂对不可切除的 hCCA 有治疗价值, 因此仍需要大样本前瞻性研究来证实其有效性。

3 小结

hCCA 是最常见的 CCA 亚型,根治性切除是目前 hCCA 患者获得长期预后的主要手段。放疗联合化疗的新辅助治疗方案已被多个研究证实可提高 R₀ 切除率,但放化疗转化率有限。立体定向放疗、三维适形放疗等精准放疗技术在晚期 CCA 中的作用不断被证实,为不可切除性 hCCA 的转化治疗提供了一个可靠的备选方案。PDT 作为 CCA 新型的治疗方式,已有多项研究证实该治疗方式安全有效, PDT 不仅能抑制肿瘤细胞生长,还能在联合胆道支架治疗时延长再次梗阻的时间。PDT 对患者生存时间的影响与 RFA 相当,但 PDT 操作简单,可重复强,在 hCCA 中的应用可能优于 RFA。随着首款 CCA 靶向治疗药物培米替尼的上市,CCA 的治疗也正式进入靶向治疗的年代。但 CCA 异质性强,大部分证实靶向治疗有效的研究都是针对 iCCA 患

者。随着免疫检查点抑制剂在治疗晚期原发性肝癌患者的有效性不断被证实,PD-1、PD-L1抗体在CCA中的应用备受重视,但由于肿瘤细胞对免疫制剂的耐药性,有文献报道单药免疫治疗对于胆道恶性肿瘤的效果不佳。最近的研究表明,包括仑伐替尼在内的抗血管生成药物可增强免疫检查点抑制剂的抗肿瘤作用,仑伐替尼联合PD-1抗体能够提高iCCA的R₀切除率,但并未显示能够对hCCA患者发挥同样效果,可能与该研究样本量小、存在选择偏倚有关,需要进一步的大型前瞻性研究予以证实。

利益冲突:所有作者均声明不存在利益冲突。

参考文献

- [1] Patel N, Benipal B. Incidence of cholangiocarcinoma in the USA from 2001 to 2015: a US cancer statistics analysis of 50 states[J]. *Cureus*, 2019, 11(1):e3962. doi: 10.7759/cureus.3962.
- [2] Poruk KE, Pawlik TM, Weiss MJ. Perioperative management of hilar cholangiocarcinoma[J]. *J Gastrointest Surg*, 2015, 19(10): 1889-1899. doi: 10.1007/s11605-015-2854-8.
- [3] Singhal D, van Gulik TM, Gouma DJ. Palliative management of hilar cholangiocarcinoma[J]. *Surg Oncol*, 2005, 14(2): 59-74. doi: 10.1016/j.suronc.2005.05.004.
- [4] Tsuchikawa T, Hirano S, Okamura K, et al. Advances in the surgical treatment of hilar cholangiocarcinoma[J]. *Expert Rev Gastroenterol Hepatol*, 2015, 9(3): 369-374. doi: 10.1586/17474124.2015.960393.
- [5] Zhu ZY, Liu QD, Chen JZ, et al. Robotic surgery twice performed in the treatment of hilar cholangiocarcinoma with deep jaundice: delayed right hemihepatectomy following the right-hepatic vascular control[J]. *Surg Laparosc Endosc Percutan Tech*, 2014, 24(5):e184-190. doi: 10.1097/SLE.0b013e31828f708b.
- [6] 郭敏,魏凡,商中华.肝门部胆管癌根治手术中联合血管切除及重建的临床疗效Meta分析[J].*中国普通外科杂志*, 2020, 29(8): 924-935. doi: 10.7659/j.issn.1005-6947.2020.08.003.
Guo M, Wei F, Shang ZH. Meta-analysis of clinical efficacy of combined vascular resection plus reconstruction in radical resection of hilar cholangiocarcinoma[J]. *Chinese Journal of General Surgery*, 2020, 29(8): 924-935. doi: 10.7659/j.issn.1005-6947.2020.08.003.
- [7] Komaya K, Ebata T, Yokoyama Y, et al. Recurrence after curative-intent resection of perihilar cholangiocarcinoma: analysis of a large cohort with a close postoperative follow-up approach[J]. *Surgery*, 2018, 163(4):732-738. doi: 10.1016/j.surg.2017.08.011.
- [8] Hu HJ, Jin YW, Shrestha A, et al. Predictive factors of early recurrence after R0 resection of hilar cholangiocarcinoma: a single institution experience in China[J]. *Cancer Med*, 2019, 8(4):1567-1575. doi: 10.1002/cam4.2052.
- [9] Burke EC, Jarnagin WR, Hochwald SN, et al. Hilar Cholangiocarcinoma: patterns of spread, the importance of hepatic resection for curative operation, and a presurgical clinical staging system[J]. *Ann Surg*, 1998, 228(3): 385-394. doi: 10.1097/0000658-199809000-00011.
- [10] 何敏,王坚.肝门部胆管癌可切除性评估[J].*肝胆外科杂志*, 2019, 27(1):7-11. doi:10.3969/j.issn.1006-4761.2019.01.003.
He M, Wang J. Evaluation of resectability of hilar cholangiocarcinoma[J]. *Journal of Hepatobiliary Surgery*, 2019, 27(1):7-11. doi:10.3969/j.issn.1006-4761.2019.01.003.
- [11] 中国抗癌协会肝癌专业委员会转化治疗协作组.肝癌转化治疗中国专家共识(2021版)[J].*中国实用外科杂志*, 2021, 41(6):618-632. doi:10.19538/j.cjps.issn1005-2208.2021.06.02.
Alliance of Liver Cancer Conversion Therapy, Committee of Liver Cancer of the Chinese AntiCancer Association. Chinese expert consensus on conversion therapy in hepatocellular carcinoma(2021 edition)[J]. *Chinese Journal of Practical Surgery*, 2021, 41(6):618-632. doi: 10.19538/j.cjps.issn1005-2208.2021.06.02.
- [12] Anderson B, Doyle MBM. Surgical considerations of hilar cholangiocarcinoma[J]. *Surg Oncol Clin N Am*, 2019, 28(4): 601-617. doi: 10.1016/j.soc.2019.06.003.
- [13] Shindoh J, Truty MJ, Aloia TA, et al. Kinetic growth rate after portal vein embolization predicts posthepatectomy outcomes: toward zero liver-related mortality in patients with colorectal liver metastases and small future liver remnant[J]. *J Am Coll Surg*, 2013, 216(2):201-209. doi: 10.1016/j.jamcollsurg.2012.10.018.
- [14] Abulkhir A, Limongelli P, Healey AJ, et al. Preoperative portal vein embolization for major liver resection: a meta-analysis[J]. *Ann Surg*, 2008, 247(1):49-57. doi: 10.1097/SLA.0b013e31815f6e5b.
- [15] Oldhafer KJ, Stavrou GA, van Gulik TM, et al. ALPPS-Where Do We Stand, Where Do We Go?: Eight Recommendations From the First International Expert Meeting[J]. *Ann Surg*, 2016, 263(5):839-841. doi: 10.1097/SLA.0000000000001633.
- [16] 计凤鸣,邹浩,王连敏,等.肝脏离段联合门静脉结扎二期肝切除术的研究进展[J].*中国普通外科杂志*, 2019, 28(1):99-106. doi: 10.7659/j.issn.1005-6947.2019.01.014.
Ji FM, Zou H, Wang LM, et al. Associating liver partition and portal vein ligation for staged hepatectomy: the recent progress[J]. *Chinese Journal of General Surgery*, 2019, 28(1): 99-106. doi: 10.7659/j.issn.1005-6947.2019.01.014.
- [17] Olthof PB, Coelen RJS, Wiggers JK, et al. High mortality after

- ALPPS for perihilar cholangiocarcinoma: case-control analysis including the first series from the international ALPPS registry[J]. *HPB (Oxford)*, 2017, 19(5): 381-387. doi: 10.1016/j.hpb.2016.10.008.
- [18] Bednarsch J, Czigany Z, Lurje I, et al. The role of ALPPS in intrahepatic cholangiocarcinoma[J]. *Langenbecks Arch Surg*, 2019, 404(7):885-894. doi: 10.1007/s00423-019-01838-2.
- [19] Lang H, Baumgart J, Mittler J. Associated liver partition and portal vein ligation for staged hepatectomy (ALPPS) registry: what have we learned? [J]. *Gut Liver*, 2020, 14(6): 699-706. doi: 10.5009/gnl19233.
- [20] 陈炜, 刘颖斌. 肝门部胆管癌综合治疗的进展与争议[J]. *上海交通大学学报:医学版*, 2022, 42(1):1-8. doi:10.3969/j.issn.1674-8115.2022.01.001.
- Chen W, Liu YB. Progress and controversy in comprehensive treatment of hilar cholangiocarcinoma[J]. *Journal of Shanghai Jiaotong University(Medical Science)*, 2022, 42(1): 1-8. doi: 10.3969/j.issn.1674-8115.2022.01.001.
- [21] 刘颖斌, 王许安. 胆道恶性肿瘤外科治疗的问题和对策[J]. *中华消化外科杂志*, 2019, 18(2): 117-122. doi: 10.3760/cma.j.issn.1673-9752.2019.02.003.
- Liu YB, Wang XA. Problems and strategy in surgical treatment of biliary tract tumors[J]. *Chinese Journal of Digestive Surgery*, 2019, 18(2): 117-122. doi: 10.3760/cma.j.issn.1673-9752.2019.02.003.
- [22] 李斌, 张柏和, 姜小清. 解读不同指南与共识的热点及分歧、重视肝门部胆管癌的规范化诊疗[J]. *中国普外基础与临床杂志*, 2016, 23(11):1293-1298. doi: 10.7507/1007-9424.20160333.
- Li B, Zhang BH, Jiang XQ. Interpret the hot spots and differences of different guidelines and consensus, and pay attention to the standardized diagnosis and treatment of hilar cholangiocarcinoma[J]. *Chinese Journal of Bases and Clinics in General Surgery*, 2016, 23(11):1293-1298. doi: 10.7507/1007-9424.20160333.
- [23] Higuchi R, Yazawa T, Uemura S, et al. ENBD is associated with decreased tumor dissemination compared to PTBD in perihilar cholangiocarcinoma[J]. *J Gastrointest Surg*, 2017, 21(9): 1506-1514. doi: 10.1007/s11605-017-3492-0.
- [24] Komaya K, Ebata T, Yokoyama Y, et al. Verification of the oncologic inferiority of percutaneous biliary drainage to endoscopic drainage: a propensity score matching analysis of resectable perihilar cholangiocarcinoma[J]. *Surgery*, 2017, 161(2): 394-404. doi: 10.1016/j.surg.2016.08.008.
- [25] Raju RP, Jaganmohan SR, Ross WA, et al. Optimum palliation of inoperable hilar cholangiocarcinoma: comparative assessment of the efficacy of plastic and self-expanding metal stents[J]. *Dig Dis Sci*, 2011, 56(5):1557-1564. doi: 10.1007/s10620-010-1550-5.
- [26] Kloek JJ, van der Gaag NA, Aziz Y, et al. Endoscopic and percutaneous preoperative biliary drainage in patients with suspected hilar cholangiocarcinoma[J]. *J Gastrointest Surg*, 2010, 14(1):119-125. doi: 10.1007/s11605-009-1009-1.
- [27] Dumonceau JM, Tringali A, Papanikolaou IS, et al. Endoscopic biliary stenting: indications, choice of stents, and results: European society of gastrointestinal endoscopy (ESGE) clinical guideline—updated October 2017[J]. *Endoscopy*, 2018, 50(9): 910-930. doi: 10.1055/a-0659-9864.
- [28] Lytras D, Olde Damink SW, Amin Z, et al. Radical surgery in the presence of biliary metallic stents: revising the palliative scenario[J]. *J Gastrointest Surg*, 2011, 15(3):489-495. doi: 10.1007/s11605-010-1389-2.
- [29] Ayaru L, Kurzawinski TR, Shankar A, et al. Complications and diagnostic difficulties arising from biliary self-expanding metal stent insertion before definitive histological diagnosis[J]. *J Gastroenterol Hepatol*, 2008, 23(2):315-320. doi: 10.1111/j.1440-1746.2006.04562.x.
- [30] 段玉灵, 范国鑫, 李凯, 等. 影响 ERCP 胆道支架置入术治疗恶性梗阻性黄疸疗效的危险因素[J]. *中国普通外科杂志*, 2022, 31(2): 208-216. doi:10.7659/j.issn.1005-6947.2022.02.009.
- Duan YL, Fan GX, Li K, et al. Risk factors for bilirubin lowering effect of ERCP-guided biliary stent placement in treatment of malignant obstructive jaundice[J]. *Chinese Journal of General Surgery*, 2022, 31(2): 208-216. doi: 10.7659/j.issn.1005-6947.2022.02.009.
- [31] Gkika E, Hallauer L, Kirste S, et al. Stereotactic body radiotherapy (SBRT) for locally advanced intrahepatic and extrahepatic cholangiocarcinoma[J]. *BMC Cancer*, 2017, 17(1): 781. doi: 10.1186/s12885-017-3788-1.
- [32] Brunner TB, Blanck O, Lewitzki V, et al. Stereotactic body radiotherapy dose and its impact on local control and overall survival of patients for locally advanced intrahepatic and extrahepatic cholangiocarcinoma[J]. *Radiother Oncol*, 2019, 132: 42-47. doi: 10.1016/j.radonc.2018.11.015.
- [33] 孟三彦, 丁广成, 时昌立, 等. 立体定向放疗联合化疗治疗局部晚期肝门胆管癌疗效观察[J]. *解放军医学院学报*, 2019, 40(11): 1014-1017. doi:10.3969/j.issn.2095-5227.2019.11.002.
- Meng SY, Ding GC, Shi CL, et al. Effect of stereotactic radiotherapy combined with chemotherapy on locally advanced hilar cholangiocarcinoma[J]. *Academic Journal of Chinese PLA Medical School*, 2019, 40(11):1014-1017. doi:10.3969/j.issn.2095-5227.2019.11.002.
- [34] 王俊杰. 精准时代的放射性粒子植入治疗[J]. *中华核医学与分子影像杂志*, 2018, 38(1): 1-3. doi: 10.3760/cma.j.issn.2095-2848.2018.01.001.
- Wang JJ. Radioactive seeds implantation therapy in the era of

- precision medicine[J]. Chinese Journal of Nuclear Medicine and Molecular Imaging, 2018, 38(1):1-3. doi: 10.3760/cma.j.issn.2095-2848.2018.01.001.
- [35] 贾鹏飞, 杨韬, 赵辉. 胆道支架联合 125I 粒子条治疗恶性梗阻性黄疸的发展及现状[J]. 南通大学学报: 医学版, 2021, 41(2):165-168. doi: 10.16424/j.cnki.cn32-1807/r.2021.02.016.
- Jia PF, Yang T, Zhao H. Development and current status of biliary stent combined with 125I seed strand for the treatment of malignant obstructive jaundice[J]. Journal of Nantong University(Medical Sciences), 2021, 41(2): 165-168. doi: 10.16424/j.cnki.cn32-1807/r.2021.02.016.
- [36] 符誉, 翁杰, 韩霖, 等. 经皮胆道支架置入联合 125I 粒子腔内照射治疗肝门部胆管癌的疗效观察[J]. 广西医科大学学报, 2018, 35(11):1503-1507. doi: 10.16190/j.cnki.45-1211/r.2018.11.008.
- Fu Y, Weng J, Han L, et al. Effect of percutaneous biliary stenting combined with 125I particle intraluminal irradiation in the treatment of hilar cholangiocarcinoma[J]. Journal of Guangxi Medical University, 2018, 35(11): 1503-1507. doi: 10.16190/j.cnki.45-1211/r.2018.11.008.
- [37] 王龙, 王亚运, 张勇, 等. 125I 放射性粒子联合支架内植入治疗恶性梗阻性黄疸的疗效性与安全性的 Meta 分析[J]. 临床放射学杂志, 2018, 37(4):698-702. doi: 10.13437/j.cnki.jcr.2018.04.038.
- Wang L, Wang YY, Zhang Y, et al. Efficacy and safety of the treatment of 125I seeds combined with stent implantation for patients with malignant obstructive jaundice: a Meta-analysis[J]. Journal of Clinical Radiology, 2018, 37(4):698-702. doi: 10.13437/j.cnki.jcr.2018.04.038.
- [38] Valle J, Wasan H, Palmer DH, et al. Cisplatin plus gemcitabine versus gemcitabine for biliary tract cancer[J]. N Engl J Med, 2010, 362(14):1273-1281. doi: 10.1056/NEJMoa0908721.
- [39] Mizusawa J, on behalf of the Hepatobiliary and Pancreatic Oncology Group of the Japan Clinical Oncology Group, Morizane C, et al. Randomized Phase III study of gemcitabine plus S-1 versus gemcitabine plus cisplatin in advanced biliary tract cancer: Japan Clinical Oncology Group Study (JCOG1113, FUGA-BT)[J]. Jpn J Clin Oncol, 2016, 46(4):385-388. doi: 10.1093/jjco/hyv213.
- [40] 胆道肿瘤专家委员会. CSCO 胆道系统肿瘤诊断治疗专家共识(2019 年版)[J]. 临床肿瘤学杂志, 2019, 24(9): 828-838. doi: 10.3969/j.issn.1009-0460.2019.09.014.
- CSCO Committee of Experts on Biliary Tumors. Expert consensus on diagnosis and treatment of CSCO biliary system tumors(2019 edition)[J]. Chinese Clinical Oncology, 2019, 24(9):828-838. doi: 10.3969/j.issn.1009-0460.2019.09.014.
- [41] Lamarca A, Palmer DH, Wasan HS, et al. Second-line FOLFOX chemotherapy versus active symptom control for advanced biliary tract cancer (ABC-06): a phase 3, open-label, randomised, controlled trial[J]. Lancet Oncol, 2021, 22(5): 690-701. doi: 10.1016/S1470-2045(21)00027-9.
- [42] Zheng Y, Tu XX, Zhao P, et al. A randomised phase II study of second-line XELIRI regimen versus irinotecan monotherapy in advanced biliary tract cancer patients progressed on gemcitabine and cisplatin[J]. Br J Cancer, 2018, 119(3):291-295. doi: 10.1038/s41416-018-0138-2.
- [43] Shroff RT, Javle MM, Xiao LC, et al. Gemcitabine, Cisplatin, and nab-Paclitaxel for the Treatment of Advanced Biliary Tract Cancers: A Phase 2 Clinical Trial[J]. JAMA Oncol, 2019, 5(6):824-830. doi: 10.1001/jamaoncol.2019.0270.
- [44] McMasters KM, Tuttle TM, Leach SD, et al. Neoadjuvant chemoradiation for extrahepatic cholangiocarcinoma[J]. Am J Surg, 1997, 174(6):605-609. doi: 10.1016/S0002-9610(97)00203-1.
- [45] Nelson JW, Ghafoori AP, Willett CG, et al. Concurrent chemoradiotherapy in resected extrahepatic cholangiocarcinoma[J]. Int J Radiat Oncol Biol Phys, 2009, 73(1):148-153. doi: 10.1016/j.ijrobp.2008.07.008.
- [46] Katayose Y, Nakagawa K, Yoshida H, et al. Neoadjuvant chemoradiation therapy for cholangiocarcinoma to improve R0 resection rate: the first report of phase II study[J]. J Clin Oncol, 2015, 33(3_suppl):402. doi: 10.1200/jco.2015.33.3_suppl.402.
- [47] Jung JH, Lee HJ, Lee HS, et al. Benefit of neoadjuvant concurrent chemoradiotherapy for locally advanced perihilar cholangiocarcinoma[J]. World J Gastroenterol, 2017, 23(18):3301-3308. doi: 10.3748/wjg.v23.i18.3301.
- [48] Sumiyoshi T, Shima YS, Okabayashi T, et al. Chemoradiotherapy for initially unresectable locally advanced cholangiocarcinoma[J]. World J Surg, 2018, 42(9):2910-2918. doi: 10.1007/s00268-018-4558-1.
- [49] 中华人民共和国国家卫生健康委员会医政医管局. 原发性肝癌诊疗规范(2019 年版)[J]. 中国实用外科杂志, 2020, 40(2):121-138. doi:10.19538/j.cjps.issn1005-2208.2020.02.01.
- Bureau of Medical Administration, National Health and Family Planning Committee. Standardization for diagnosis and treatment of primary hepatic carcinom (2019 edition)[J]. Chinese Journal of Practical Surgery, 2020, 40(2): 121-138. doi: 10.19538/j. cjps. issn1005-2208.2020.02.01.
- [50] Wang Y, Cui W, Fan WZ, et al. Percutaneous intraductal radiofrequency ablation in the management of unresectable Bismuth types III and IV hilar cholangiocarcinoma[J]. Oncotarget, 2016, 7(33):53911-53920. doi: 10.18632/oncotarget.10116.
- [51] Mizandari M, Kumar J, Pai M, et al. Interventional radiofrequency ablation: a promising therapeutic modality in the management of malignant biliary and pancreatic duct obstruction[J]. J Cancer, 2018, 9(4):629-637. doi: 10.7150/jca.23280.

- [52] Figueroa-Barojas P, Bakhru MR, Habib NA, et al. Safety and efficacy of radiofrequency ablation in the management of unresectable bile duct and pancreatic cancer: a novel palliation technique[J]. *J Oncol*, 2013, 2013: 910897. doi: [10.1155/2013/910897](https://doi.org/10.1155/2013/910897).
- [53] Pereira P, Santos AL, Morais R, et al. Endoscopic radiofrequency ablation for palliative treatment of hilar cholangiocarcinoma[J]. *VideoGIE*, 2021, 6(4):195–198. doi: [10.1016/j.vgie.2020.12.009](https://doi.org/10.1016/j.vgie.2020.12.009).
- [54] Strand DS, Cosgrove ND, Patrie JT, et al. ERCP-directed radiofrequency ablation and photodynamic therapy are associated with comparable survival in the treatment of unresectable cholangiocarcinoma[J]. *Gastrointest Endosc*, 2014, 80(5):794–804. doi: [10.1016/j.gie.2014.02.1030](https://doi.org/10.1016/j.gie.2014.02.1030).
- [55] Mansoori B, Mohammadi A, Amin Doustvandi M, et al. Photodynamic therapy for cancer: role of natural products[J]. *Photodiagnosis Photodyn Ther*, 2019, 26:395–404. doi: [10.1016/j.pdpdt.2019.04.033](https://doi.org/10.1016/j.pdpdt.2019.04.033).
- [56] Kwiatkowski S, Knap B, Przystupski D, et al. Photodynamic therapy-mechanisms, photosensitizers and combinations[J]. *Biomedicine Pharmacother*, 2018, 106:1098–1107. doi: [10.1016/j.biopha.2018.07.049](https://doi.org/10.1016/j.biopha.2018.07.049).
- [57] Cheon YK, Lee TY, Lee SM, et al. Longterm outcome of photodynamic therapy compared with biliary stenting alone in patients with advanced hilar cholangiocarcinoma[J]. *HPB (Oxford)*, 2012, 14(3):185–193. doi: [10.1111/j.1477-2574.2011.00424.x](https://doi.org/10.1111/j.1477-2574.2011.00424.x).
- [58] Lee TY, Cheon YK, Shim CS, et al. Photodynamic therapy prolongs metal stent patency in patients with unresectable hilar cholangiocarcinoma[J]. *World J Gastroenterol*, 2012, 18(39):5589–5594. doi: [10.3748/wjg.v18.i39.5589](https://doi.org/10.3748/wjg.v18.i39.5589).
- [59] Kahaleh M, Mishra R, Shami VM, et al. Unresectable cholangiocarcinoma: comparison of survival in biliary stenting alone versus stenting with photodynamic therapy[J]. *Clin Gastroenterol Hepatol*, 2008, 6(3): 290–297. doi: [10.1016/j.cgh.2007.12.004](https://doi.org/10.1016/j.cgh.2007.12.004).
- [60] Hong MJ, Cheon YK, Lee EJ, et al. Long-term outcome of photodynamic therapy with systemic chemotherapy compared to photodynamic therapy alone in patients with advanced hilar cholangiocarcinoma[J]. *Gut Liver*, 2014, 8(3): 318–323. doi: [10.5009/gnl.2014.8.3.318](https://doi.org/10.5009/gnl.2014.8.3.318).
- [61] Park DH, Lee SS, Park SE, et al. Randomised phase II trial of photodynamic therapy plus oral fluoropyrimidine, S-1, versus photodynamic therapy alone for unresectable hilar cholangiocarcinoma[J]. *Eur J Cancer*, 2014, 50(7):1259–1268. doi: [10.1016/j.ejca.2014.01.008](https://doi.org/10.1016/j.ejca.2014.01.008).
- [62] Wentrup R, Winkelmann N, Mitroshkin A, et al. Photodynamic therapy plus chemotherapy compared with photodynamic therapy alone in hilar nonresectable cholangiocarcinoma[J]. *Gut Liver*, 2016, 10(3):470–475. doi: [10.5009/gnl15175](https://doi.org/10.5009/gnl15175).
- [63] Kim SG, Hong JW, Boo SH, et al. Combination treatment of Cetuximab and photodynamic therapy in SNU-1041 squamous cancer cell line[J]. *Oncol Rep*, 2009, 22(4):701–708. doi: [10.3892/or_00000490](https://doi.org/10.3892/or_00000490).
- [64] O'Shaughnessy MJ, Murray KS, La Rosa SP, et al. Systemic antitumor immunity by PD-1/PD-L1 inhibition is potentiated by vascular-targeted photodynamic therapy of primary tumors[J]. *Clin Cancer Res*, 2018, 24(3):592–599. doi: [10.1158/1078-0432.CCR-17-0186](https://doi.org/10.1158/1078-0432.CCR-17-0186).
- [65] Kleinovink JW, Fransen MF, Löwik CW, et al. Photodynamic-immune checkpoint therapy eradicates local and distant tumors by CD8+ T cells[J]. *Cancer Immunol Res*, 2017, 5(10):832–838. doi: [10.1158/2326-6066.CIR-17-0055](https://doi.org/10.1158/2326-6066.CIR-17-0055).
- [66] Wagner A, Wiedmann M, Tannapfel A, et al. Neoadjuvant down-sizing of hilar cholangiocarcinoma with photodynamic therapy: long-term outcome of a phase II pilot study[J]. *Int J Mol Sci*, 2015, 16(11):26619–26628. doi: [10.3390/ijms161125978](https://doi.org/10.3390/ijms161125978).
- [67] Witzigmann H, Berr F, Ringel U, et al. Surgical and palliative management and outcome in 184 patients with hilar cholangiocarcinoma: palliative photodynamic therapy plus stenting is comparable to r1/r2 resection[J]. *Ann Surg*, 2006, 244(2):230–239. doi: [10.1097/01.sla.0000217639.10331.47](https://doi.org/10.1097/01.sla.0000217639.10331.47).
- [68] Wiedmann M, Caca K, Berr F, et al. Neoadjuvant photodynamic therapy as a new approach to treating hilar cholangiocarcinoma: a phase II pilot study[J]. *Cancer*, 2003, 97(11): 2783–2790. doi: [10.1002/cncr.11401](https://doi.org/10.1002/cncr.11401).
- [69] Grendar J, Grendarova P, Sinha R, et al. Neoadjuvant therapy for downstaging of locally advanced hilar cholangiocarcinoma: a systematic review[J]. *HPB (Oxford)*, 2014, 16(4): 297–303. doi: [10.1111/hpb.12150](https://doi.org/10.1111/hpb.12150).
- [70] Abou-Alfa GK, Sahai V, Hollebecque A, et al. Pemigatinib for previously treated, locally advanced or metastatic cholangiocarcinoma: a multicentre, open-label, phase 2 study[J]. *Lancet Oncol*, 2020, 21(5):671–684. doi: [10.1016/S1470-2045\(20\)30109-1](https://doi.org/10.1016/S1470-2045(20)30109-1).
- [71] Wu L, He K, Ding QS, et al. Apatinib has anti-tumor effects and induces autophagy in colon cancer cells[J]. *Iran J Basic Med Sci*, 2017, 20(9):990–995. doi: [10.22038/IJBMS.2017.9263](https://doi.org/10.22038/IJBMS.2017.9263).
- [72] Lee J, Park SH, Chang HM, et al. Gemcitabine and oxaliplatin with or without erlotinib in advanced biliary-tract cancer: a multicentre, open-label, randomised, phase 3 study[J]. *Lancet Oncol*, 2012, 13(2):181–188. doi: [10.1016/S1470-2045\(11\)70301-1](https://doi.org/10.1016/S1470-2045(11)70301-1).
- [73] Bose R, Kavuri SM, Searleman AC, et al. Activating HER2 mutations in HER2 gene amplification negative breast cancer[J].

- Cancer Discov, 2013, 3(2):224-237. doi: 10.1158/2159-8290.CD-12-0349.
- [74] Bridgewater J, Lopes A, Beare S, et al. A phase 1b study of Selumetinib in combination with Cisplatin and Gemcitabine in advanced or metastatic biliary tract cancer: the ABC-04 study[J]. BMC Cancer, 2016, 16:153. doi: 10.1186/s12885-016-2174-8.
- [75] Kim JW, Lee KH, Kim JW, et al. Enhanced antitumor effect of binimetinib in combination with capecitabine for biliary tract cancer patients with mutations in the RAS/RAF/MEK/ERK pathway: phase 1b study[J]. Br J Cancer, 2019, 121(4): 332-339. doi: 10.1038/s41416-019-0523-5.
- [76] 邓海敏, 段华新. 胆管癌靶向治疗的研究现状[J]. 临床肝胆病杂志, 2020, 36(12): 2856-2859. doi: 10.3969/j.issn.1001-5256.2020.12.046.
- Deng HM, Duan HX. Current status of the research on targeted therapy for cholangiocarcinoma[J]. Journal of Clinical Hepatology, 2020, 36(12): 2856-2859. doi: 10.3969/j.issn.1001-5256.2020.12.046.
- [77] Chung HC, Ros W, Delord JP, et al. Efficacy and safety of pembrolizumab in previously treated advanced cervical cancer: results from the phase II KEYNOTE-158 study[J]. J Clin Oncol, 2019, 37(17):1470-1478. doi: 10.1200/JCO.18.01265.
- [78] Ueno M, Ikeda M, Morizane C, et al. Nivolumab alone or in combination with cisplatin plus gemcitabine in Japanese patients with unresectable or recurrent biliary tract cancer: a non-randomised, multicentre, open-label, phase 1 study[J]. Lancet Gastroenterol Hepatol, 2019, 4(8): 611-621. doi: 10.1016/S2468-1253(19)30086-X.
- [79] 张业繁, 蔡建强. 胆道恶性肿瘤的免疫治疗进展[J]. 肝癌电子杂志, 2021, 8(1):32-34. doi: 10.3969/j.issn.2095-7815.2021.01.005.
- Zhang YF, Cai JQ. Progress in immunotherapy of malignant tumors of biliary tract[J]. Electronic Journal of Liver Tumor, 2021, 8(1): 32-34. doi: 10.3969/j.issn.2095-7815.2021.01.005.
- [80] Zhou J, Fan J, Shi G, et al. 56P Anti-PD1 antibody toripalimab, lenvatinib and gemox chemotherapy as first-line treatment of advanced and unresectable intrahepatic cholangiocarcinoma: a phase II clinical trial[J]. Ann Oncol, 2020, 31: S262-263. doi: 10.1016/j.annonc.2020.08.034.
- [81] Rizzo A, Brandi G. Neoadjuvant therapy for cholangiocarcinoma: a comprehensive literature review[J]. Cancer Treat Res Commun, 2021, 27:100354. doi: 10.1016/j.ctarc.2021.100354.
- [82] Klein O, Kee D, Nagrial A, et al. Combination immunotherapy with ipilimumab and nivolumab in patients with advanced biliary tract cancers[J]. J Clin Oncol, 2020, 38(15_suppl): 4588. doi: 10.1200/jco.2020.38.15_suppl.4588.
- [83] Sahai V, Griffith KA, Zalupski M. A multicenter randomized phase II study of nivolumab in combination with gemcitabine/cisplatin or ipilimumab as first-line therapy for patients with advanced unresectable biliary tract cancer[J]. J Clin Oncol, 2018, 36(4_suppl):TPS541. doi: 10.1200/jco.2018.36.4_suppl.tps541.
- [84] Dirx AE, oude Egbrink MG, Castermans K, et al. Anti-angiogenesis therapy can overcome endothelial cell anergy and promote leukocyte-endothelium interactions and infiltration in tumors[J]. FASEB J, 2006, 20(6): 621-630. doi: 10.1096/fj.05-4493com.
- [85] Kimura T, Kato Y, Ozawa Y, et al. Immunomodulatory activity of lenvatinib contributes to antitumor activity in the Hepa1-6 hepatocellular carcinoma model[J]. Cancer Sci, 2018, 109(12): 3993-4002. doi: 10.1111/cas.13806.
- [86] Zhang QY, Liu XY, Wei SM, et al. Lenvatinib plus PD-1 inhibitors as first-line treatment in patients with unresectable biliary tract cancer: a single-arm, open-label, phase II study[J]. Front Oncol, 2021, 11:751391. doi: 10.3389/fonc.2021.751391.

(本文编辑 宋涛)

本文引用格式:李豪,李发钊,张瑞之,等.不可切除的肝门部胆管癌的治疗进展[J].中国普通外科杂志,2022,31(8):1089-1101. doi: 10.7659/j.issn.1005-6947.2022.08.012

Cite this article as: Li H, Li FZ, Zhang RZ, et al. Advances in treatment of unresectable hilar cholangiocarcinoma[J]. Chin J Gen Surg, 2022, 31(8):1089-1101. doi:10.7659/j.issn.1005-6947.2022.08.012