



doi:10.7659/j.issn.1005-6947.2022.12.008
http://dx.doi.org/10.7659/j.issn.1005-6947.2022.12.008
Chinese Journal of General Surgery, 2022, 31(12):1612-1618.

· 专题研究 ·

TEVAR后移植物感染合并主动脉食管瘘的外科治疗

刘彬, 冯海, 李晨宇, 高翔, 刘明远, 陈学明

(首都医科大学附属北京友谊医院 血管外科, 北京 100050)

摘要

背景与目的: 主动脉食管瘘(AEF)是一种相对罕见的疾病,通常危及生命。尽管胸主动脉腔内修复术(TEVAR)已成为治疗胸主动脉瘤、胸主动脉夹层的一种成熟手术策略,但TEVAR后继发性AEF更为棘手。笔者报告7例该疾病的治疗方式和结果。

方法: 回顾性分析2018—2021年间收治的7例TEVAR后继发性AEF合并移植物感染患者的临床资料。所有7例患者均接受了介入或手术治疗,其中4例患者施行了开放手术治疗,即:非体外循环下升主动脉—腹主动脉解剖外人工血管旁路术、感染移植物及感染灶切除术、食管瘘口旷置引流术;2例患者施行了TEVAR;1例患者分期施行了TEVAR和开放手术。

结果: 一期和分期施行开放手术治疗的5例患者,2例痊愈出院,3例死亡。单纯施行TEVAR的2例患者,计划待抗感染、营养支持后限期施行开放手术,治疗期间死亡。

结论: 因感染移植物及感染灶的存在,保守治疗或单纯行TEVAR往往无法使患者获得救治。虽然开放手术病死率较高,但在条件允许时,清除感染灶及移植物,并进行解剖外主动脉重建及食管瘘旷置引流,是治疗TEVAR术后移植物感染合并主动脉食管瘘的合理策略。

关键词

主动脉食管瘘; 移植物; 感染; 胸主动脉腔内修复术

中图分类号: R654.3

Surgical treatment for graft infection with aorto-esophageal fistula after TEVAR

LIU Bin, FENG Hai, LI Chenyu, GAO Xiang, LIU Mingyuan, CHEN Xueming

(Department of Vascular Surgery, Beijing Friendship Hospital Affiliated to Capital Medical University, Beijing 100050, China)

Abstract

Background and Aims: Aorto-esophageal fistula (AEF) is a relatively rare but often life-threatening condition. Although thoracic endovascular aortic repair (TEVAR) has been established as an alternative surgical strategy for thoracic aortic aneurysms and thoracic aortic dissections, the secondary AEF after TEVAR becomes more challenging. Here, the authors report the treatment modalities and outcomes of 7 cases with this disease.

Methods: The clinical data of 7 patients with secondary AEF complicated with graft infection after TEVAR treated between 2018 and 2021 were retrospectively analyzed. All patients underwent

基金项目: 国家自然科学基金青年基金资助项目(82000429)。

收稿日期: 2022-02-28; **修订日期:** 2022-06-20。

作者简介: 刘彬,首都医科大学附属北京友谊医院主治医师,主要从事血管外科方面的研究。

通信作者: 陈学明, Email: chenxueming04@sohu.com

interventional or surgical treatment, including open surgery in 4 cases, that was off-pump extra-anatomical bypass from ascending aorta to abdominal aorta, excision of infected graft and infection lesion, and esophageal fistula drainage; TEVAR in 2 cases; staged TEVAR and open surgery in one case.

Results: Of the 5 patients who underwent primary and staged open surgery, 2 cases recovered and discharged, and 3 cases died. The 2 patients who underwent TEVAR alone and originally planned to perform open surgery after anti-infection and nutritional support treatment died during the treatment.

Conclusion: Conservative management or TEVAR alone often fails to save patients due to infected grafts and infection lesions. Although open surgery is associated with high mortality, complete removal of the infected lesions and grafts, extra-anatomical bypass from ascending aorta to abdominal aorta, and adequate drainage of the infected lesions are reasonable strategies for the treatment of graft infection complicated with aorto-esophageal fistula after TEVAR under feasible conditions.

Key words

Aorto-esophageal Fistula; Transplants; Infections; Thoracic Endovascular Aortic Repair

CLC number: R654.3

主动脉食管瘘 (aorto-esophageal fistulas, AEF) 是一种相对罕见的疾病, 通常危及生命^[1-3]。原发性 AEF 的病因包括胸主动脉瘤、异物损伤、食管恶性肿瘤等^[4-5], 而继发性 AEF 的病因包括主动脉弓置换术、胸主动脉腔内修复术 (thoracic endovascular aortic repair, TEVAR) 和食管手术等^[6-7]。TEVAR 作为对胸主动脉瘤和夹层患者的一种微创治疗方法, 近年来已在临床中广泛开展。TEVAR 后继发性 AEF 的确切机制尚不清楚, 一些报道^[8-10]认为其发病机制与支架压迫继发的食管缺血、覆盖营养血管以及支架移植物感染有关。而由于纵隔感染、粘连以及患者的一般状况较差, TEVAR 后继发性 AEF 的治疗更具挑战性^[11-12]。由于该疾病的罕见性, 目前尚无大型的多中心研究报告各种治疗策略对继发性 AEF 的疗效, 其最佳治疗策略仍然存在争议。本研究的目的是分享笔者在该疾病的治疗方式和结果, 尝试建立一种包括解剖外主动脉转流、移植物去除和食管瘘旷置在内的手术策略。

1 资料与方法

1.1 临床资料

回顾性分析 2018—2021 年间在首都医科大学附属北京友谊医院接受治疗的 7 例 TEVAR 术后继发性 AEF 合并移植物感染患者的临床资料。诊断基于增强 CT、电子胃镜检查 and PET-CT。入院即给予肠外营养支持、经验性使用抗生素, 并依据血

培养及分泌物培养结果作出相关调整。患者均为男性, 平均年龄 51.7 岁 (36~67 岁)。7 例患者既往均接受过 TEVAR 治疗, 距前次 TEVAR 平均间隔 6.3 年 (3 个月至 11 年)。所有患者否认食管肿瘤或食管手术史, 均合并发热症状。2 例 (28.6%) 检出致病菌, 1 例检出尿肠球菌、嗜麦芽假单胞菌, 1 例检出肺炎克雷伯菌。入院即经验性应用抗生素至出院, 抗感染治疗随细菌学检查及治疗进程调整, 出院后继续口服抗生素 12 周。所有 7 例患者增强 CT 均显示主动脉和食管之间有气体影。4 例患者 (57.1%) 行消化内镜检查以进一步明确诊断, 均可见瘘口, 1 例可于瘘口内见金属样异物。2 例患者行 PET-CT 检查提示: 胸主动脉及降主动脉支架术后, 管壁周围代谢异常增高, 考虑感染灶可能 (图 1)。

1.2 治疗策略

因患者移植物感染合并食管瘘, 手术方案不考虑单纯行 TEVAR 治疗, 而采取非体外循环下升主动脉-腹主动脉解剖外人工血管旁路术、感染移植物及感染灶切除术、食管瘘口旷置引流术。部分血流动力学不稳定的患者急诊行 TEVAR, 待调整患者一般状态后择期施行开放手术。手术方式: 全麻非体外循环下分步手术, 第 1 步: 平卧位, 取胸部正中切口显露升主动脉近端, 后取腹部正中切口显露腹主动脉远端, 全身肝素化后 (1 mg/kg), 以阻断钳夹升主动脉及腹主动脉侧壁, 选取 16 mm × 35 cm 涤纶人造血管 (BARD, 德国), 将人工血管近端与升主动脉行端侧吻合, 远端与腹

主动脉行端侧吻合(图2A)。第2步:取右侧卧位,选取左胸前外侧第四肋间切口,剪断第5、6、7肋骨,探查可见主动脉周围脓性分泌物(图2B),肺表面脓性纤维条索,主动脉表面灰白色改变,与周围粘连紧密。阻断钳分别阻断近、远端后,切开主动脉,取出近端支架移植物(图2C),依次缝扎胸主动脉近端与远端。第3步:将食管周围粘

连主动脉瘤腔剖开,于食管瘘附近,将主动脉壁缝合成袋状,并置入“蘑菇头”引流管1根于环缩处(图2D),另于纵隔病灶感染处留置引流管1根。急诊行TEVAR的3例患者,目的为控制呕血以获得血流动力学稳定,择期施行开放手术治疗。

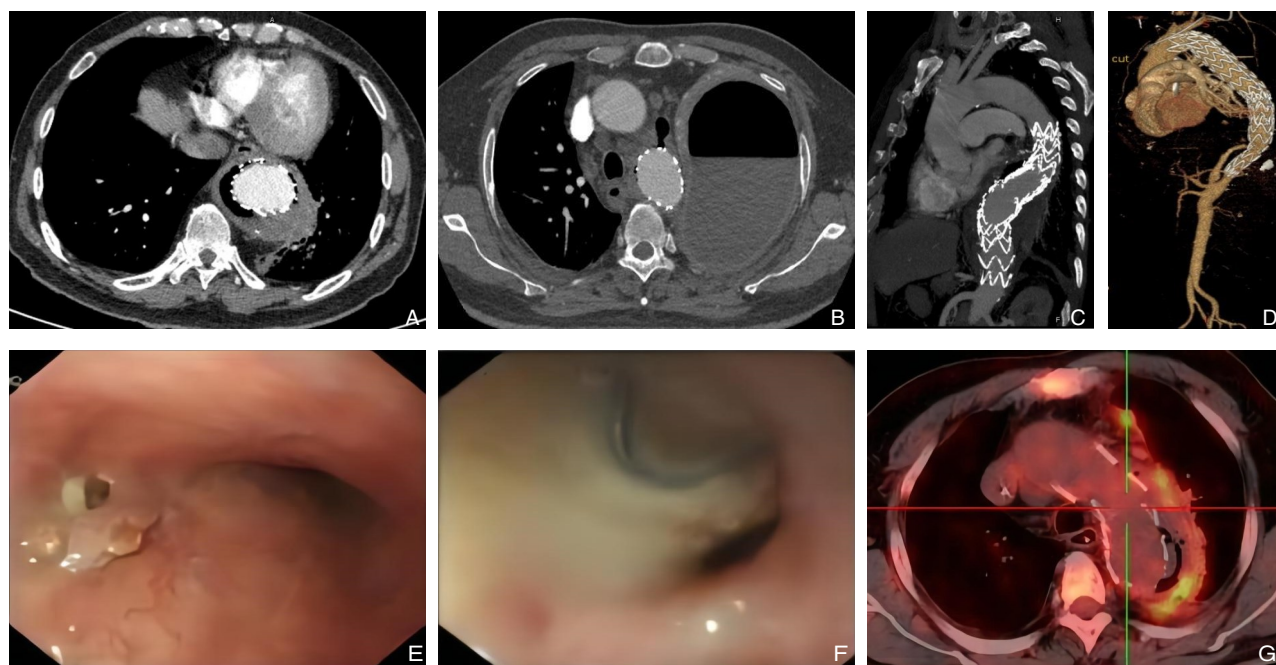


图1 术前检查资料 A-B: 增强CT显示支架移植物周围与食管间气体影; C-D: 术前CTA; E-F: 消化内镜检查显示支架及感染灶; G: 术前PET-CT显示主动脉与食管间代谢异常增高

Figure 1 Data of preoperative examinations A-B: The enhanced CT scan demonstrating air bubbles between the stent-graft and the esophagus; C-D: Preoperative CTA; E-F: Endoscopic view showing exposure of the stent and infection lesion; G: Preoperative PET-CT demonstrating an abnormal enhancement between the aorta and esophagus

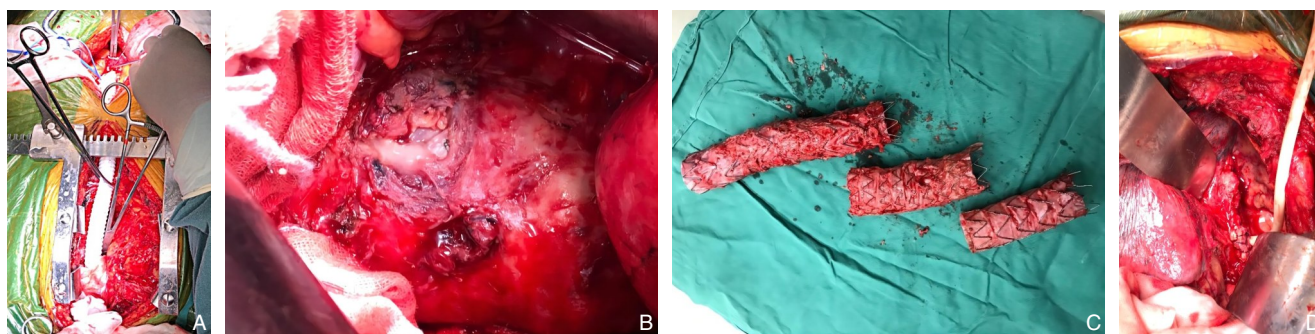


图2 术中照片 A: 升主动脉—腹主动脉解剖外人工血管旁路术; B: 主动脉周围脓性分泌物; C: 取出感染支架移植物; D: 食管瘘周围引流

Figure 2 Intraoperative pictures A: Extra-anatomical bypass from ascending aorta to abdominal aorta; B: Periaortic purulent secretions; C: The removed infected stent-graft; D: Drainage of the oesophageal fistula

1.3 随访及转归

评估了围术期和晚期病死率、死亡原因、主要不良主动脉事件和感染复发。根据这些结果考

虑开放手术治疗策略的可行性。

2 结果

病例1、病例2接受了开放手术治疗,即:升主动脉-腹主动脉解剖外人工血管旁路术、感染移植物及感染灶切除术、食管瘘口旷置引流术。术后1周复查胃镜并放置空肠营养管,分别于术后39 d及67 d复查胃镜示原瘘口闭合(图3A-B),后进食流食。出院前复查主动脉CTA(图3C-D),住院时间79 d、97 d。病例3行开放手术治疗,术后80 d左侧胸腔引流管红色血性液约800 mL,行主动脉造影及食管造影,未见主动脉残端及原食管瘘口造影剂外渗(图3E-F),术后95 d咯血200 mL、

胸引600 mL,抢救无效死亡。考虑患者胸腔感染严重侵蚀左肺组织,致血管破裂死亡。病例4亦接受了手术治疗,因左侧胸腔严重粘连而无法有效切除感染灶,术后病情严重恶化,围术期死于感染中毒性休克。病例5入院后血流动力学不稳定,急诊行TEVAR,后于第5天行开放手术治疗,围术期死于弥散性血管内凝血。病例6、病例7入院均病情危重,血流动力学不稳定,急诊行TEVAR,后1例围术期再次呕血后死亡,1例术后第2天死于感染中毒性休克。此7例患者,施行开放手术的患者病死率为60%,施行TEVAR的患者病死率为100%。表1总结了患者特征、手术策略和转归。

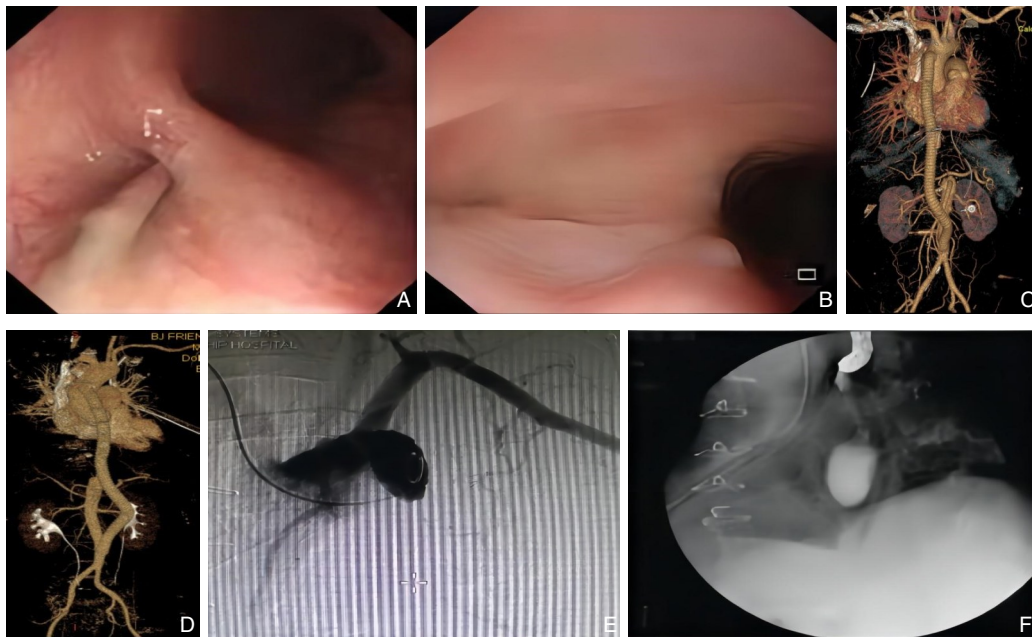


图3 术后资料 A-B: 术后复查胃镜示瘘口愈合; C-D: 术后复查CTA; E-F: 主动脉及食管造影

Figure 3 Postoperative data A-B: Postoperative review of gastroscopy showing the healing of the fistula; C-D: Postoperative CTA; E-F: Aortic and esophageal angiography

表1 7例患者的特征、手术策略和转归

Table 1 Clinical characteristics, surgical strategies and outcomes of the 7 patients

序号	年龄(岁)	性别	原发病	既往TEVAR间隔(年)	症状	手术方式	术后30 d结果	远期结果
1	48	男	胸主动脉夹层	0.58	发热,胸背痛	人工血管转流+移植物去除	生存	生存
2	61	男	胸主动脉动脉瘤,胸主动脉夹层	11	发热,咳嗽,呕血	人工血管转流+移植物去除	生存	生存
3	50	男	胸主动脉夹层	9	发热,寒战,胸背痛	人工血管转流+移植物去除	生存	术后95 d死于咯血
4	50	男	主动脉透壁溃疡伴壁间血肿	5	发热,呕血,黑便	人工血管转流+移植物去除	死亡	死亡
5	49	男	胸主动脉夹层	7	发热,呕血	TEVAR,人工血管转流+移植物去除(TEVAR后5 d)	死亡	死亡
6	36	男	胸主动脉动脉瘤	11	发热,黑便	TEVAR	死亡	死亡
7	67	男	胸主动脉透壁溃疡伴壁间血肿	0.25	发热,胸痛,呕血	TEVAR	死亡	死亡

3 讨论

AEF合并移植感染是TEVAR术后极为严重的并发症，主要症状是呕血、发热或休克（败血症或出血性），延误治疗会产生灾难性的后果。TEVAR后继发性AEF较罕见，发生率为1.5%~5%^[6, 8, 10, 12-13]，因此目前还没有既定的和普遍接受的治疗策略。在以往的研究^[6, 8]中，单纯给予抗感染治疗，患者1年病死率为100%，即使有充分的手术治疗，围手术期的病死率也在57%~64%之间。

综合文献^[14-19]复习，手术治疗方案大致分为4类，即：TEVAR，食管支架治疗，孤立的食管切除术以及主动脉重建联合二期食管重建术。

TEVAR的创伤性较小，对AEF的处理在紧急情况下是可行的，然而它不能修复食管的瘘口。使用覆膜支架隔绝感染瘘口会导致覆膜支架感染，导致感染灶范围增加或患者感染加重^[20-21]。Antoniou等^[22]对41例AEF患者的系统评价指出，TEVAR治疗的AEF患者中有44%出现复发或新发感染，并发症发生率明显增高，总生存期缩短。在本研究患者中，有2例患者因病情危重单纯施行了TEVAR治疗，拟待病情好转后施行手术。后其中1例患者死于呕血，1例死于感染中毒性休克。虽然以上2例患者都进行了积极的抗感染、营养支持治疗，病情仍加重最终死亡。这在一定程度上佐证，单纯行TEVAR无法使该病患者获得良好的预后。笔者认为可以将其作为一种桥接治疗，尝试以微创方式控制出血，为之后的开放手术争取纠正患者一般状况的时间。也有学者尝试通过内镜下钳夹及放置自膨式食管支架以促进食管的愈合和防止再出血，但最终所有患者仍死于再次出血^[23]。而对于采用孤立的食管切除术治疗AEF，有报道^[6, 24]称1年生存率为25%和0%。

已发表的报告^[25]证实，通过置入主动脉或食管内支架，控制再出血的治疗并不能获得满意的结果，这表面有必要采取更积极的手术策略以改善预后，包括食管切除和移植置换。有个案报道^[26]通过一期行部分食管、感染假体切除，二期再进行食管重建的成功案例。也有报道^[27-28]建议分阶段手术治疗AEF，将TEVAR作为第一阶段的“过渡疗法”，待患者病情稳定后，施行食管次全切除术和纵隔清创术，第二阶段进行主动脉原位重建，然后在几个月后进行第三阶段的食管重建。

到目前为止，继发于TEVAR的AEF形成的确切病理生理学机制尚不清楚，多数学者认为可能与支架压迫、覆盖营养血管以及支架移植感染有关。而食管重建手术增加了手术创伤，如果术前患者病情不稳定，应避免食管重建与主动脉重建手术同时进行^[5]。笔者中心进行开放手术治疗的患者，考虑患者一般状况差，未行食管切除、重建术，以减小手术创伤对患者的打击。但去除感染移植，解除支架所致局部食管压迫，并对感染灶进行充分引流后，2例存活患者均经胃镜证实，获得了食管瘘口的愈合。这在一定程度上表明，在充分清创、引流、解除压迫的基础上，联合十二指肠营养管置入，食管可以获得愈合，保留食管是可行的。

这7例患者中，2例患者的血培养结果呈阳性，整个治疗过程中，笔者团队给予广谱的抗感染治疗，并建议延长抗感染治疗疗程。Canaud等^[29]在综述中指出，在>40%的TEVAR后AEF患者中，细菌学检查呈阳性，而长时间的抗生素治疗与病死率有很强的负相关性。

这项研究有以下局限性。首先，由于TEVAR术后移植感染合并AEF罕见，本研究纳入患者的数量有限，尚无法获得有说服力的结果。其次，这是一项回顾性研究，且数据来自单一机构，研究结果不能反映患者的一般特征。

综上所述，继发于TEVAR且合并感染的AEF，其治疗极具挑战性，具有较高的病死率。保守治疗或单纯行TEVAR往往无法使患者获得救治。同期进行非体外循环下升主动脉-腹主动脉解剖外人工血管旁路术、感染移植及感染灶切除术、食管瘘口旷置引流术，对于治疗TEVAR术后继发AEF合并移植感染是一种可行的策略，术后抗感染治疗应延长疗程。未来尚需更大规模的临床研究以评估此种治疗方法的安全性及有效性。

利益冲突：所有作者均声明不存在利益冲突。

参考文献

- [1] Akashi H, Kawamoto S, Saiki Y, et al. Therapeutic strategy for treating aorto-esophageal fistulas[J]. *Gen Thorac Cardiovasc Surg*, 2014, 62(10):573-580. doi: 10.1007/s11748-014-0452-4.
- [2] Kubota S, Shiya N, Shingu Y, et al. Surgical strategy for aorto-esophageal fistula in the endovascular era[J]. *Gen Thorac*

- Cardiovasc Surg, 2013, 61(10):560-564. doi: 10.1007/s11748-013-0280-y.
- [3] Okita Y, Yamanaka K, Okada K, et al. Strategies for the treatment of aorto-oesophageal fistula[J]. Eur J Cardiothorac Surg, 2014, 46(5):894-900. doi: 10.1093/ejcts/ezu094.
- [4] Amin S, Luketich J, Wald A. Aortoesophageal fistula: case report and review of the literature[J]. Dig Dis Sci, 1998, 43(8): 1665-1671. doi: 10.1023/a:1018850728928.
- [5] Il Pipinos, Reddy DJ. Secondary aortoesophageal fistula[J]. J Vasc Surg, 1997, 26(1):144-149. doi: 10.1016/s0741-5214(97)70160-5.
- [6] Chiesa R, Melissano G, Marone EM, et al. Aorto-oesophageal and aortobronchial fistulae following thoracic endovascular aortic repair: a national survey[J]. Eur J Vasc Endovasc Surg, 2010, 39(3): 273-279. doi: 10.1016/j.ejvs.2009.12.007.
- [7] Svensson LG, Crawford ES, Hess KR, et al. Experience with 1509 patients undergoing thoracoabdominal aortic operations[J]. J Vasc Surg, 1993, 17(2):357-368.
- [8] Czerny M, Eggebrecht H, Sodeck G, et al. New insights regarding the incidence, presentation and treatment options of aorto-oesophageal fistulation after thoracic endovascular aortic repair: the European Registry of Endovascular Aortic Repair Complications[J]. Eur J Cardiothorac Surg, 2014, 45(3): 452-457. doi: 10.1093/ejcts/ezt393.
- [9] von Segesser LK, Tkebuchava T, Niederhäuser U, et al. Aortobronchial and aortoesophageal fistulae as risk factors in surgery of descending thoracic aortic aneurysms[J]. Eur J Cardiothorac Surg, 1997, 12(2):195-201. doi: 10.1016/s1010-7940(97)00142-5.
- [10] Eggebrecht H, Baumgart D, Radecke K, et al. Aortoesophageal fistula secondary to stent-graft repair of the thoracic aorta[J]. J Endovasc Ther, 2004, 11(2):161-167. doi: 10.1583/03-1114.1.
- [11] Sugiyama K, Iwahashi T, Koizumi N, et al. Surgical treatment for secondary aortoesophageal fistula[J]. J Cardiothorac Surg, 2020, 15(1):251. doi: 10.1186/s13019-020-01293-x.
- [12] Eggebrecht H, Mehta RH, Dechene A, et al. Aortoesophageal fistula after thoracic aortic stent-graft placement: a rare but catastrophic complication of a novel emerging technique[J]. JACC Cardiovasc Interv, 2009, 2(6): 570-576. doi: 10.1016/j.jcin.2009.03.010.
- [13] 朱健, 郗二平, 朱水波, 等. 主动脉腔内修复术救治胸主动脉破裂的临床观察[J]. 中国普通外科杂志, 2016, 25(12):1689-1693. doi: 10.3978/j.issn.1005-6947.2016.12.004.
- Zhu J, Xi EP, Zhu SB, et al. Clinical observation of thoracic endovascular aortic repair for emergency treatment of thoracic aortic rupture[J]. Chinese Journal of General Surgery, 2016, 25(12): 1689-1693. doi: 10.3978/j.issn.1005-6947.2016.12.004.
- [14] Cheng LJ, Zhu JM, Liu XY, et al. A successful three-stage surgical treatment for aortoesophageal fistula after thoracic endovascular aortic repair and esophageal stent repair[J]. Ann Thorac Surg, 2016, 102(6):e503-505. doi: 10.1016/j.athoracsur.2016.03.055.
- [15] Albors J, Bahamonde JÁ, Sanchis JM, et al. Aortoesophageal fistula after thoracic stent grafting[J]. Asian Cardiovasc Thorac Ann, 2011, 19(5):352-356. doi: 10.1177/0218492311419230.
- [16] Buerger M, Frese JP, Kapahnke S, et al. Graft preservation with multi-stage surgical repair of an aortoesophageal fistula after thoracic endovascular aortic repair - A case report[J]. Int J Surg Case Rep, 2020, 72:153-155. doi: 10.1016/j.ijscr.2020.05.073.
- [17] Vitor S, Meireles L, Lopes J, et al. Secondary aortoesophageal fistula due to thoracic aortic stent graft: is there a role for endoscopic intervention? [J]. GE Port J Gastroenterol, 2015, 22(3): 128-129. doi: 10.1016/j.jpge.2015.03.001.
- [18] Zhu YJ, MacArthur JW, Lui NS, et al. Surgical management for aortoesophageal fistula after endovascular aortic repair[J]. Ann Thorac Surg, 2020, 109(5): 1611-1613. doi: 10.1016/j.athoracsur.2019.08.076.
- [19] Kamigaichi A, Hamai Y, Emi M, et al. Three-step surgical treatment of aortoesophageal fistula after thoracic endovascular aortic repair: a case report[J]. Int J Surg Case Rep, 2019, 65:221-224. doi: 10.1016/j.ijscr.2019.10.066.
- [20] 黄磊, 张雷, 冯翔, 等. 主动脉—食管瘘的急诊腔内治疗[J]. 中华胸心血管外科杂志, 2017, 33(11):658-662. doi: 10.3760/cma.j.issn.1001-4497.2017.11.003.
- Huang L, Zhang L, Feng X, et al. Emergency treatment for aortoesophageal fistula by endovascular aortic repair[J]. Chinese Journal of Thoracic and Cardiovascular Surgery, 2017, 33(11): 658-662. doi: 10.3760/cma.j.issn.1001-4497.2017.11.003.
- [21] 方勇, 赖颢, 董智慧, 等. 食管异物导致主动脉食管瘘的外科治疗[J]. 上海医学, 2020, 43(7): 403-406. doi: 10.19842/j.cnki.issn.0253-9934.2020.07.005.
- Fang Y, Lai H, Dong ZH, et al. Surgical management of aortic esophageal fistula caused by foreign body[J]. Shanghai Medical Journal, 2020, 43(7): 403-406. doi: 10.19842/j.cnki.issn.0253-9934.2020.07.005.
- [22] Antoniou GA, Koutsias S, Antoniou SA, et al. Outcome after endovascular stent graft repair of aortoenteric fistula: A systematic review[J]. J Vasc Surg, 2009, 49(3): 782-789. doi: 10.1016/j.jvs.2008.08.068.
- [23] Kubesch A, Waidmann O, Blumenstein I, et al. A single-center case series of endoscopically treated aorto-gastrointestinal fistula after endovascular aortic repair: surgery is still the only valid solution[J]. Visc Med, 2021, 37(2):134-141. doi: 10.1159/000507821.
- [24] Luehr M, Etz CD, Nozdrzykowski M, et al. Emergency open surgery for aorto-oesophageal and aorto-bronchial fistulae after thoracic endovascular aortic repair: a single-centre experience[J]. Eur J Cardiothorac Surg, 2014, 47(2):374-383. doi: 10.1093/ejcts/ezu147.

- [25] Takeno S, Ishii H, Nanashima A, et al. Aortoesophageal fistula: review of trends in the last decade[J]. Surg Today, 2020, 50(12): 1551-1559. doi: 10.1007/s00595-019-01937-z.
- [26] Ito T, Nobuoka T, Sato H, et al. Total surgical repair for secondary aortoesophageal fistula: two case reports[J]. Gen Thorac Cardiovasc Surg, 2020, 68(3):290-294. doi: 10.1007/s11748-018-1045-4.
- [27] Yamazato T, Nakamura T, Abe N, et al. Surgical strategy for the treatment of aortoesophageal fistula[J]. J Thorac Cardiovasc Surg, 2018, 155(1):32-40. doi: 10.1016/j.jtcvs.2017.09.047.
- [28] Kawamoto S, Sato M, Motoyoshi N, et al. Outcomes of a staged surgical treatment strategy for aortoesophageal fistula[J]. Gen Thorac Cardiovasc Surg, 2015, 63(3): 147-152. doi: 10.1007/s11748-014-0472-0.
- [29] Canaud L, Ozdemir BA, Bee WW, et al. Thoracic endovascular aortic repair in management of aortoesophageal fistulas[J]. J Vasc Surg, 2014, 59(1):248-254. doi: 10.1016/j.jvs.2013.07.117.

(本文编辑 姜晖)

本文引用格式: 刘彬, 冯海, 李晨宇, 等. TEVAR 后移植感染合并主动脉食管瘘的外科治疗[J]. 中国普通外科杂志, 2022, 31(12): 1612-1618. doi: 10.7659/j.issn.1005-6947.2022.12.008

Cite this article as: Liu B, Feng H, Li CY, et al. Surgical treatment for graft infection with aortoesophageal fistula after TEVAR[J]. Chin J Gen Surg, 2022, 31(12): 1612-1618. doi: 10.7659/j.issn.1005-6947.2022.12.008

欢迎订阅《中国普通外科杂志》

《中国普通外科杂志》是国内外公开发行的国家级期刊[ISSN 1005-6947 (Print) /ISSN 2096-9252 (Online) /CN 43-1213/R], 面向广大从事临床、教学、科研的普外及相关领域工作者, 以实用性为主, 及时报道普通外科领域的新进展、新观点、新技术、新成果、实用性临床研究及临床经验, 是国内普外学科的权威刊物之一。办刊宗旨是: 传递学术信息, 加强相互交流; 提高学术水平, 促进学科发展; 注重临床研究, 服务临床实践。

本刊由中华人民共和国教育部主管, 中南大学、中南大学湘雅医院主办。主编中南大学湘雅医院王志明教授, 顾问由中国科学院及工程院院士汤钊猷、吴咸中、汪忠镐、郑树森、黎介寿、赵玉沛、夏家辉等多位国内外著名普通外科专家担任, 编辑委员会由百余名国内外普通外科资深专家学者和三百余名中青年编委组成。开设栏目有指南与共识、述评、专题研究、基础研究、临床研究、简要论著、临床报道、文献综述、误诊误治与分析、手术经验与技巧、国内外学术动态, 病案报告。本刊已被多个国内外重要检索系统和大型数据库收录, 如: 美国化学文摘(CA)、俄罗斯文摘(AJ)、荷兰《文摘与引文索引》(Scopus)收录、日本科学技术振兴集团(中国)数据库(JSTChina)、中国科学引文数据库(CSCD)、中文核心期刊要目总览(中文核心期刊)、中国科技论文与引文数据库(中国科技论文统计源期刊)、中国核心学术期刊(RCCSE)、中国学术期刊(光盘版)、中国学术期刊综合评价数据库(CAJCED)、中国期刊网全文数据库(CNKI)、中文科技期刊数据库、中文科技资料目录(医药卫生)、中文生物医学期刊文献数据库(CMCC)、万方数据-数字化期刊群、中国学术期刊影响因子年报统计源期刊、中国生物医学文献检索系统(CBM-disc 光盘版、网络版)等。期刊总被引频次、影响因子及综合评分已稳居同类期刊前列。在科技期刊评优评奖活动中多次获奖; 继 2017 年 10 月获“第 4 届中国精品科技期刊”之后, 2020 年 12 月再次入选“第 5 届中国精品科技期刊”; 入选《世界期刊影响力指数(WJCI)报告》(2019、2020 版), 2020 年入选中国科协我国高质量科技期刊(临床医学)分级目录。多次获奖后又被评为“2020 年度中国高校百佳科技期刊”, 2021 年获湖南省委宣传部、湖南省科技厅“培育世界一流湘版科技期刊建设工程项目(梯队期刊)”资助, 标志着《中国普通外科杂志》学术水平和杂志影响力均处于我国科技期刊的第一方阵。

本刊已全面采用远程投稿、审稿、采编系统, 出版周期短, 时效性强。欢迎订阅、赐稿。

《中国普通外科杂志》为月刊, 国际标准开本(A4 幅面), 每期 140 页, 每月 25 日出版。内芯采用彩色印刷, 封面美观大方。定价 30.0 元/册, 全年 360 元。国内邮发代号: 42-121; 国际代码: M-6436。编辑部可办理邮购。

本刊编辑部全体人员, 向长期以来关心、支持、订阅本刊的广大作者、读者致以诚挚的谢意!

编辑部地址: 湖南省长沙市湘雅路 87 号(湘雅医院内) 邮政编码: 410008

电话(传真): 0731-84327400 网址: <http://www.zpwz.net>

Email: pw84327400@vip.126.com

中国普通外科杂志编辑部