



doi:10.7659/j.issn.1005-6947.2023.01.010
http://dx.doi.org/10.7659/j.issn.1005-6947.2023.01.010
China Journal of General Surgery, 2023, 32(1):110-116.

· 文献综述 ·

肿瘤包绕型血管在肝细胞癌中的研究进展

王苗苗^{1,2,3}, 王寅中^{2,3}, 王倩^{1,2,3}, 雷军强^{2,3}

(1. 兰州大学第一临床医学院, 甘肃 兰州 730000; 2. 兰州大学第一医院 放射科, 甘肃 兰州 730000; 3. 甘肃省放射影像临床医学研究中心, 甘肃 兰州 730000)

摘要

早期转移是肝细胞癌(HCC)术后复发及病死率高的主要原因。目前, 研究发现一种新的血管转移模式—肿瘤包绕型血管(VETC), 不依赖经典的上皮-间质转化转移方式, 其转移程度更高, 预后更差, 给HCC患者的精准治疗带来更大的挑战。故笔者总结VETC模式在HCC中研究现状、作用机制及临床意义, 旨在为HCC的临床与基础研究提供参考。

关键词

癌, 肝细胞; 肿瘤转移; 肿瘤包绕型血管; 综述
中图分类号: R735.7

Research progress of vessels encapsulating tumor clusters in hepatocellular carcinoma

WANG Miaomiao^{1,2,3}, WANG Yinzong^{2,3}, WANG Qian^{1,2,3}, LEI Junqiang^{2,3}

(1. The First Clinical Medical College of Lanzhou University, Lanzhou 730000, China; 2. Department of Radiology, the First Hospital of Lanzhou University, Lanzhou 730000, China; 3. Clinical Research Center for Medical Imaging of Gansu Province, Lanzhou 730000)

Abstract

Early metastasis is a significant cause of postoperative recurrence and high mortality of hepatocellular carcinoma (HCC). Vessels encapsulating tumor clusters (VETC), a unique vascular metastasis pattern independent of the traditional epithelial-mesenchymal transitions metastatic mode, has been discovered through recent studies. It is associated with a higher degree of metastasis and worse prognosis and poses a more significant challenge to the proper treatment for HCC patients. Herein, the authors summarize the research status, mechanism, and clinical significance of the VETC pattern in HCC, to serve as a reference for the clinical and basic research in HCC.

Key words

Carcinoma, Hepatocellular; Neoplasm Metastasis; Vessels Encapsulating Tumor Clusters; Review
CLC number: R735.7

据全球癌症统计, 原发性肝癌位居全球癌症

死亡原因的第三位^[1-3]。原发性肝癌中肝细胞癌(hepatocellular carcinoma, HCC)约占85%~90%^[4-5]。肝切除术是HCC的主要治疗措施^[6-8]。但是, 患者接受肝切除术后, HCC复发率达50%, 5年内的复发率甚至超过70%^[9-12]。其中复发频繁、病死率高的原因主要归因于HCC早期转移^[13]。而关于肿瘤

基金项目: 甘肃省自然科学基金资助项目(22JR11RA041)。

收稿日期: 2022-08-04; 修订日期: 2023-01-06。

作者简介: 王苗苗, 兰州大学第一临床医学院硕士研究生, 主要从事腹部影像学方面的研究。

通信作者: 雷军强, Email: leijq1990@163.com

细胞转移的机制目前尚未研究透彻。HCC是一种高血管化的肿瘤,容易发生早期血源性扩散^[5]。特别是肿瘤异常新生血管增加了转移的强度^[14]。经典的癌细胞转移方式为上皮-间质转化(epithelial-mesenchymal transitions, EMT)^[15];而最近有学者^[13]发现一种新的不依赖EMT的转移机制——肿瘤包绕型血管(vessels encapsulating tumor clusters, VETC)。VETC模式的存在预示着HCC的转移率更高、预后更差^[13]。故笔者总结VETC模式在HCC中研究现状、作用机制及临床意义,旨在为HCC的临床与基础研究提供参考,为HCC患者的个体化治疗提供参考。

1 VETC模式的概念

VETC是由中山大学团队^[13]最先发现并命名的一种新的血管模式,在HCC中普遍存在,特别是在粗梁型HCC中富集。实验模型^[13]表明VETC是由具有血液灌注功能的血管组成,并在HCC早期阶段由肿瘤细胞诱导。经CD34免疫组化染色可在镜下表现为窦状血管包绕肿瘤细胞簇,形成蜘蛛网状结构,其与病死率高相关性较大。

2 VETC模式在HCC中的转移机制

目前,传统的血管转移模式通常为单个癌细胞的黏附性降低和上皮极化丧失而转变为具有运动能力的间充质细胞,从原发灶分离,赋予癌细胞主动侵袭和迁移的能力,穿越基质及血管壁,随血流到达靶器官进行定植,从而形成新的转移灶,这就是所谓的EMT^[16-17],此时原发肿瘤细胞作为单个细胞进行迁移。然而,与单个循环肿瘤细胞转移相比,循环肿瘤细胞簇与转移和总生存期(overall survival, OS)及无复发生存期(recurrence-free survival, RFS)更相关^[18-21]。另外在EMT阴性时仍然发现转移灶的存在,这就说明存在不依赖EMT的转移模式^[22]。

VETC,即窦状血管形成蜘蛛网状包绕肿瘤细胞团块,形成多个独立的小单元进行转移,同时肿瘤细胞簇由内皮细胞包裹,通过与瘤周的静脉吻合而侵入血流,有效躲避免疫识别及攻击,进行肝内或肝外定植。小鼠种植模型研究表明VETC是一种新的早期的血管转移模式,可以在HCC早

期阶段由HCC细胞诱导形成。经Ki-67染色显示,VETC阳性和VETC阴性的增殖率是相似的,说明VETC模式是由具有血液灌注功能的血管组织^[13]。在VETC阳性HCC患者的原发性病灶和非肿瘤部位发现被内皮包绕的肿瘤细胞团簇,而在肝外也存在内皮细胞包裹的转移性结节,相比于其他器官,肺转移更为常见^[23-24]。此外,在VETC阳性HCC患者的血流中也分离出被内皮包裹的肿瘤栓子^[13, 23],有内皮包被的栓子增殖率可能更高,预后也更差。这表明相比EMT, VETC介导的转移模式可能更为简单和有效。因此, VETC模式可能提供了一种更依赖于血管而不是肿瘤细胞迁移和侵袭活性的转移方式,增进了对HCC异质性的进一步认识。

3 VETC形成的机制和VETC阳性HCC分子病理特征

内皮细胞在VETC阳性HCC中起着重要的作用,与肿瘤的生长及迁移密切相关。研究^[25]表明内皮细胞逐渐失去窦性标志物,如stabin-1、stabin-2、CD32和细胞间黏附分子1(ICAM-1)等,进而获得连续的、无孔的内皮细胞标志物,如CD34^[26]。这些都涉及HCC病理性血管形成的过程。一旦血管生成完成, HCC就更容易转移和侵袭。从营养肿瘤细胞生长的“休眠”血管转变为更具侵袭力的“活跃”血管需经多种步骤的配合,故血管模式的异质性可能在肿瘤的发展中起着重要的作用。

血管生长因子(vascular endothelial growth factor, VEGF)^[13, 27-28]是血管生成的总开关,而血管生成素2(angiotensin 2, Ang-2)控制着后期的血管组装及成熟等。在VETC阳性HCC中发现Ang-2/整合素 $\beta 1$ 明显过表达,通过激活下游的酪氨酸蛋白激酶从而促进HCC和内皮细胞的迁移,提示Ang-2的活性在VETC的形成中起着重要作用。在VETC阳性组织中,不仅在内皮细胞中检测到明显的Ang-2信号,而且在多数的肿瘤细胞中也有所发现。实验结果发现,敲除Ang-2基因后, VETC模式的形成明显受到破坏,肝内及肝外部位的转移明显减少,这表明HCC细胞的Ang-2对VETC的形成至关重要,而且VETC模式是促进HCC细胞转移的重要因素。肿瘤细胞中的Ang-2水平与HCC患者生存率较低有关^[29-31]。故可作为抗HCC的靶点

治疗。此外, 研究^[32]发现 miR-125b 和 miR-100 可能在基因转录水平调节 Angpt2 的表达而抑制 VETC 的形成, 从而抑制癌细胞的转移, 这也为 VETC 的形成和抗肿瘤靶点提供了新的见解。

肿瘤微环境 (tumor microenvironment, TME) 在癌细胞的发生发展及迁移中发挥着不可忽视的作用。VETC 阳性 HCC 中 CD3 肿瘤浸润淋巴细胞 (tumor-infiltrating lymphocytes, TILs) 的数量明显下降, 这预示着 VETC 巢状血管可能通过抑制 CD3 免疫细胞应答从而降低宿主的免疫功能, 以此躲避免疫识别及攻击^[33]。研究人员^[34]进一步探索了 VETC 与 TME 及免疫细胞活性之间的关系, 研究结果与前者一致, 并且发现 VETC⁽⁻⁾/CD3^(low) 两者联合是肝移植后 HCC 预后的独立风险因子, 而 CD68 单核 (巨噬) 细胞在 VETC 阳性 HCC 中无明显

差异, 这提示以 CD3 为标志物的淋巴细胞活性与 VETC 的活性相关; CD3 TILs 可能是重要的抗肿瘤效应细胞, CD3 水平低的 VETC 阳性 HCC 发生率更高, 这说明 CD3 免疫细胞可能通过异常血管的形成而促进肿瘤的迁移, 而 TME 以及 CD3 淋巴细胞如何参与 VETC 的形成及转移尚需进一步研究。在 HCC 的病理分型中, 包括细梁型、假腺管型、粗梁型和团片型等, VETC 阳性 HCC 是病理亚型的一种特有模式, 有研究^[35]表明 VETC 模式在粗梁型 HCC 中富集, VETC 阳性 HCC 的比例可达 39%^[13]。临床目前根据 CD34 染色诊断 VETC 介导的 HCC, VETC 阳性 HCC 的典型病理图像为: 内皮细胞包裹 HCC 细胞簇并形成蜘蛛网状 (图 1A), 而 VETC 阴性者仅表现为条索状血管 (图 1B)。VETC 阳性和阴性 HCC 的特点总结见表 1。

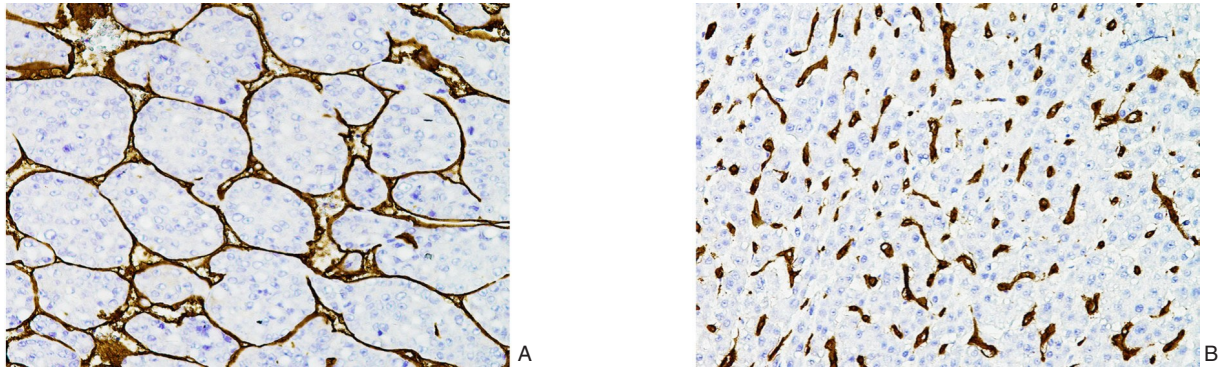


图 1 HCC 免疫组化染色 (×100) A: VETC 阳性; B: VETC 阴性

Figure 1 Immunohistochemical staining of HCC (×100) A: VETC-positive cases; B: VETC-negative cases

表 1 VETC 阳性和 VETC 阴性 HCC 的区别

Table 1 Differences between VETC-positive and VETC-negative HCC

类型	VETC 阳性 HCC	VETC 阴性 HCC
癌细胞转移模式	VETC ^[13]	EMT ^[13]
侵袭能力	被动 ^[13]	主动 ^[13]
癌细胞转移水平	肿瘤细胞簇 ^[13]	单个肿瘤细胞 ^[13]
Ang-2 的表达	明显过表达 ^[13]	—
CD3 免疫细胞水平	明显降低 ^[34]	—
病理分型	多属粗梁型 ^[35]	细梁型、粗梁型、团片型等
确诊手段	病理 ^[13]	病理 ^[13]
CD34 染色病理特征	蜘蛛网状的肿瘤细胞簇 ^[13]	条索状血管 ^[13]
肝内复发后治疗	重复性肝切除 ^[36]	射频消融 ^[36]
索拉非尼治疗	OS(HR=0.436, 95% CI=0.310~0.613) ^[37]	无统计学意义
复发	RFS(HR=1.853, 95% CI=1.203~2.855) ^[38]	—
预后	OS(HR=2.26, 95% CI=1.37~3.72) ^[25]	—

4 VETC阳性HCC的诊断预后模型

VETC对HCC预后的价值也是不容忽视的。有学者^[38]开发并验证了一种模型以评估HCC的生存期,这项多中心研究采用Lasso-Cox风险回归确立了VETC、微血管浸润(MVI)、肿瘤数量和肿瘤最大直径模型(VMNS模型),结果提示VMNS模型能够很好地预测肝切除术后HCC的RFS。Lu等^[39]的研究与前者一致,通过结合VETC和MVI两种血管状态预测HCC的OS、无病生存期(disease-free survival, DFS)以及复发率,结果表明VETC阳性合并MVI阳性的HCC患者的预后最差。这预示着将VETC和MVI纳入研究中可以更全面评估HCC血管的异质性。而中山大学的一项研究^[40]采用计算诺莫图概率的方式预测VETC阳性HCC的预后,通过Logistic回归纳入淋巴细胞/单核细胞比、中性粒细胞、AST/ALT、ALT/淋巴细胞比率指数、AFP以及肿瘤直径等因子以建立诺莫图,通过诺莫图计算出VETC阳性HCC的概率,低概率比高概率的VETC阳性HCC的RFS和OS更长,预后更好,这项研究采用临床和影像学特征都较为简单,但却具有很强的预测功能,更能支持临床工作。有研究^[28]也采用¹⁸F-FDG PET/CT从代谢活动研究VETC阳性HCC的预后,以最大标准化摄取值(SUV_{max})的截止值4为界,当SUV_{max}>4时,患者的OS和RFS更差。

5 VETC在HCC的治疗中的价值探索

肝部分切除是HCC的主要治疗方式,而术后首次肝内复发的治疗方式如RHR或RFA还存在争议,大部分情况下RFA是首选^[12]。Chen等^[36]发现,在VETC阳性HCC首次复发后,选择RHR而非RFA,OS和DFS更长;相比于RFA,VETC阳性HCC选择RHR更获益,提示VETC是HCC复发后选择RHR的一个病理标志物。另外,晚期HCC通常已失去手术机会,化疗药物尤其索拉非尼是最优先考虑的一线治疗,而目前缺乏对索拉非尼治疗反应的检测标志物;Fang等^[37]研究了VETC预测HCC患者接受索拉非尼治疗是否受益,结果表明索拉非尼可以明显改善VETC阳性HCC的OS和术后复发率,改善晚期患者的生存质量,而对VETC阴性的患者尚无统计学差异。

6 VETC阳性HCC中的分子影像学诊断

VETC已被确定为HCC切除术后早期复发和预后不良的指标^[25,34]。在治疗前诊断VETC对患者的精准治疗和预后具有很大的意义^[37]。而VETC是病理检查的一种特殊发现,故需通过活组织检查尚可确诊。而病理活检由于有创、可重复性差以及存在癌细胞播散的风险而受限。因此,影像学方法在VETC阳性HCC的确定中尤为重要。当前,有关学者已从CT、MRI影像学特征或结合影像组学以及临床特征预测HCC中VETC模式的存在。

研究^[35]首次探索VETC阳性HCC在CT上的表现特征及诊断价值,结果提示肿瘤最大径>5 cm和肿瘤内坏死与VETC阳性HCC相关,同时VETC也可作为术后分析的独立预测因素。Fan等^[41]研究钆塞酸二钠增强MRI(EOB-MRI)影像学表现特征对VETC的诊断价值,同时纳入临床指标,特征包括血清AST>40 U/L、非边缘弥漫性和不均一动脉期高强化、动脉期肿瘤与肝脏信号强度比(signal intensity, SI)>1.135和肝胆期SI<0.585是VETC阳性HCC的重要预测因子,建立诺莫图做定量分析,敏感度和特异度分别为83.9%和80.9%,其诊断效能明显优于CT。影像组学通过自动化高通量提取有特征的空间数据,更能客观、准确地反映病灶,因而具有很大的应用前景和诊断价值。同时,Fan等^[42]探讨EOB-MRI影像组学预测VETC阳性HCC,在动脉期和肝胆期提取相关特征,其诊断敏感度达80.8%,AUC值为0.844。而在另一研究^[43]中,分别在EOB-MRI肝胆期图像中手动勾画瘤周和瘤内区域以提取影像组学特征,采用不同的算法进行机器学习以达到最好的拟合模型,结果发现瘤周组学特征模型的诊断价值高于瘤内组学特征模型、临床模型和组合模型,敏感度和特异度分别高达100.00%和86.21%,AUC值高达0.972,同时瘤周组学特征模型也是VETC阳性HCC的早期复发和无进展生存(progression-free survival, PFS)的独立预测因素;在这篇文章中结合了影像组学和机器学习模型,敏感度和特异度也更高,能够提供更精准的诊断。超声作为一种经济便捷的检查方式,对HCC中VETC模型的研究也是逐渐增多。蓝春勇等^[44]首次探索了超声造影在VETC阳性HCC中的诊断价值,结果提示VETC阳性HCC动脉期呈裂隙样或肌腱样充盈,而VETC阴性者呈弥漫性充盈,前

者比后者充盈时间更久，这也可作为今后临床工作中对 VETC 阳性 HCC 识别的一种粗略手段。以上研究表明 EOB-MRI 识别 VETC 阳性 HCC 具有较高的诊断价值，尤其是影像组学、机器学习模式，能够将视觉影像信息转化为深层次的特征来进行量化研究，能够提供更精确的诊断，可将 HCC 在术前是否存在 VETC 从病理改变、实验室表现及无创影像学技术相结合进行分析，为临床个体化治疗决策提供科学依据，在今后的临床诊断中可以发挥重要的作用。

7 VETC 模式在 HCC 中的研究局限性及前景

VETC 作为一种新的血管模式，与 HCC 患者的预后相关性很大，故其存在非常大的研究潜能。首先，VETC 形成的机制尚处于研究中，目前无统一论，例如 VETC 如何定义阳性尚无标准的说法，一般定义为 50% 的镜下肿瘤范围，而在 Renne 等^[25]的研究中设置 55% 的镜下范围作为最优截止值，结果提示 VETC 模式与粗梁状态、炎症浸润少、微血管浸润、AFP 水平以及肿瘤最大直径 >5 cm 等相关，也与 OS 和 DFS 相关。研究结果提示 VETC 阳性 HCC 的预后更差，而建立影像、临床以及病理模型联合监测 VETC 阳性 HCC，其结果也更为全面和稳健。这可作为今后研究工作的方向。其次，临床上目前确诊 VETC 都基于术后病理，病理是有创检查，且并非所有 HCC 患者都需接受手术治疗，因此开展无创诊断及预后（如超声、CT 及 MR 等）具有很大的临床价值。最后，人工智能能够更精确地识别病变，这也是未来的一个新焦点。

8 小结

血源性转移是 HCC 术后的复发及死亡的主要原因，了解肿瘤细胞转移机制对癌症患者的治疗具有根本性意义。VETC 是 HCC 病理亚型的一种特殊的病理标志，提供了一种新的介导 HCC 细胞转移的血管模式，预后更差，侵袭性更强。而 Ang-2 在 VETC 的形成中发挥着重要的意义，并与 HCC 患者的生存率较低相关，故可作为临床治疗的靶点和科研工作的着眼点。研究发现 VETC 通常在 HCC

的早期阶段诱导形成，因此早期治疗至关重要。索拉非尼是晚期患者的一线全身治疗，VETC 提示早期 HCC 患者可能接受解剖性肝切除术更获益，而晚期患者接受索拉非尼治疗更受益。有效的治疗取决于对病变的正确识别，VETC 模式的无创性诊断是当前的研究焦点。EOB-MRI 对 VETC 阳性 HCC 具有较高的诊断价值，尤其是高通量的影像组学模式，可更为精准地识别；而影像学表现联合临床病理特征可更好地监测 VETC 阳性 HCC 的预后。VETC 预示着 HCC 的复发程度高、病死率高，同时也为临床选择治疗方式提供了一定的指示，而具体的 VETC 转移机制及治疗方式尚需更多研究支持，这也是今后研究工作的重要方向。

利益冲突：所有作者均声明不存在利益冲突。

参考文献

- [1] Sung H, Ferlay J, Siegel RL, et al. Global cancer statistics 2020: GLOBOCAN estimates of incidence and mortality worldwide for 36 cancers in 185 countries[J]. *CA Cancer J Clin*, 2021, 71(3):209–249. doi: 10.3322/caac.21660.
- [2] Xu X, Zhang HL, Liu QP, et al. Radiomic analysis of contrast-enhanced CT predicts microvascular invasion and outcome in hepatocellular carcinoma[J]. *J Hepatol*, 2019, 70(6): 1133–1144. doi: 10.1016/j.jhep.2019.02.023.
- [3] Huang XL, Long LL, Wei JQ, et al. Radiomics for diagnosis of dual-phenotype hepatocellular carcinoma using Gd-EOB-DTPA-enhanced MRI and patient prognosis[J]. *J Cancer Res Clin Oncol*, 2019, 145(12):2995–3003. doi: 10.1007/s00432-019-03062-3.
- [4] Wong MCS, Huang JLW, George J, et al. The changing epidemiology of liver diseases in the Asia-Pacific region[J]. *Nat Rev Gastroenterol Hepatol*, 2019, 16(1): 57–73. doi: 10.1038/s41575-018-0055-0.
- [5] Llovet JM, Kelley RK, Villanueva A, et al. Hepatocellular carcinoma[J]. *Nat Rev Dis Primers*, 2021, 7(1): 6. doi: 10.1038/s41572-020-00240-3.
- [6] European Association for the Study of the Liver. EASL clinical practice guidelines: management of hepatocellular carcinoma[J]. *J Hepatol*, 2018, 69(1):182–236. doi: 10.1016/j.jhep.2018.03.019.
- [7] Marrero JA, Kulik LM, Sirlin CB, et al. Diagnosis, Staging, and Management of Hepatocellular Carcinoma: 2018 Practice Guidance by the American Association for the Study of Liver Diseases [J]. *Hepatology*, 2018, 68(2):723–750. doi:10.1002/hep.29913.
- [8] Reig M, Forner A, Rimola J, et al. BCLC strategy for prognosis

- prediction and treatment recommendation: the 2022 update[J]. *J Hepatol*, 2022, 76(3):681–693. doi: [10.1016/j.jhep.2021.11.018](https://doi.org/10.1016/j.jhep.2021.11.018).
- [9] Roayaie S, Obeidat K, Sposito C, et al. Resection of hepatocellular cancer ≤ 2 cm: results from two Western centers[J]. *Hepatology*, 2013, 57(4):1426–1435. doi: [10.1002/hep.25832](https://doi.org/10.1002/hep.25832).
- [10] Tabrizian P, Jibara G, Shrager B, et al. Recurrence of hepatocellular cancer after resection[J]. *Ann Surg*, 2015, 261(5): 947–955. doi: [10.1097/sla.0000000000000710](https://doi.org/10.1097/sla.0000000000000710).
- [11] Ma XH, Wei JW, Gu DS, et al. Preoperative radiomics nomogram for microvascular invasion prediction in hepatocellular carcinoma using contrast-enhanced CT[J]. *Eur Radiol*, 2019, 29(7): 3595–3605. doi: [10.1007/s00330-018-5985-y](https://doi.org/10.1007/s00330-018-5985-y).
- [12] [No authors listed]. Hepatocellular carcinoma[J]. *Nat Rev Dis Primers*, 2021, 7(1):7. doi:[10.1038/s41572-021-00245-6](https://doi.org/10.1038/s41572-021-00245-6).
- [13] Fang JH, Zhou HC, Zhang C, et al. A novel vascular pattern promotes metastasis of hepatocellular carcinoma in an epithelial-mesenchymal transition-independent manner[J]. *Hepatology*, 2015, 62(2):452–465. doi: [10.1002/hep.27760](https://doi.org/10.1002/hep.27760).
- [14] Ding T, Xu J, Zhang Y, et al. Endothelium-coated tumor clusters are associated with poor prognosis and micrometastasis of hepatocellular carcinoma after resection[J]. *Cancer*, 2011, 117(21): 4878–4889. doi: [10.1002/ncr.26137](https://doi.org/10.1002/ncr.26137).
- [15] Jou J, Diehl AM. Epithelial-mesenchymal transitions and hepatocarcinogenesis[J]. *J Clin Invest*, 2010, 120(4): 1031–1034. doi: [10.1172/JCI42615](https://doi.org/10.1172/JCI42615).
- [16] Ding W, You H, Dang H, et al. Epithelial-to-mesenchymal transition of murine liver tumor cells promotes invasion[J]. *Hepatology*, 2010, 52(3):945–953. doi:[10.1002/hep.23748](https://doi.org/10.1002/hep.23748).
- [17] Wan LL, Pantel K, Kang YB. Tumor metastasis: moving new biological insights into the clinic[J]. *Nat Med*, 2013, 19(11):1450–1464. doi: [10.1038/nm.3391](https://doi.org/10.1038/nm.3391).
- [18] Aceto N, Bardia A, Miyamoto DT, et al. Circulating tumor cell clusters are oligoclonal precursors of breast cancer metastasis[J]. *Cell*, 2014, 158(5):1110–1122. doi: [10.1016/j.cell.2014.07.013](https://doi.org/10.1016/j.cell.2014.07.013).
- [19] Balic M, Williams A, Lin H, et al. Circulating tumor cells: from bench to bedside[J]. *Annu Rev Med*, 2013, 64:31–44. doi:[10.1146/annurev-med-050311-163404](https://doi.org/10.1146/annurev-med-050311-163404).
- [20] Liotta LA, Saidel MG, Kleinerman J. The significance of hematogenous tumor cell clumps in the metastatic process[J]. *Cancer Res*, 1976, 36(3):889–894.
- [21] Molnar B, Ladanyi A, Tanko L, et al. Circulating tumor cell clusters in the peripheral blood of colorectal cancer patients[J]. *Clin Cancer Res*, 2001, 7(12):4080–4085.
- [22] Ledford H. Cancer theory faces doubts[J]. *Nature*, 2011, 472(7343): 273. doi:[10.1038/472273a](https://doi.org/10.1038/472273a).
- [23] Woo HY, Rhee H, Yoo JE, et al. Lung and lymph node metastases from hepatocellular carcinoma: comparison of pathological aspects[J]. *Liver Int*, 2022, 42(1): 199–209. doi: [10.1111/liv.15051](https://doi.org/10.1111/liv.15051).
- [24] Zhou HC, Liu CX, Pan WD, et al. Dual and opposing roles of the androgen receptor in VETC-dependent and invasion-dependent metastasis of hepatocellular carcinoma[J]. *J Hepatol*, 2021, 75(4): 900–911. doi: [10.1016/j.jhep.2021.04.053](https://doi.org/10.1016/j.jhep.2021.04.053).
- [25] Renne SL, Woo HY, Allegra S, et al. Vessels encapsulating tumor clusters (VETC) is a powerful predictor of aggressive hepatocellular carcinoma[J]. *Hepatology*, 2020, 71(1): 183–195. doi: [10.1002/hep.30814](https://doi.org/10.1002/hep.30814).
- [26] Roncalli M, Roz E, Coggi G, et al. The vascular profile of regenerative and dysplastic nodules of the cirrhotic liver: implications for diagnosis and classification[J]. *Hepatology*, 1999, 30(5):1174–1178. doi: [10.1002/hep.510300507](https://doi.org/10.1002/hep.510300507).
- [27] 董小锋, 钟敬涛, 刘天奇, 等. 血管生成素-2通过整合素 $\alpha 5\beta 1$ 调控血管包绕的肿瘤细胞巢阳性肝细胞癌的癌巢转移[J]. *中华医学杂志*, 2021, 101(9): 654–660. doi: [10.3760/cma.j.cn112137-20200605-01780](https://doi.org/10.3760/cma.j.cn112137-20200605-01780).
- Dong XF, Zhong JT, Liu TQ, et al. Angiopoietin-2 regulates vessels encapsulated by tumor clusters positive hepatocellular carcinoma nest-type metastasis via integrin $\alpha 5\beta 1$ [J]. *National Medical Journal of China*, 2021, 101(9): 654–660. doi: [10.3760/cma.j.cn112137-20200605-01780](https://doi.org/10.3760/cma.j.cn112137-20200605-01780).
- [28] Itoh S, Yoshizumi T, Kitamura Y, et al. Impact of metabolic activity in hepatocellular carcinoma: association with immune status and vascular formation[J]. *Hepatol Commun*, 2021, 5(7): 1278–1289. doi: [10.1002/hep4.1715](https://doi.org/10.1002/hep4.1715).
- [29] Li C, Fan JC, Song XC, et al. Expression of angiopoietin-2 and vascular endothelial growth factor receptor-3 correlates with lymphangiogenesis and angiogenesis and affects survival of oral squamous cell carcinoma[J]. *PLoS One*, 2013, 8(9): e75388. doi: [10.1371/journal.pone.0075388](https://doi.org/10.1371/journal.pone.0075388).
- [30] Chen ZB, Shen SQ, Ding YM, et al. The angiogenic and prognostic implications of VEGF, Ang-1, Ang-2, and MMP-9 for hepatocellular carcinoma with background of hepatitis B virus[J]. *Med Oncol*, 2009, 26(3): 365–371. doi: [10.1007/s12032-008-9130-7](https://doi.org/10.1007/s12032-008-9130-7).
- [31] Mitsuhashi N, Shimizu H, Ohtsuka M, et al. Angiopoietins and Tie-2 expression in angiogenesis and proliferation of human hepatocellular carcinoma[J]. *Hepatology*, 2003, 37(5): 1105–1113. doi: [10.1053/jhep.2003.50204](https://doi.org/10.1053/jhep.2003.50204).
- [32] Zhou HC, Fang JH, Shang LR, et al. microRNAs miR-125b and miR-100 suppress metastasis of hepatocellular carcinoma by disrupting the formation of vessels that encapsulate tumour clusters[J]. *J Pathol*, 2016, 240(4):450–460. doi: [10.1002/path.4804](https://doi.org/10.1002/path.4804).

- [33] Toshima T, Yoshizumi T, Itoh S, et al. ASO author reflections: future perspectives of novel prognostic predictor of vessels that encapsulate tumor cluster (VETC) for hepatocellular carcinoma[J]. *Ann Surg Oncol*, 2021, 28(13):8196-8197. doi: [10.1245/s10434-021-10546-5](https://doi.org/10.1245/s10434-021-10546-5).
- [34] Kawasaki J, Toshima T, Yoshizumi T, et al. Prognostic impact of vessels that encapsulate tumor cluster (VETC) in patients who underwent liver transplantation for hepatocellular carcinoma[J]. *Ann Surg Oncol*, 2021, 28(13):8186-8195. doi: [10.1245/s10434-021-10209-5](https://doi.org/10.1245/s10434-021-10209-5).
- [35] Feng ZC, Li HL, Zhao HF, et al. Preoperative CT for characterization of aggressive macrotrabecular-massive subtype and vessels that encapsulate tumor clusters pattern in hepatocellular carcinoma[J]. *Radiology*, 2021, 300(1): 219-229. doi: [10.1148/radiol.2021203614](https://doi.org/10.1148/radiol.2021203614).
- [36] Chen ZY, Guo ZX, Lu LH, et al. The predictive value of vessels encapsulating tumor clusters in treatment optimization for recurrent early-stage hepatocellular carcinoma[J]. *Cancer Med*, 2021, 10(16): 5466-5474. doi: [10.1002/cam4.4102](https://doi.org/10.1002/cam4.4102).
- [37] Fang JH, Xu L, Shang LR, et al. Vessels that encapsulate tumor clusters (VETC) pattern is a predictor of sorafenib benefit in patients with hepatocellular carcinoma[J]. *Hepatology*, 2019, 70(3): 824-839. doi: [10.1002/hep.30366](https://doi.org/10.1002/hep.30366).
- [38] Lin WP, Xing KL, Fu JC, et al. Development and validation of a model including distinct vascular patterns to estimate survival in hepatocellular carcinoma[J]. *JAMA Netw Open*, 2021, 4(9): e2125055. doi: [10.1001/jamanetworkopen.2021.25055](https://doi.org/10.1001/jamanetworkopen.2021.25055).
- [39] Lu LH, Wei W, Huang CY, et al. A new horizon in risk stratification of hepatocellular carcinoma by integrating vessels that encapsulate tumor clusters and microvascular invasion[J]. *Hepatol Int*, 2021, 15(3):651-662. doi: [10.1007/s12072-021-10183-w](https://doi.org/10.1007/s12072-021-10183-w).
- [40] Guan RG, Lin WP, Zou JW, et al. Development and validation of a novel nomogram for predicting vessels that encapsulate tumor cluster in hepatocellular carcinoma[J]. *Cancer Control*, 2022, 29: 10732748221102820. doi: [10.1177/10732748221102820](https://doi.org/10.1177/10732748221102820).
- [41] Fan YF, Yu YX, Hu MJ, et al. Imaging features based on Gd-EOB-DTPA-enhanced MRI for predicting vessels encapsulating tumor clusters (VETC) in patients with hepatocellular carcinoma[J]. *Br J Radiol*, 2021, 94(1119):20200950. doi: [10.1259/bjr.20200950](https://doi.org/10.1259/bjr.20200950).
- [42] Fan YF, Yu YX, Wang XM, et al. Texture analysis based on Gd-EOB-DTPA-enhanced MRI for identifying vessels encapsulating tumor clusters (VETC) -positive hepatocellular carcinoma[J]. *J Hepatocell Carcinoma*, 2021, 8: 349-359. doi: [10.2147/JHC.S293755](https://doi.org/10.2147/JHC.S293755).
- [43] Yu YX, Fan YF, Wang XM, et al. Gd-EOB-DTPA-enhanced MRI radiomics to predict vessels encapsulating tumor clusters (VETC) and patient prognosis in hepatocellular carcinoma[J]. *Eur Radiol*, 2022, 32(2):959-970. doi: [10.1007/s00330-021-08250-9](https://doi.org/10.1007/s00330-021-08250-9).
- [44] 蓝春勇, 凌冰, 郭文文, 等. VETC(+)肝癌内皮细胞中波形蛋白的表达及其与超声造影表现的关系[J]. *中华肿瘤杂志*, 2018, 40(2): 105-109. doi:[10.3760/cma.j.issn.0253-3766.2018.02.005](https://doi.org/10.3760/cma.j.issn.0253-3766.2018.02.005).
- Lan CY, Ling B, Guo WW, et al. The relationship between vimentin protein expression in endothelial cells and contrast-enhanced ultrasound characters in VETC (+) hepatocellular carcinoma[J]. *Chinese Journal of Oncology*, 2018, 40(2):105-109. doi: [10.3760/cma.j.issn.0253-3766.2018.02.005](https://doi.org/10.3760/cma.j.issn.0253-3766.2018.02.005).

(本文编辑 熊杨)

本文引用格式:王苗苗, 王寅中, 王倩, 等. 肿瘤包绕型血管在肝细胞癌中的研究进展[J]. *中国普通外科杂志*, 2023, 32(1):110-116. doi: [10.7659/j.issn.1005-6947.2023.01.010](https://doi.org/10.7659/j.issn.1005-6947.2023.01.010)

Cite this article as: Wang MM, Wang YZ, Wang Q, et al. Research progress of vessels encapsulating tumor clusters in hepatocellular carcinoma[J]. *Chin J Gen Surg*, 2023, 32(1):110-116. doi: [10.7659/j.issn.1005-6947.2023.01.010](https://doi.org/10.7659/j.issn.1005-6947.2023.01.010)