



doi:10.7659/j.issn.1005-6947.2022.09.011
http://dx.doi.org/10.7659/j.issn.1005-6947.2022.09.011
Chinese Journal of General Surgery, 2022, 31(9):1220-1228.

· 临床研究 ·

吲哚菁绿-近红外显像技术在腹腔镜结直肠癌手术中的应用价值

邓鸣, 胡桂, 李小荣, 林昌伟, 郭一航, 张翼

(中南大学湘雅三医院 胃肠外科, 湖南 长沙 410013)

摘要

背景与目的: 淋巴结清扫和消化道重建是结直肠癌手术中需解决的重要问题, 近年来吲哚菁绿 (ICG) 显像技术已广泛应用于临床并展现出良好前景, 本研究旨在探讨吲哚菁绿-近红外 (ICG-NIR) 显像技术在腹腔镜结直肠癌术中的应用价值。

方法: 回顾性研究分析 2019 年 7 月—2020 年 12 月中南大学湘雅三医院胃肠外科收治的行腹腔镜结直肠癌根治术的 234 例患者的临床病例资料, 其中 37 例术中使用 ICG-NIR 显像技术 (ICG 组), 197 例行常规腹腔镜手术, 术中未使用 ICG 荧光显像系统 (非 ICG 组), 比较两组患者一般病例资料、手术资料、术中及术后并发症等资料。

结果: 两组患者术前基线资料差异无统计学意义 (均 $P>0.05$)。ICG 组与非 ICG 组平均术中出血量 (87 mL vs. 98 mL)、平均手术时间 (195 min vs. 220 min)、手术方式方面比较差异无统计学意义 (均 $P>0.05$)。ICG 组 2 例 ICG 荧光显像提示吻合口血运不佳, 术中改变切缘再吻合, 非 ICG 组无改变手术计划, 两组非计划处置率差异有统计学意义 ($P=0.024$)。ICG 组与非 ICG 组在中位首次排气时间 (3 d vs. 3 d)、中位术后住院时间 (10 d vs. 10 d)、吻合口瘘发生率 (2.7% vs. 5.5%)、总并发症发生率 (5.4% vs. 8.1%) 及平均并发症综合指数 (20.03 vs. 18.16) 的差异均无统计学意义 (均 $P>0.05$)。ICG 组平均淋巴结检出数目高于非 ICG 组 (17.37 枚 vs. 14.29 枚, $P=0.002$), 但两组在平均阳性淋巴结数目 (1.40 枚 vs. 1.45 枚)、淋巴结转移患者比例 (32.4% vs. 39.5%) 的差异均无统计学意义 (均 $P>0.05$)。

结论: 腹腔镜结直肠癌根治术中应用 ICG 显像技术安全可行, 能指导淋巴结的清扫提升手术质量、实时评估肠管血流灌注, 但其在降低吻合口瘘和总并发症的发生方面未显示出优势。

关键词

结直肠肿瘤; 腹腔镜; 吲哚花青绿; 吻合口瘘; 淋巴结切除术

中图分类号: R735.3

Application value of indocyanine green combined with near-infrared imaging technique in laparoscopic colorectal cancer surgery

DENG Ming, HU Gui, LI Xiaorong, LIN Changwei, GUO Yihang, ZHANG Yi

(Department of Gastrointestinal Surgery, the Third Xiangya Hospital, Central South University, Changsha 410013, China)

基金项目: 国家自然科学基金资助项目 (82172833)。

收稿日期: 2022-08-04; **修订日期:** 2022-09-02。

作者简介: 邓鸣, 中南大学湘雅三医院硕士研究生, 主要从事胃肠相关疾病方面的研究 (胡桂为共同第一作者)。

通信作者: 张翼, Email: yzhangxy3@csu.edu.cn

Abstract

Background and Aims: Lymph node dissection and digestive tract reconstruction are important issues to be solved in colorectal cancer surgery, and indocyanine green (ICG) imaging technology has been widely used in clinical practice with good results in recent years. The purpose of this study was to investigate the application value of ICG and near-infrared fluorescent imaging (ICG-NIR) in laparoscopic colorectal cancer surgery.

Methods: The clinical data of 234 patients undergoing laparoscopic radical resection of colorectal cancer from July 2019 to December 2020 in the Department of Gastrointestinal Surgery of the Third Xiangya Hospital, Central South University were analyzed retrospectively. Of the patients, ICG-NIR imaging technology was used in 37 cases during operation (ICG group), and 137 cases underwent the conventional laparoscopic procedure without using ICG-NIR imaging technology (non-ICG group). The general data, surgical variables, and intraoperative and postoperative complications were compared between the two groups of patients.

Results: There was no significant difference in baseline data between the two groups (all $P>0.05$). There were no significant differences between ICG group versus the non-ICG group in terms of the average intraoperative blood loss (87 mL vs. 98 mL), average operative time (195 min vs. 220 min), and surgical procedures between the two groups (all $P>0.05$). In the ICG group, 2 cases underwent re-anastomosis after changing the surgical margins during operation because the ICG fluorescent imaging showed poor blood flow in the anastomosis, while no surgical plan change was made in the non-ICG group. The unplanned operation rate between the two groups had a statistical difference ($P=0.024$). There were no significant differences between the ICG group versus the non-ICG group in the median time to the first postoperative gas passage (3 d vs. 3 d), the median length of hospitalization (10 d vs. 10 d), the incidence rate of anastomotic leakage (2.7% vs. 5.5%), the overall incidence of complications (5.4% vs. 8.1%) and the mean comprehensive complication index (20.03 vs. 18.16) (all $P>0.05$). The mean number of lymph nodes detected in the ICG group was higher than that of the non-ICG group (17.37 vs. 14.29, $P=0.002$), but there were no statistically significant differences in the mean number of positive lymph nodes (1.40 vs. 1.45) and proportion of cases with lymph node metastasis (32.4% vs. 39.5%) between the two groups (both $P>0.05$).

Conclusion: The application of the ICG fluorescence technique in laparoscopic radical resection for colorectal cancer is safe and feasible. It can guide lymph node dissection to improve operation quality and assist in real-time evaluation of intestinal perfusion. However, it shows no advantages in reducing the incidence of anastomotic leakage and overall complications.

Key words

Colorectal Neoplasms; Laparoscopes; Indocyanine Green; Anastomotic Leak; Lymph Node Excision

CLC number: R735.3

结直肠癌的是人类主要的恶性肿瘤之一，手术为主的综合治疗是其重要的治疗手段^[1]。随着医学的发展，腹腔镜手术已逐渐替代传统的开腹手术，成为结直肠癌外科手术中的主要治疗方式。如何规范化术中操作，减少并发症的发生一直是外科手术研究的热点。

吲哚菁绿 (indocyanine green, ICG) 荧光显影技术作为一项新型显像技术，安全性已得到证实，并广泛应用于外科手术^[2-5]。其集合了腹腔镜+荧光

血管造影成像系统功能，不仅为结直肠术中实时评估血流灌注提供了重要参考，在淋巴系统显像、术中标记病灶、保护输尿管及周围脏器等方面也表现出良好的应用前景^[6-7]。基于此，本研究将回顾性分析中南大学湘雅三医院胃肠外科收治的结直肠癌手术病例，旨在探讨吲哚菁绿-近红外 (ICG and near-infrared, ICG-NIR) 成像系统在腹腔镜结直肠癌术中的应用价值。

1 资料与方法

1.1 研究类型及对象

回顾性分析2019年7月1日—2020年12月31日中南大学湘雅三医院胃肠外科收治的腹腔镜结直肠癌根治术患者的临床资料，共计234例，无在院死亡及自动出院病例，年龄29~75岁，平均年龄(60.1±10.9)岁。根据术中是否使用ICG-NIR成像系统分为ICG组和非ICG组，两组患者在性别、年龄、BMI、ASA分级、TNM分期、合并糖尿病等一般资料的比较，差异均无统计学意义(均 $P>0.05$)，具有可比性(表1)，患者及家属均签署知情同意书。

1.2 入选标准及排除标准

入选标准：(1)年龄>18~75岁；(2)术前病理诊断为结直肠癌，且接受择期腹腔镜结直肠癌根治术，无中转开腹；(3)术前检查无肿瘤直接侵犯胰腺、脾脏、肝脏等周围脏器及远处转移；(4)重要脏器功能大致正常可耐受手术。排除标准：(1)对碘剂或ICG过敏；(2)合并肠出血、穿孔、肠梗阻等症状需急诊手术治疗的患者；(3)术前行新辅助化疗或新辅助放疗；(4)结直肠多发肿瘤或肿瘤复发者；(5)肿瘤累及邻近器官或远处转移者；(6)合并多器官功能障碍不能耐受手术者。

1.3 治疗方法

药物及配置：临用前调配注射液，注射用ICG溶液使用灭菌注射用水稀释成2.5 mg/mL(丹东医创药业有限公司产品，25 mg/支)。手术方法：两组术前完善常规术前准备，手术均由同一手术组完成，且按照常规结直肠癌D₃根治术(清扫的淋巴结包括肠旁、中间、中央淋巴结)。ICG组：

术前24 h内在常规内镜下于肿瘤原发灶周围3、6、9、12点4处黏膜下各注射0.3~0.5 mL ICG溶液，腹腔镜手术中以ICG溶液作为示踪剂，探查结束后切换至荧光模式，观察瘤周及肠系膜根部淋巴结示踪情况(图1)，行D₃淋巴结清扫结束后再次观察术区有无残余荧光显像淋巴结，如有则再次清除。在腹腔镜下完成淋巴结清扫、离断血管及肠管裸化后，标记预切除线，根据患者体质量经静脉注射1~2 mL ICG溶液，切换至荧光模式，实时判断欲离断肠管的血运情况，根据Sherwinter评分确认无误后切断远端肠管行肠管吻合，吻合完成后，再次静脉注射1~2 mL ICG溶液，并在荧光模式下观察吻合口血运情况(图2)。非ICG组：行常规腹腔镜手术，不使用ICG溶液荧光显像系统。

表1 ICG组和非ICG组患者一般资料比较

Table 1 Comparison of the general data between ICG group and non-ICG group

资料	ICG组 (n=37)	非ICG组 (n=197)	t/χ^2	P
性别[n(%)]				
男	21(56.8)	118(59.9)	0.127	0.721
女	16(43.2)	79(40.1)		
年龄(岁, $\bar{x} \pm s$)	59.3±10	60.3±11	-0.500	0.617
BMI(kg/m ² , $\bar{x} \pm s$)	23.0±3.4	23.7±2.9	-1.160	0.247
ASA评分[n(%)]				
<3	22(59.5)	124(62.9)	0.161	0.688
≥3	15(40.5)	73(37.1)		
合并糖尿病[n(%)]	3(8.1)	26(13.2)	0.348	0.555
肿瘤分期[n(%)]				
I	12(32.4)	54(27.4)		
II	13(35.1)	65(33.0)	0.737	0.692
III	12(32.4)	78(39.6)		

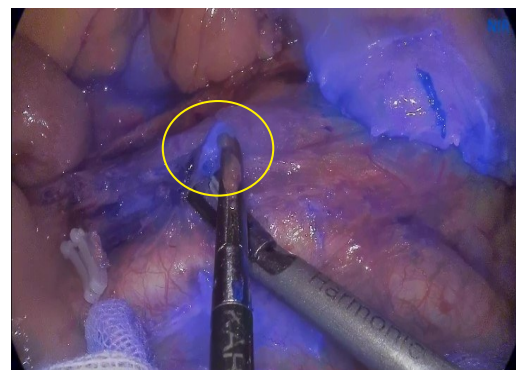
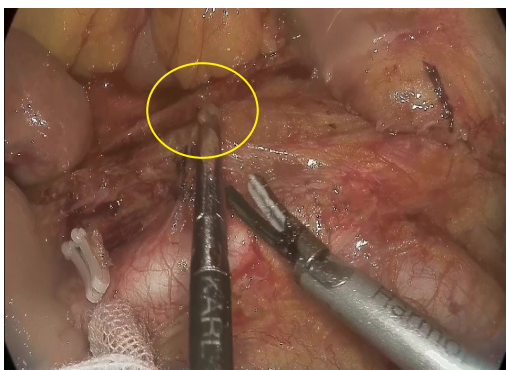


图1 不同显像模式下淋巴结显影情况(左图为白光,右图为荧光模式)

Figure 1 The display of lymph nodes under different imaging modes (left: white light, right: fluorescence mode)

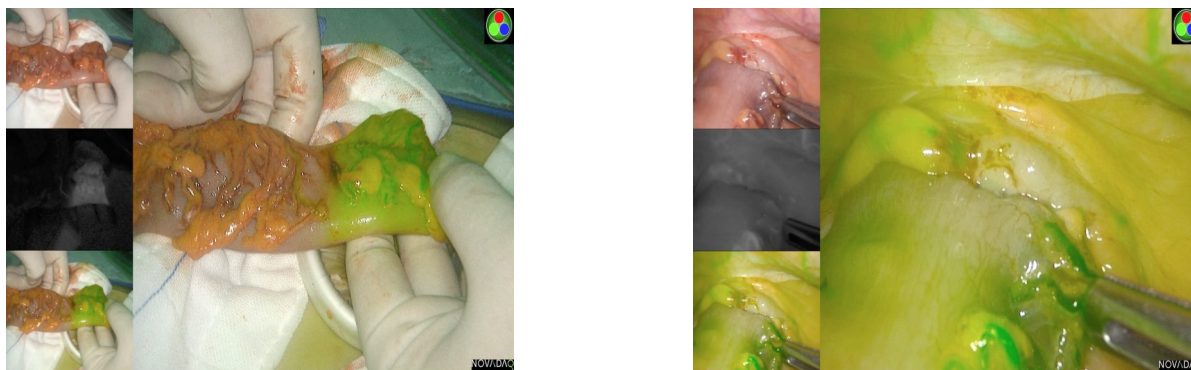

图2 荧光模式下肠管血流灌注显像效果(左侧为预切除线处肠管,右侧为吻合口,均表现为均匀的强荧光状态)

Figure 2 The effect of intestinal blood perfusion imaging in fluorescence mode (left: the bowel at the pre-resection line, right: the anastomosis, both showing uniform strong fluorescence state)

1.4 评价指标

吻合口灌注评估标准:采用 Sherwinter 等^[8]报道的评分系统(表2),术中根据吻合口处荧光显像的状态来评估,吻合口处评分 ≥ 3 分(荧光均匀或局部呈现高荧光状态)为吻合口血运较好(图3)。评分 < 3 分则认为该处吻合口可能血供不佳,需要术中干预。该评分标准已在国内取得中华医学会外科学分会结直肠外科学组专家共识^[9]。并发症评

估系统:采用 Clavien-Dindo 系统分级(CDC)和并发症综合指数(the comprehensive complication index, CCI)^[10-11]。Clavien-Dindo 外科手术并发症分级是外科手术常用且最权威的分级标准,CCI 指数则是在其基础上开发的评价外科手术发病率的连续量表,可通过在线工具实现数据的量化计算(www.assesssurgery.com)。肿瘤分期根据 AJCC 第 8 版 TNM 分期。

表2 吻合口灌注情况评估的评分系统

Table 2 Scoring system for assessing anastomotic perfusion

方法	1分	2分	3分	4分	5分
临床评估(利用标准白光腹腔镜)	黯淡,无光泽的切缘或吻合口	花斑样的切缘或吻合口	粉红色的切缘或吻合口,无动脉搏动或切缘出血	粉红色的切缘或吻合口,无动脉搏动或切缘出血,但其活力还需临床观察	粉红色的切缘或吻合口伴系膜动脉搏动及切缘出血
ICG 荧光显像	无显像	斑块状荧光	均匀的强荧光成像	相对于其他区域稍强的荧光成像	相对于其他区域独立的荧光成像

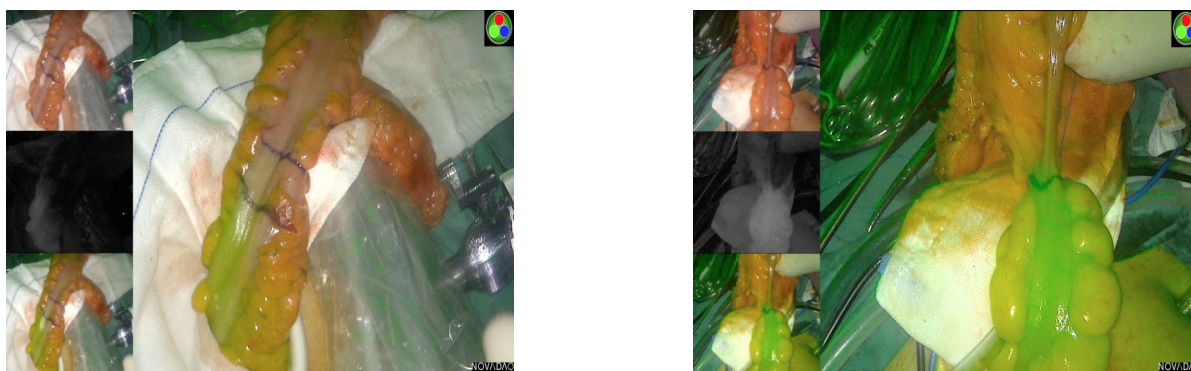

图3 荧光模式血流灌注显像效果对比(左侧评分 < 3 分,右侧评分 ≥ 3 分,记号笔标记为预切除与调整切线)

Figure 3 Comparison of blood flow perfusion imaging in fluorescence mode (left: score < 3 , right: score ≥ 3 , marked with a marker pen as pre-resection and adjustment tangent)

1.5 观察指标

主要观察术中情况及术后并发症,具体为手

术时间、术中出血量、术中吻合情况、术后首次肛门排气时间、和术后住院时间、术后病理资料、

淋巴结检出数及阳性率、是否发生吻合口瘘、出血、感染等并发症，并采用门诊或电话方式进行随访，了解患者术后30 d手术恢复情况及并发症情况。此外还需记录患者一般信息及临床特征信息。

1.6 统计学处理

收集数据采用SPSS 22.0软件进行统计学分析，计量资料符合正态分布以均数 \pm 标准差($\bar{x}\pm s$)表示，采用独立样本 t 检验进行比较，非正态分布则以中位数(四分位间距)[$M(IQR)$]表示，采用Mann-Whitney U 检验进行比较。计数资料采用 χ^2 检验或Fisher精确检验进行比较。 $P<0.05$ 为差异有统计学意义。

2 结果

2.1 术中情况比较

所有患者均无联合脏器切除、中转开腹，未损伤重要血管、神经、输尿管等邻近脏器。ICG组患者术中均可见肠管壁及吻合口处荧光成像，其中35例ICG荧光显像评分均 ≥ 3 分，提示血流灌注可，2例患者因血运不佳而重新吻合(Sherwinter评分 <3)。两组患者在手术方式、术中出血量和手术时间等方面的比较差异均无统计学意义(均 $P>0.05$)。两组在非计划处置率的比较，差异具有统计学意义($P=0.024$)(表3)。

表3 ICG组和非ICG组术中情况比较

Table 3 Comparison of intraoperative variables between the two groups

指标	ICG组(n=37)	非ICG组(n=197)	$t/\chi^2/Z$	P
术式[n(%)]				
左半结肠+直肠	27(73.0)	139(70.6)		
右半结肠	10(27.0)	58(29.4)	0.088	0.767
出血量(mL, $\bar{x}\pm s$)	87 \pm 48	98 \pm 40	-2.216	0.074
手术时间[$\min, M(IQR)$]	195(180~240)	220(195~255)	-1.566	0.117
非计划处置[n(%)]	2(5.4)	0(0.0)	—	0.024

2.2 术后情况比较

两组在首次排气时间、术后住院时间、吻合口瘘及总并发症发生率方面差异均无统计学意义(均 $P>0.05$)。为了进一步验证和明确术后并发症

的差异，两组进行了详细的CDC分级及CCI指数评定，两组平均CCI指数的比较差异无统计学意义($P=0.190$)(表4)。

表4 ICG组和非ICG组术后情况比较

Table 4 Comparison of postoperative variables between the two groups

指标	ICG组(n=37)	非ICG组(n=197)	$t/\chi^2/Z$	P
首次排气时间[d, $M(IQR)$]	3(3~4)	3(3~4)	-0.263	0.793
术后住院时间[d, $M(IQR)$]	10(9~12)	10(9~13)	-1.525	0.127
术后并发症[n(%)]				
无	35(94.6)	181(91.9)		
有	2(5.4)	16(8.1)	0.324	0.746
吻合口瘘[n(%)]	1(2.7)	11(5.5)	0.104	0.697
CCI指数($\bar{x}\pm s$)	20.03 \pm 8.92	18.16 \pm 9.22	—	0.190

2.3 淋巴结检测情况

术中根据荧光显像规范淋巴清扫，术后病理提示ICG组平均淋巴结检测数目要高于非ICG组，差异具有统计学意义($P=0.002$)，然而两组在平均阳性淋巴结数和转移率的比较差异均无统计学意义(均 $P>0.05$)(表5)。

2.4 随访结果

234例患者无自动出院及死亡病例均获得随访，部分患者定期返院治疗，余患者采取门诊或电话回访，随访时间为1个月，两组患者均无因术后并发症再次入院治疗。

表5 淋巴结检测结果对比
Table 5 Comparison of lymph node detection results

指标	ICG组(n=37)	非ICG组(n=197)	P
淋巴结总数(枚)	643	2 816	—
平均清扫数目(枚, $\bar{x} \pm s$)	17.37±5.27	14.29±3.06	0.002
平均阳性数目(枚, $\bar{x} \pm s$)	1.40±2.72	1.45±3.08	0.715
转移患者[n(%)]	12(32.4)	78(39.5)	0.411

3 讨论

3.1 吻合口血流灌注评估与术后并发症

吻合口瘘是结直肠手术最常见的并发症之一,可致腹盆腔感染、弥漫性腹膜炎从而引发感染性休克,严重者可致多器官功能障碍甚至死亡^[12]。有报道^[13-14]指出吻合口愈合的关键是具有良好的血流灌注,血运障碍会直接导致吻合口瘘的发生率增加。既往结直肠根治术中医生常通过术中肠镜及直接观察(肠管壁颜色、动脉搏动程度、肠管的蠕动情况以及吻合口出血情况)等方法来判断吻合口灌注情况,然而仅凭主观经验直接影响评估的准确性。ICG具有亲脂和亲水的双重特性,是一种生物相容性优良的医用水溶性荧光染料^[15]。ICG荧光成像技术的应用就为术中评估肠道灌注提供了更为客观、精准的方法。

本研究两组一般资料的比较差异无统计学意义,具有可比性。研究组应用ICG进行示踪,37例患者按照0.25 mg/kg剂量经外周静脉注射ICG后术中均成功显影,并根据Sherwinter评分系统中评估,35例患者评分 ≥ 3 分,可视为血流灌注可,其中2例评分 < 3 分,术中更改了预切除线重新吻合,术后恢复可,未出现吻合口瘘及相关并发症。非ICG组应用普通腹腔镜,仅通过术中的临床评估进行吻合,未发现明显的吻合口血运不佳,两组在术中非计划处置率的比较差异有统计学意义($P=0.024$),表明ICG荧光显像能有效评估吻合口血运,指导术者术中决策。

本研究ICG组术后2例患者出现并发症(2/37),其中1例74岁老年男性因术后血流动力不稳定转入ICU治疗,另1例70岁男性出现吻合口瘘,余患者均无出血、腹腔感染等其他并发症,术后恢复良好。该例吻合口瘘患者行荧光腹腔镜下直肠癌根治术,术中手术顺利,手术时间约为3 h,出血量约为50 mL,术中灌注评分 ≥ 3 分,考虑患者年龄

较大,一般情况较差(BMI 18.9 kg/m²)且合并低蛋白血症等基础疾病,因而预后较差。非ICG组术后共计16例患者出现并发症(16/197),其中11例为吻合口瘘(5.5%),切口感染3例,腹腔感染8例,合并心肺功能等功能障碍患者4例,并发症发生率为8.1%,值得提出的是8例腹腔感染中7例为合并吻合口瘘患者。两组在术后吻合口瘘及综合并发症的比较差异均不具统计学意义($P> 0.05$),这表明术中ICG-NIR显像能实时显示吻合口灌注,但并不能降低吻合口瘘及综合并发症的发生,这与研究^[16-18]结论是一致的,然而这些研究病种多样且病例质量参差不齐。本研究结果考虑与左半结肠、右半结肠、直肠等不同解剖部位血流供应有关。据相关报道,结直肠手术中回结肠、结肠、回直肠、直肠或结肛吻合瘘的发生率分别为1%~8%、2%~3%、3%~7%、5%~19%^[2]。Jafari等^[19-20]则表明ICG近红外显像技术有效降低吻合口瘘的发生率,值得提出的是实验组多为低位前切除患者,单纯直肠手术吻合口瘘的发生率较高而更易获得阳性结果。本研究未细化手术方式,而综合对比了两组全部结直肠手术数据。

为进一步验证两组患者并发症发生率及严重程度,本研究引入CDC分级及CCI指数评定。CDC分级系统经过数年的应用和修订,已在临床上被广泛用于评价外科手术并发症。本研究两组患者术后均用了术后镇痛药物,故所有病例CDC评级为I级及以上,部分患者同时合并不同级别并发症一并记入,由此计算ICG组平均CCI指数为 20.03 ± 8.92 ,而非ICG组平均CCI指数为 18.16 ± 9.22 ,两组比较差异不具有统计学意义($P=0.190$),两组患者综合并发症发生率相当,且并发症严重程度及复杂性差异不明显,这一结果与前面是一致的。同时,本研究两组在术中出血量、手术时间、首次排气时间和术后住院时间等比较,差异均无统计学意义(均 $P>0.05$),这表明术中利用ICG近红

外显像并不延长手术时间及住院时间。综上所述, ICG 荧光腹腔镜在结直肠术中的运用结果表明评估吻合口灌注是可行的, 实时显像帮助术者评估, 不会引发术中、术后更为复杂的并发症, 但也不能降低吻合口瘘率以及整体并发症。

本研究也存在一定局限性, 如术中未使用精确的测量工具客观量化信号强度, 根据国内外常规标准评估对其准确性有一定的影响, 且样本量较少可能存在偏倚, 需要更大的样本量深入验证。

3.2 淋巴结显像

结直肠癌根治术中的淋巴结清扫是手术质量的重要考核内容, 术中淋巴结检出数量是 pTNM 分期的重要依据, 是一项独立的预后指标^[21-22]。据相关文献^[23]报道, 不论淋巴结转移是否阳性, 淋巴结检出越多, 生存率越高。

ICG 显像技术用于淋巴系统显像, 指导术中淋巴清扫, 是评价淋巴结构和功能的一种重要手段。Currie 等^[24-25]研究表明, ICG 可用于结直肠癌术中淋巴结示踪, 提高淋巴结检出率。然而 Ankersmit 等^[26]纳入 8 项研究的回顾性荟萃分析指出在结直肠外科中进行血管和肠道肿瘤造影、淋巴结定位时, 荧光染料在肿瘤周围扩散不足或不充分。Marano 等^[27]也报道了术前新辅助放疗的辐射可能引起淋巴损伤, 从而围手术期在肿瘤周围注射 ICG 无法观察到任何淋巴结。上述国外研究报告中疾病种类多样, 但由于基线特征、疾病特性等明显差异, 对我国结直肠癌患者的诊治尚不明确。本研究 ICG 组术中不断切换显像模式完成淋巴结清扫, 部分肉眼不明显淋巴结可在荧光模式下显影而被一并切除。术后病理证实 ICG 组平均淋巴结检测数目要高于非 ICG 组 ($P=0.002$), 差异具有统计学意义, 这表明术中运用 ICG 荧光显像有助于提高淋巴检测率及手术质量, 使淋巴清扫更彻底。笔者分析原因可能为: ICG 经淋巴结引流在荧光模式下更容易辨识, 动静脉间或系膜根部水平较小的淋巴结得到清晰显示, 从而进一步清除, 可避免局部清扫区域的淋巴结残留。两组在平均阳性淋巴结数和转移率的比较差异均不具统计学意义, 表明 ICG-NIR 并不能增加阳性淋巴结的检出数目, ICG 指导淋巴结清扫并不影响术后分期的判断。本研究中 ICG 对于淋巴引流示踪的准确性及敏感性较好, 但特异性较差。笔者注意到, 术中部分肿大淋巴结并未呈荧光染色, 可能是淋巴管中癌栓阻塞淋巴

管导致 ICG 无法引流, 部分分期较晚的肿瘤向肠壁生长也可能影响淋巴细胞流动的途径从而出现假阳性, 因此不能仅依赖淋巴结染色的结果来决定是否行淋巴清扫。总的来说, ICG-NIR 用来指导淋巴结的清扫, 能增加淋巴结检出数目提升手术质量。

ICG-NIR 显像技术已广泛用于外科手术, 术中荧光显影质量的好坏直接决定吻合口血流灌注的评估准确性。ICG 使用剂量和使用时间、ICG 注药的方式和部位、腹腔镜镜头与肠管之间的距离、外部照明情况、NIR 光强度以及患者个体化差异和基础情况等多种因素都有可能对成像质量产生一定的影响^[28-29]。因此规范荧光制剂的使用并开发精确量化信号强度的工具, 建立标准化的评估细则对提升患者手术质量, 改善预后有着重大意义, 也将是未来的研究热点。

本研究通过回顾性分析明确了 ICG-NIR 显像技术在腹腔镜结直肠癌根治术中安全可靠, 能提高淋巴结检出率, 并有助于肠段和吻合口血供的快速判断, 但其在降低吻合口瘘和总并发症的发生方面并未显示出优势。

利益冲突: 所有作者均声明不存在利益冲突。

参考文献

- [1] Clinton SK, Giovannucci EL, Hursting SD. The world cancer research fund/American institute for cancer research third expert report on diet, nutrition, physical activity, and cancer: impact and future directions[J]. *J Nutr*, 2020, 150(4):663-671. doi: 10.1093/jn/nx2268.
- [2] McDermott FD, Heeney A, Kelly ME, et al. Systematic review of preoperative, intraoperative and postoperative risk factors for colorectal anastomotic leaks[J]. *Br J Surg*, 2015, 102(5):462-479. doi: 10.1002/bjs.9697.
- [3] 郭文斌, 高伟, 刘金涛, 等. 吲哚菁绿荧光导航技术在乳腺癌前哨淋巴结活检中的应用[J]. *中国普通外科杂志*, 2015, 24(5):658-662. doi: 10.3978/j.issn.1005-6947.2015.05.008.
Guo WB, Gao W, Liu JT, et al. Application of indocyanine green fluorescence navigation in sentinel lymph node biopsy for breast cancer[J]. *Chinese Journal of General Surgery*, 2015, 24(5): 658-662. doi: 10.3978/j.issn.1005-6947.2015.05.008.
- [4] 张树栋, 洪鹏, 王滨帅, 等. 吲哚菁绿标记的荧光实时显影技术在腹腔镜肾部分切除术中的应用[J]. *北京大学学报: 医学版*, 2020,

- 52(4):657-662. doi: 10.19723/j.issn.1671-167X.2020.04.011.
- Zhang SD, Hong P, Wang BS, et al. Usefulness of the indocyanine green fluorescence imaging technique in laparoscopic partial nephrectomy[J]. Journal of Peking University: Health Sciences, 2020, 52(4): 657-662. doi: 10.19723/j.issn.1671-167X.2020.04.011.
- [5] 杨雯雯, 田宏伟, 雷彩宁, 等. 吲哚菁绿荧光导航技术在腹腔镜肝胆胰外科手术中的研究进展[J]. 中国普通外科杂志, 2021, 30(8): 979-986. doi: 10.7659/j.issn.1005-6947.2021.08.014.
- Yang WW, Tian HW, Lei CN, et al. Research progress of indocyanine green fluorescent navigation technique in laparoscopic hepatobiliary and pancreatic surgery[J]. Chinese Journal of General Surgery, 2021, 30(8): 979-986. doi: 10.7659/j.issn.1005-6947.2021.08.014.
- [6] 徐继玲, 田继海. 荧光腹腔镜的工作原理及应用[J]. 世界最新医学信息文摘, 2019, 19(33): 238. doi: 10.19613/j.cnki.1671-3141.2019.33.159.
- Xu JL, Tian JH. Working principle and application of laparoscopy[J]. World Latest Medicine Information, 2019, 19(33): 238. doi: 10.19613/j.cnki.1671-3141.2019.33.159.
- [7] Baiocchi GL, Guercioni G, Vettoretto N, et al. ICG fluorescence imaging in colorectal surgery: a snapshot from the ICRA study group[J]. BMC Surg, 2021, 21(1): 190. doi: 10.1186/s12893-021-01191-6.
- [8] Sherwinter DA, Gallagher J, Donkar T. Intra-operative transanal near infrared imaging of colorectal anastomotic perfusion: a feasibility study[J]. Colorectal Dis, 2013, 15(1): 91-96. doi: 10.1111/j.1463-1318.2012.03101.x.
- [9] 中华医学会外科学分会结直肠外科学组. 吲哚菁绿近红外光成像在腹腔镜结直肠癌手术中应用中国专家共识(2021版)[J]. 中国实用外科杂志, 2021, 41(10): 1098-1103. doi: 10.19538/j.cjps.issn1005-2208.2021.10.03.
- Chinese Society of Colorectal Surgery, Chinese Society of Surgery, Chinese Medical Association. Chinese expert consensus on the application of indocyanine green enhanced fluorescence in laparoscopic surgery for colorectal cancer(2021 Edition) [J]. Chinese Journal of Practical Surgery, 2021, 41(10): 1098-1103. doi: 10.19538/j.cjps.issn1005-2208.2021.10.03.
- [10] Clavien PA, Barkun J, de Oliveira ML, et al. The Clavien-Dindo classification of surgical complications: five-year experience[J]. Ann Surg, 2009, 250(2): 187-196. doi: 10.1097/SLA.0b013e3181b13ca2.
- [11] Slankamenac K, Graf R, Barkun J, et al. The comprehensive complication index: a novel continuous scale to measure surgical morbidity[J]. Ann Surg, 2013, 258(1): 1-7. doi: 10.1097/SLA.0b013e318296c732.
- [12] Rahbari NN, Weitz J, Hohenberger W, et al. Definition and grading of anastomotic leakage following anterior resection of the rectum: a proposal by the International Study Group of Rectal Cancer[J]. Surgery, 2010, 147(3): 339-351. doi: 10.1016/j.surg.2009.10.012.
- [13] Foppa C, Ng SC, Montorsi M, et al. Anastomotic leak in colorectal cancer patients: new insights and perspectives[J]. Eur J Surg Oncol, 2020, 46(6): 943-954. doi: 10.1016/j.ejso.2020.02.027.
- [14] Stormark K, Krarup PM, Sjövall A, et al. Anastomotic leak after surgery for colon cancer and effect on long-term survival[J]. Colorectal Dis, 2020, 22(9): 1108-1118. doi: 10.1111/codi.14999.
- [15] Alford R, Simpson HM, Duberman J, et al. Toxicity of organic fluorophores used in molecular imaging: literature review[J]. Mol Imaging, 2009, 8(6): 341-354.
- [16] Jafari MD, Pigazzi A, McLemore EC, et al. Perfusion assessment in left-sided/low anterior resection (PILLAR III): a randomized, controlled, parallel, multicenter study assessing perfusion outcomes with PINPOINT near-infrared fluorescence imaging in low anterior resection[J]. Dis Colon Rectum, 2021, 64(8): 995-1002. doi: 10.1097/DCR.0000000000002007.
- [17] Spota A, Al-Taher M, Felli E, et al. Fluorescence-based bowel anastomosis perfusion evaluation: results from the IHU-IRCAD-EAES EURO-FIGS registry[J]. Surg Endosc, 2021, 35(12): 7142-7153. doi: 10.1007/s00464-020-08234-8.
- [18] Kin C, Vo H, Welton L, et al. Equivocal effect of intraoperative fluorescence angiography on colorectal anastomotic leaks[J]. Dis Colon Rectum, 2015, 58(6): 582-587. doi: 10.1097/DCR.0000000000000320.
- [19] Jafari MD, Lee KH, Halabi WJ, et al. The use of indocyanine green fluorescence to assess anastomotic perfusion during robotic assisted laparoscopic rectal surgery[J]. Surg Endosc, 2013, 27(8): 3003-3008. doi: 10.1007/s00464-013-2832-8.
- [20] Ris F, Liot E, Buchs NC, et al. Multicentre phase II trial of near-infrared imaging in elective colorectal surgery[J]. Br J Surg, 2018, 105(10): 1359-1367. doi: 10.1002/bjs.10844.
- [21] 中华医学会外科学分会腹腔镜与内镜外科学组, 中华医学会外科学分会结直肠外科学组, 中国医师协会外科医师分会结直肠外科医师委员会, 等. 腹腔镜结直肠癌根治术操作指南(2018版)[J]. 中华消化外科杂志, 2018, 17(9): 877-885. doi: 10.3760/cma.j.issn.1673-9752.2018.09.001.
- Laparoscopic and Endoscopic Surgery Group of Society of Surgery of Chinese Medical Association, Colorectal Surgery Group of Society of Surgery of Chinese Medical Association, Colorectal Surgeon Committee of Surgeon Branch of Chinese Medical Doctor Association, et al. Guideline for operative procedure of laparoscopic radical resection of colorectal cancer (2018 edition) [J]. Chinese Journal of Digestive Surgery, 2018, 17(9): 877-885. doi: 10.3760/

- cma.j.issn.1673-9752.2018.09.001.
- [22] Tsai HL, Cheng KI, Lu CY, et al. Prognostic significance of depth of invasion, vascular invasion and numbers of lymph node retrievals in combination for patients with stage II colorectal cancer undergoing radical resection[J]. J Surg Oncol, 2008, 97(5): 383-387. doi: 10.1002/jso.20942.
- [23] Le Voyer TE, Sigurdson ER, Hanlon AL, et al. Colon cancer survival is associated with increasing number of lymph nodes analyzed: a secondary survey of intergroup trial INT-0089[J]. J Clin Oncol, 2003, 21(15):2912-2919. doi: 10.1200/JCO.2003.05.062.
- [24] Currie AC, Brigid A, Thomas-Gibson S, et al. A pilot study to assess near infrared laparoscopy with indocyanine green (ICG) for intraoperative sentinel lymph node mapping in early colon cancer[J]. Eur J Surg Oncol, 2017, 43(11):2044-2051. doi: 10.1016/j.ejso.2017.05.026.
- [25] Hirche C, Mohr Z, Kneif S, et al. Ultrastaging of colon cancer by sentinel node biopsy using fluorescence navigation with indocyanine green[J]. Int J Colorectal Dis, 2012, 27(3): 319-324. doi: 10.1007/s00384-011-1306-5.
- [26] Ankersmit M, Bonjer HJ, Hannink G, et al. Near-infrared fluorescence imaging for sentinel lymph node identification in colon cancer: a prospective single-center study and systematic review with meta-analysis[J]. Tech Coloproctol, 2019, 23(12): 1113-1126. doi: 10.1007/s10151-019-02107-6.
- [27] Marano A, Priora F, Lenti LM, et al. Application of fluorescence in robotic general surgery: review of the literature and state of the art[J]. World J Surg, 2013, 37(12):2800-2811. doi: 10.1007/s00268-013-2066-x.
- [28] 陈振荣, 陈志鸿, 石宁, 等. 腹腔镜肝肿瘤手术中吲哚菁绿荧光成像质量影响因素探讨[J]. 中华肝胆外科杂志, 2021, 27(8):626-630. doi: 10.3760/cma.j.cn113884-20201125-00601.
- Chen ZR, Chen ZH, Shi N, et al. Influencing factors of indocyanine green fluorescence imaging quality in laparoscopic liver tumor surgery[J]. Chinese Journal of Hepatobiliary Surgery, 2021, 27(8): 626-630. doi: 10.3760/cma.j.cn113884-20201125-00601.
- [29] Ahn HM, Son GM, Lee IY, et al. Optimization of indocyanine green angiography for colon perfusion during laparoscopic colorectal surgery[J]. Colorectal Dis, 2021, 23(7):1848-1859. doi: 10.1111/codi.15684.

(本文编辑 宋涛)

本文引用格式: 邓鸣, 胡桂, 李小荣, 等. 吲哚菁绿-近红外显像技术在腹腔镜结直肠癌手术中的应用价值[J]. 中国普通外科杂志, 2022, 31(9):1220-1228. doi: 10.7659/j.issn.1005-6947.2022.09.011

Cite this article as: Deng M, Hu G, Li XR, et al. Application value of indocyanine green combined with near-infrared imaging technique in laparoscopic colorectal cancer surgery[J]. Chin J Gen Surg, 2022, 31(9):1220-1228. doi: 10.7659/j.issn.1005-6947.2022.09.011