



doi:10.7659/j.issn.1005-6947.2022.12.015
http://dx.doi.org/10.7659/j.issn.1005-6947.2022.12.015
Chinese Journal of General Surgery, 2022, 31(12):1666-1673.

· 临床研究 ·

经口联合颌下腔镜入路甲状腺手术的临床效果： 附31例报告

欧阳辉，周迪，夏发达，白宁，丛容，李新营

(中南大学湘雅医院 甲状腺外科，湖南 长沙 410008)

摘要

背景与目的：全球甲状腺癌发病率不断增高，临床实践中腔镜甲状腺手术的需求逐渐增大。在不同甲状腺手术入路中，经口前庭入路腔镜甲状腺手术（TOETVA）最符合经自然腔道内镜手术理念，而TOETVA面临比较明显的并发症，本研究旨在探讨经口联合颌下入路腔镜甲状腺手术（ETOSA）在甲状腺乳头状癌手术中的应用效果。

方法：回顾2022年3月—2022年6月在中南大学湘雅医院甲状腺外科接受ETOSA手术的31例甲状腺乳头状癌患者的临床资料，分析手术时间、术中出血量、术后引流量、术后引流时间、术后住院时间、术后病理结果、颈部美容评分、颌下感觉异常评分、术后疼痛评分以及术后并发症的发生及恢复情况。

结果：31例患者均顺利完成ETOSA手术，无1例患者中转开放。平均手术时间（ 145.23 ± 35.91 ）min；术中平均出血量（ 11.13 ± 4.78 ）mL；术后第1天引流量为（ 50.97 ± 26.25 ）mL；第2天引流量为（ 22.74 ± 15.10 ）mL；术后平均住院时间为（ 2.19 ± 0.47 ）d；清扫的中央区淋巴结数目为（ 7.52 ± 4.34 ）枚。所有患者均未出现声带麻痹、喉神经损伤、术后感染、吞咽不适、口角撕裂以及下唇肿胀。仅有2例患者出现暂时性甲旁减以及1例患者出现颈前皮肤穿孔。所有患者均无明显下唇黏膜和皮肤感觉障碍，且手术美容效果良好，所有患者对术后颌下两个5 mm切口的恢复情况较满意。

结论：ETOSA手术是一种安全且可行的术式，减少了喉神经损伤、嘴角撕裂等风险同时避免了潜在的器械相互干扰，有一定的临床应用价值。

关键词

甲状腺切除术；甲状腺癌，乳头状；自然腔道内镜手术；口腔前庭联合颌下入路

中图分类号：R736.1

Clinical efficacy of endoscopic thyroidectomy via oral vestibule and submandibular approach: a report of 31 cases

OUYANG Hui, ZHOU Di, XIA Fada, BAI Ning, CONG Rong, LI Xinying

(Division of Thyroid Surgery, Department of General Surgery, Xiangya Hospital, Central South University, Changsha 410008, China)

Abstract

Background and Aims: The incidence of thyroid carcinoma is continuously rising throughout the world. In clinical practice, the demand for endoscopic thyroidectomy has also increased. Among various

基金项目：国家自然科学基金资助项目（82073262）。

收稿日期：2022-09-20；**修订日期：**2022-10-17。

作者简介：欧阳辉，中南大学湘雅医院硕士研究生，主要从事甲状腺外科方面的研究（周迪为共同第一作者）。

通信作者：李新营，Email: lixinyingen@csu.edu.cn

approaches of endoscopic thyroidectomy, transoral endoscopic thyroidectomy vestibular approach (TOETVA) meets the concept of natural orifice transluminal endoscopic surgery (NOTES) better than other approaches. However, TOETVA is obviously associated with complications that may greatly affect patients' quality of life. Therefore, this study was conducted to evaluate the application efficacy of endoscopic thyroidectomy via oral vestibule and submandibular approach (ETOSA) in the treatment papillary thyroid carcinoma (PTC).

Methods: The clinical data of a total of 31 PTC patients undergoing ETOSA surgery in Xiangya Hospital from March 2022 to June 2022 were reviewed. The operative time, blood loss, postoperative drainage, length of postoperative hospitalization, pathological results, and the scores for neck cosmetic appearance, sensation of the submental area and postoperative pain as well as postoperative complications were analyzed.

Results: ETOSA procedure was successfully completed in all patients and none of them required a conversion to open surgery. The average operative time was (145.23±35.91) min, the mean intraoperative blood loss was (11.13±4.78) mL, the average drainage volumes were (50.97±26.25) mL on postoperative day (POD) 1 and (22.74±15.10) mL on POD 2 respectively, the average length of postoperative hospitalization was (2.19±0.47) d, and the average number of dissected central lymph node was 7.52±4.34. Complications such as postoperative hoarse voice, mental nerve injury, surgical area infection, swallowing discomfort, cracked corners of the mouth and swelling of the lower lip occurred in none of the patients. Only 2 cases had temporary hyperparathyroidism and 1 case had cervical skin perforation. All patients had no obvious lower lip and skin paresthesia with good cosmetic outcomes. Patients were satisfied with the recovery of the two 5-mm submental incisions.

Conclusion: ETOSA is a safe and feasible procedure, which can reduce the risks such as mental nerve injury and tears at the corners of the mouth and meanwhile avoid the possible interference between the instruments. So, it has certain clinical application value.

Key words

Thyroidectomy; Thyroid Cancer, Papillary; Natural Orifice Endoscopic Surgery; Oral Vestibule and Submandibular Approach

CLC number: R736.1

近几十年来,甲状腺癌的发病率在全球范围内呈上升趋势,已成为最常见的内分泌恶性肿瘤之一^[1]。传统的开放甲状腺切除术被认为是甲状腺疾病的标准术式,但颈部的手术瘢痕可能会对患者的生活质量产生负面影响^[2]。由于患者对美容的要求越来越高,特别是年轻女性,因此颈部无疤痕的各种颈外腔镜下入路甲状腺术式逐渐应用于临床^[3-4],包括:腋窝入路、胸前入路、耳后入路和经口入路等。在选择适当的患者条件下,远距离腔镜甲状腺手术提供了一种可行的选择^[5]。

随着经自然腔道内镜手术(natural orifice transluminal endoscopic surgery, NOTES)理念在外科手术领域的发展^[6],经口前庭入路腔镜甲状腺手术(transoral endoscopic thyroidectomy vestibular approach,

TOETVA)成为备受青睐的方法,全球的外科医师不断开展以及改进这一术式^[7-11]。与其他远距离腔镜甲状腺手术相比,TOETVA具有创伤更小,术后疼痛更少、美容效果更佳以及手术时间和学习曲线更短等优势^[12]。然而,TOETVA将I类切口转为II类切口,增加了伤口感染的概率。此外,颜神经损伤所致术后下颌麻木感、术后下颌肿胀和嘴角撕裂伤,以及Trocar间距离过近引起的“筷子效应”等也是需要解决和避免的问题。

鉴于以上TOETVA存在的问题,笔者团队设计了一种新的混合经口腔镜技术—经口联合颌下入路腔镜甲状腺手术(endoscopic thyroidectomy via oral vestibule and submandibular approach, ETOSA),保持10 mm的前庭观察孔位置不变,而将口腔前庭两侧

操作孔切口重新定位到颌下。ETOSA减少了口腔内操作，同时更加合理的三角布局减少了Trocar之间的干扰，更有利于手术操作。经中英文数据库检索，该入路（ETOSA）属国内外首次报道。本文将总结这项新技术初步应用于乳头状甲状腺癌中临床数据和结果，并评估其安全性和可行性。

1 资料与方法

1.1 一般资料

分析2022年3月—2022年6月在中南大学湘雅医院甲状腺外科接受ETOSA的连续31例甲状腺乳头状癌患者的临床资料。男性1例，女性30例；年龄22~58岁，平均 (35.10 ± 9.39) 岁；平均BMI (21.97 ± 3.28) kg/m²。患者选择的纳入标准：有美容需求；分化型甲状腺癌直径 ≤ 2 cm，未侵及邻近器官且不伴颈侧区淋巴结转移。排除标准：有甲状腺手术史；有颈部放射史；有口腔畸形或口腔感染者。术前告知患者的手术方式及风险，并签署知情同意书。

1.2 术前准备

术前完善头颈部体检、甲状腺功能、颈部超声检查以及喉镜检查以评估甲状腺病灶，对可疑恶性肿瘤的患者均行FNA检查。术前2~3 d开始使用复方氯己定漱口水（3次/d）漱口；术前1~2 d由口腔科医师评估患者口腔卫生并常规洁牙。术前30 min预防性静脉滴注抗生素（0.9%氯化钠溶液100 mL+头孢呋辛1.5 g）。

1.3 手术方法

体位及麻醉：全身麻醉后，患者取仰卧位，颈部微伸，采用带有神经监测的气管导管进行经口插管。盖一张棉垫于面部，表面以手术薄膜贴附。手术区域常规消毒铺单。术者位于患者头侧，护士及器械台位于术者右侧，助手位于术者左侧。

切口选择及空间建立：在唇系带上方1 cm口腔前庭正中做一约1.5 cm横行切口，电刀沿骨膜水平游离至下颌骨下缘，在颌下三角区域注射10~20 mL膨胀液（1:500 000肾上腺素和1:1 000罗哌卡因）。分离棒通过观察孔在颌下三角区域呈扇形钝性分离，大弯钳扩大隧道腔隙。随后在下颌体中点外侧4~5 cm处下方约0.5 cm处沿皮纹做0.5 cm横行切口（图1A），纹式钳扩张形成隧道。分别在前庭正中切口及两侧颌下切口置入10 mm和

5 mm Trocar（图1B）。连接CO₂气腹，压力控制在3~6 mmHg（1 mmHg=0.133 kPa）。肥胖患者或空间皮瓣下垂时可联合丝线悬吊来维持空间。随后用电钩或超声刀在颈阔肌深面与颈深筋膜浅层之间游离皮瓣，建腔的范围下至胸骨柄，两侧至胸锁乳突肌内侧缘。甲状腺切除及中央区淋巴结清扫：切开颈白线，暴露甲状腺峡部和喉前淋巴结，清扫喉前淋巴结并离断峡部，经皮穿刺置入腔镜拉钩牵拉患侧带状肌，使用超声刀以“脱帽法”凝闭甲状腺上极血管（图1C），识别并原位保留上甲状旁腺及其血供。精细被膜解剖甲状腺表面组织并解离Berry韧带，喉返神经监测仪辅助下寻找并显露喉返神经入喉点。全程显露喉返神经，自上而下切除甲状腺并注意识别和保护下位甲状旁腺。所有甲状腺癌患者均行患侧中央区淋巴结清扫术，包括喉前、气管旁及气管前淋巴结（图1D）。将标本装入腔镜袋内自口腔前庭观察孔取出，仔细检查有无甲状旁腺组织并行自体移植。无菌生理盐水清洗创面，可吸收缝线间断关闭口腔前庭切口，从对侧颌下切口置入引流管，可吸收线皮下缝合患侧颌下切口并覆盖创可贴。下颌部用纱布加压包扎。

1.4 术后管理

术后预防性使用抗生素1次，继续使用氯己定漱口7 d。术后1 d可进软食，术后3 d正常进食。通常在术后2 d拔除引流管。术后定期通过网络、电话以及门诊随访。

所有接受全甲状腺手术的患者，术后均预防性地静脉注射葡萄糖酸钙和口服钙；术后血清甲状旁腺激素下降或出现低钙血症患者出院后继续予以口服钙片和维生素D治疗。所有患者术后均未接受止痛药物的治疗。术后颈神经损伤定义为下唇感觉异常。术后颌下感觉异常定义为颌下区域感觉减退、麻木或感觉消失。

1.5 评价指标

手术时间、术中出血量、术后引流量、术后引流天数、术后住院时间、术后30 d评估颈部美容评分^[13]（1：非常满意、2：满意、3：不满意、4：非常不满意）、颌下感觉异常评分^[14]（VAS评分，0~10分，得分越高表明患者颌下感觉异常越强，术后1、3、7、14、30 d评估）、术后疼痛评分^[15]（VAS评分，0~10分，得分越高表明患者疼痛程度越强，术后1、3、7、14、30 d评估），术

后并发症(暂时性喉返神经麻痹、暂时性甲状旁腺功能低下、皮肤穿孔、颏神经受损、感染、颈

前区肿胀以及吞咽不适等)。

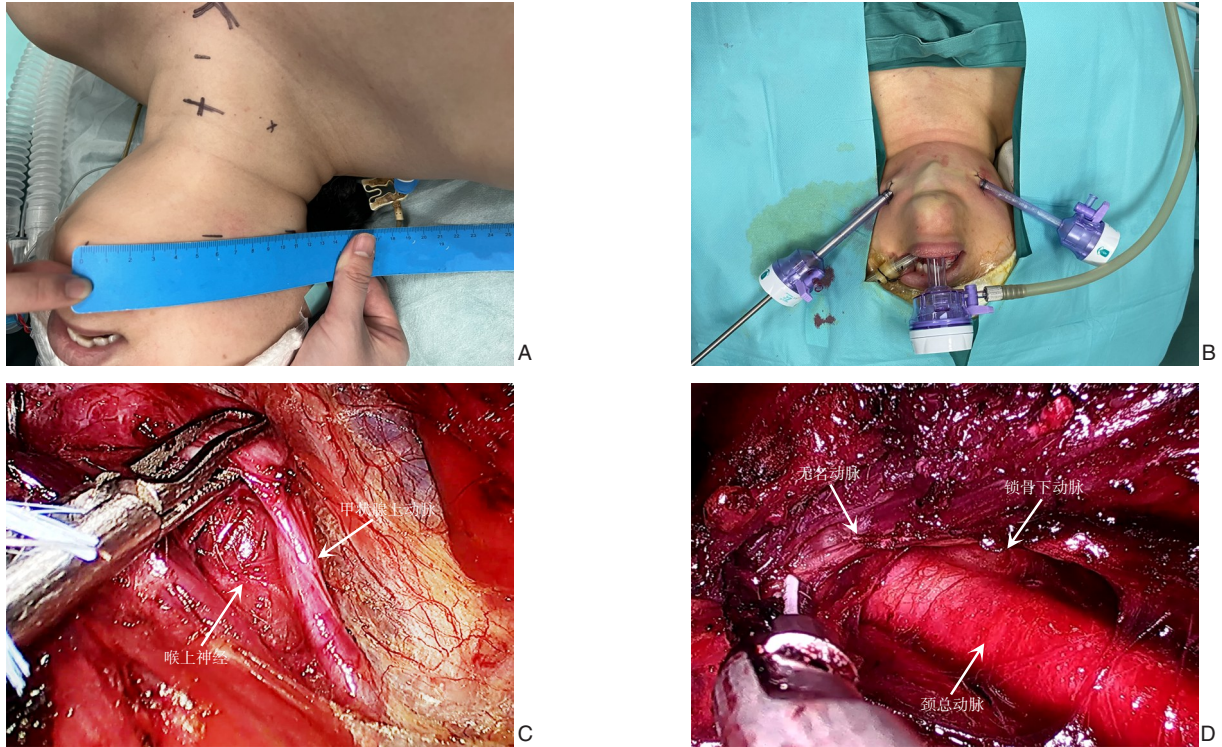


图1 术中操作情况 A: 手术颌下切口的定位; B: Trocar的中置入以及工作空间建立; C: 甲状腺上极的处理; D: 中央区淋巴结清扫

Figure 1 Intraoperative views A: Localization of submandibular incision; B: Insertion of Trocar and working space creation; C: Treatment of the superior pole of the thyroid gland; D: Dissection of central lymph nodes

1.6 统计学处理

采用SPSS 26.0统计学软件对数据进行分析。计量资料用均数 \pm 标准差($\bar{x} \pm s$)。

2 结果

2.1 患者手术情况

31例甲状腺乳头状癌患者均顺利完成经口联合颌下腔镜入路甲状腺手术,无1例中转开放。所有患者(31例)均接受中央区淋巴结清扫,其中行腺叶切除术的患者21例,行甲状腺全切的患者10例。恶性肿瘤最大径3.7~18.0 mm,平均(8.39 \pm 3.90) mm。

2.2 手术相关指标

平均手术时间(145.23 \pm 35.91) min,其中工作空间建立的平均时间(41.45 \pm 10.75) min,腺叶切除+中央区淋巴结清扫的平均时间(92.14 \pm 28.04) min,

甲状腺全切+中央区淋巴结清扫平均时间(128.20 \pm 31.27) min。术中平均出血量(11.13 \pm 4.78) mL。术后第1天引流量为(50.97 \pm 26.25) mL,第2天引流量为(22.74 \pm 15.10) mL。术后平均住院时间为(2.19 \pm 0.47) d。清扫的中央区淋巴结数目为(7.52 \pm 4.34)枚,清扫的转移中央区淋巴结数目为(1.77 \pm 2.35)枚(表1)。

2.3 患者术后情况

2例患者在研究的早期发生短暂性甲状旁腺功能减退,均于30 d后恢复正常。1例患者出现颈前皮肤穿孔,在建立空间时由于层面过浅,电钩烧灼所致。所有患者均未出现下唇麻木感(颏神经损伤),吞咽不适以及术后感染等。患者对术后30 d的颈部外观非常满意(平均评分:1.06 \pm 0.36)(表2),颌下伤口隐蔽且无明显瘢痕(图2)。并且颌下感觉异常和术后疼痛都很轻微,通常在术后14~30 d左右消失(图3)。

表1 患者手术资料 ($n=31, \bar{x} \pm s$)Table 1 The surgical variables of the patients ($n=31, \bar{x} \pm s$)

指标	数值
手术时间(min)	145.23±35.91
空间建立	41.45±10.75
腺叶切除术+中央区淋巴结清扫	92.14±28.04
甲状腺全切术+中央区淋巴结清扫	128.20±31.27
术中出血量(mL)	11.13±4.78
术后引流量(mL)	
第1天	50.97±26.25
第2天	22.74±15.10
术后引流时间(d)	2.13±0.34
术后住院时间(d)	2.19±0.47
清扫的中央区淋巴结数目(枚)	7.52±4.34
清扫的转移中央区淋巴结数目(枚)	1.77±2.35

表2 患者术后资料 ($n=31$)Table 2 Postoperative data of the patients ($n=31$)

项目	数值
术后并发症[n(%)]	
短暂性声音嘶哑	0(0.00)
短暂性甲状旁腺功能减退	2(6.45)
皮肤穿孔	1(3.23)
颧神经损伤	0(0.00)
感染	0(0.00)
颈前区肿胀	0(0.00)
吞咽不适	0(0.00)
其他	0(0.00)
术后30 d颈部美观评分($\bar{x} \pm s$)	1.06±0.36

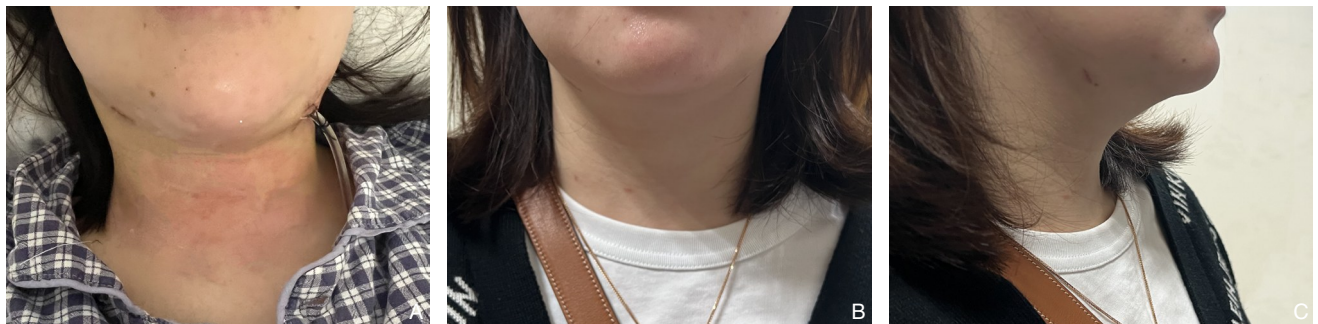

图2 患者术后伤口情况 A: 术后1 d颌下伤口情况; B-C: 术后30 d颌下伤口情况

Figure 2 Postoperative views of the submandibular incision A: Submandibular incision on postoperative day 1; B-C: Submandibular incision on postoperative day 30

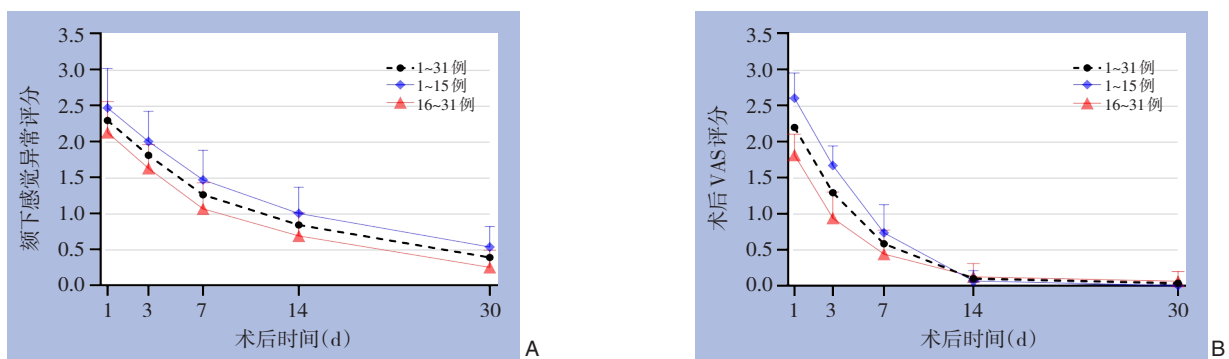


图3 术后颌下区域感觉异常以术后疼痛的变化 (误差条代表95% CI) A: 术后30 d内的颌下感觉异常变化情况; B: 术后30 d内的疼痛变化情况

Figure 3 Changes in postoperative pain and submental paresthesia (error bars representing the 95% CI) A: Changes of submental paresthesia within 30 d after surgery; B: Changes of postoperative pain within 30 d after surgery

3 讨论

近20年来, 外科医生致力于开展并改良远距离腹腔镜甲状腺手术, 以避免传统手术造成的颈部瘢痕并提高患者术后的生活质量^[16]。因经口入路

腹腔镜甲状腺手术符合NOTES理念而备受关注^[6]。

常见的腹腔镜甲状腺入路有腋窝入路、胸前入路、耳后入路、经口入路等。腋窝入路将颈部切口移至腋下, 避免颈部留下疤痕^[17-18], 腋窝入路局

限之处,一是目前腋窝入路仅适应单侧甲状腺切除的患者,尝试腋窝入路切除双侧甲状腺十分困难,受气管等解剖结构的限制,无法充分暴露对侧甲状腺及重要结构。二是术后患者会有胸前的疼痛及可能的胸锁乳突肌的僵硬与麻痹^[17],而ETOSA可以充分暴露双侧甲状腺及周围结构,同时因入路及手术方式的区别,避免了胸前的疼痛及胸锁乳突肌的僵硬与麻痹。胸前入路通过在乳晕周围做切口建立隧道,其皮瓣游离范围不仅包括颈前区域还包括胸前一定范围^[19],相较于ETOSA对患者的创伤增加。其次,胸前入路视角从患者足侧向头侧,对中央区淋巴结特别是胸骨后区域内的淋巴结清扫有一定难度^[20],而ETOSA是相反的视角,故胸前入路的此局限之处正是ETOSA优势所在。

目前经口腔镜甲状腺手术多采用TOETVA:观察孔选择前庭正中切口,两侧操作孔位于颏神经发出点的内侧(第一磨牙颊黏膜处)。经过对颏神经及其分支的解剖学研究和口腔前庭内切口的不断改良,减少了TOETVA术后颏神经损伤概率,但仍有部分患者存在持续性下唇和下颌部感觉异常^[14, 21-22]。尽管有学者^[23-25]将前庭正中切口移到颌下来减少颏神经的损伤,但位于口腔前庭内的两侧操作孔受到口角的限制,降低操作难度的效果有限。有研究^[26]颏神经及其分支的损伤主要源于两侧Trocar的操作,而前庭正中唇黏膜是安全区域。因此,笔者设计了ETOSA手术,保留了位于前庭正中观察孔的同时将操作孔的位置移到两侧颌下。由于ETOSA完全避开了颏神经及其分支,因此避免了颏神经损伤引起的下唇麻木感。

在本研究中,31例接受ETOSA的甲状腺乳头状癌患者无中转开放者,清扫的中央区淋巴结平均数目为 (7.52 ± 4.34) 枚,这与笔者团队既往的研究^[27]以及其他TOETVA的研究^[28-29]相似。所有的患者未发生颏神经损伤(下唇感觉异常)、颈前区肿胀、感染以及吞咽不适。仅早期出现2例暂时性甲旁减和1例颈前皮肤穿孔。其次,本研究发现患者下颌区域感觉异常非常轻微,并在术后的1个月内逐渐恢复正常,笔者推测这主要是观察孔的切口和隧道所致,这与Zheng等^[15]研究一致。另外,笔者发现所有患者术后疼痛很轻微并且不需要止痛药治疗,值得注意的是:后16例患者(16~31例)比前15例(1~15例)的术后早期疼痛更加轻微。

这一方面得益于ETOSA更小的创面和Trocar挤压,其次术者的学习曲线也对术后早期疼痛也有影响。因此该术式的并发症很少并且是可接受的。

Inabnet等^[12]表明TOETVA的手术路径与其他颈外入路相比较短,解剖范围的减少可以有效减少皮瓣的剥离范围和空间建立的时间。根据设计,ETOSA较TOETVA的手术路径更近,皮瓣剥离的范围更小。本研究中甲状腺癌患者的平均手术时间 $[(145.23 \pm 35.91) \text{ min}]$ 较其他TOETVA的研究短(185~203 min)明显缩短^[30-32],这主要可能与更小的皮瓣范围以及更便利的操作有关。将两侧操作孔移到颌下后减少了下唇的剥离范围和口腔内的操作,由此避免了由于嘴小引起的口角撕裂等并发症,同时也潜在地减轻术后下唇肿胀疼痛和减少口腔内伤口感染的概率^[33]。此外,ETOSA将两侧操作孔移至颌下后,Trocar穿刺孔的三角布局更为合理,避免了器械之间相互干扰所致的“筷子”效应,操作更加便利^[34]。然而,ETOSA重新在颌下皮肤引入2个5 mm穿刺孔,导致美容效果弱于TOETVA。但两侧穿刺孔位于颌下隐蔽的位置,皮肤较薄且张力较小,术后不易形成瘢痕;而且其中一侧穿刺孔可以置入引流管而不需额外戳孔或穿刺放置引流。本研究31例患者对颈部美容效果非常满意。但对于疤痕体质和颈部外观十分挑剔的患者应谨慎选择ETOSA,TOETVA可能更适合此类患者。

笔者早期的经验表明,ETOSA在甲状腺癌患者中具有较好的安全性和技术可行性。在选择合适的患者中,ETOSA可能是一种可行的TOETVA替代方案,它以较小和可接受的美容代价使手术更加便利,解决了颏神经损伤和器械间相互干扰等一系列问题。ETOSA兼具了TOETVA的优势同时,是一种安全有效和便利的手术入路,值得临床推广。

利益冲突:所有作者均声明不存在利益冲突。

参考文献

- [1] Lim H, Devesa SS, Sosa JA, et al. Trends in thyroid cancer incidence and mortality in the United States, 1974–2013[J]. JAMA, 2017, 317(13):1338–1348. doi: 10.1001/jama.2017.2719.
- [2] Wang YC, Zhou SL, Liu XT, et al. Transoral endoscopic

- thyroidectomy vestibular approach vs conventional open thyroidectomy: Meta-analysis[J]. *Head Neck*, 2021, 43(1): 345–353. doi: [10.1002/hed.26486](https://doi.org/10.1002/hed.26486).
- [3] Sephton BM. Extracervical approaches to thyroid surgery: evolution and review[J]. *Minim Invasive Surg*, 2019, 2019: 5961690. doi: [10.1155/2019/5961690](https://doi.org/10.1155/2019/5961690).
- [4] Tae K, Ji YB, Song CM, et al. Robotic and endoscopic thyroid surgery: evolution and advances[J]. *Clin Exp Otorhinolaryngol*, 2019, 12(1):1–11. doi: [10.21053/ceo.2018.00766](https://doi.org/10.21053/ceo.2018.00766).
- [5] Berber E, Bernet V, Fahey TJ 3rd, et al. American thyroid association statement on remote-access thyroid surgery[J]. *Thyroid*, 2016, 26(3):331–337. doi: [10.1089/thy.2015.0407](https://doi.org/10.1089/thy.2015.0407).
- [6] Moris DN, Bramis KJ, Mantonakis EI, et al. Surgery via natural orifices in human beings: yesterday, today, tomorrow[J]. *Am J Surg*, 2012, 204(1):93–102. doi: [10.1016/j.amjsurg.2011.05.019](https://doi.org/10.1016/j.amjsurg.2011.05.019).
- [7] Anuwong A, Ketwong K, Jitpratoom P, et al. Safety and outcomes of the transoral endoscopic thyroidectomy vestibular approach[J]. *JAMA Surg*, 2018, 153(1): 21–27. doi: [10.1001/jamasurg.2017.3366](https://doi.org/10.1001/jamasurg.2017.3366).
- [8] Wang CC, Zhai HN, Liu WJ, et al. Thyroidectomy: a novel endoscopic oral vestibular approach[J]. *Surgery*, 2014, 155(1):33–38. doi: [10.1016/j.surg.2013.06.010](https://doi.org/10.1016/j.surg.2013.06.010).
- [9] Nakajo A, ARIMA H, Hirata M, et al. Trans-Oral Video-Assisted Neck Surgery (TOVANS). A new transoral technique of endoscopic thyroidectomy with gasless premandible approach[J]. *Surg Endosc*, 2013, 27(4):1105–1110. doi: [10.1007/s00464-012-2588-6](https://doi.org/10.1007/s00464-012-2588-6).
- [10] Wilhelm T, Metzger A. Endoscopic minimally invasive thyroidectomy (eMIT): a prospective proof-of-concept study in humans[J]. *World J Surg*, 2011, 35(3): 543–551. doi: [10.1007/s00268-010-0846-0](https://doi.org/10.1007/s00268-010-0846-0).
- [11] Witzel K, von Rahden BH, Kaminski C, et al. Transoral access for endoscopic thyroid resection[J]. *Surg Endosc*, 2008, 22(8): 1871–1875. doi: [10.1007/s00464-007-9734-6](https://doi.org/10.1007/s00464-007-9734-6).
- [12] Inabnet WB III, Fernandez-Ranvier G, Suh H. Transoral endoscopic thyroidectomy-an emerging remote access technique for thyroid excision[J]. *JAMA Surg*, 2018, 153(4): 376–377. doi: [10.1001/jamasurg.2017.5306](https://doi.org/10.1001/jamasurg.2017.5306).
- [13] Liang JY, Zhan L, Xuan M, et al. Thyroidectomy for thyroid cancer via transareola single-site endoscopic approach: results of a case-match study with large-scale population[J]. *Surg Endosc*, 2022, 36(2):1394–1406. doi: [10.1007/s00464-021-08424-y](https://doi.org/10.1007/s00464-021-08424-y).
- [14] Zheng GB, Wang XJ, Wu GC, et al. The sensorimotor changes of the lower lip and chin after transoral endoscopic thyroidectomy vestibular approach[J]. *Updates Surg*, 2021, 73(6):2283–2291. doi: [10.1007/s13304-021-01133-0](https://doi.org/10.1007/s13304-021-01133-0).
- [15] Zhang D, Caruso E, Sun H, et al. Classifying pain in transoral endoscopic thyroidectomy[J]. *J Endocrinol Invest*, 2019, 42(11): 1345–1351. doi: [10.1007/s40618-019-01071-0](https://doi.org/10.1007/s40618-019-01071-0).
- [16] Rossi L, Materazzi G, Bakkar S, et al. Recent trends in surgical approach to thyroid cancer[J]. *Front Endocrinol (Lausanne)*, 2021, 12:699805. doi: [10.3389/fendo.2021.699805](https://doi.org/10.3389/fendo.2021.699805).
- [17] Cong R, Li XY, Ouyang H, et al. Gasless, endoscopic trans-axillary thyroid surgery: our series of the first 51 human cases[J]. *World J Surg Oncol*, 2022, 20(1):9. doi: [10.1186/s12957-021-02484-z](https://doi.org/10.1186/s12957-021-02484-z).
- [18] 黄海, 陈欣欣, 马宇园, 等. 无充气腋窝入路完全腔镜下甲状腺癌根治术的学习曲线分析[J]. *中国普通外科杂志*, 2021, 30(5):522–530. doi: [10.7659/j.issn.1005-6947.2021.05.003](https://doi.org/10.7659/j.issn.1005-6947.2021.05.003).
- Huang H, Chen XX, Ma YY, et al. Analysis of learning curve of complete endoscopic radical thyroidectomy via a gasless axillary approach[J]. *Chinese Journal of General Surgery*, 2021, 30(5):522–530. doi: [10.7659/j.issn.1005-6947.2021.05.003](https://doi.org/10.7659/j.issn.1005-6947.2021.05.003).
- [19] 马仕昆, 张焜, 胡玥, 等. 胸乳入路腔镜手术治疗甲状腺良性肿瘤的临床应用[J]. *中国普通外科杂志*, 2022, 31(5):692–697. doi: [10.7659/j.issn.1005-6947.2022.05.015](https://doi.org/10.7659/j.issn.1005-6947.2022.05.015).
- Ma SK, Zhang T, Hu Y, et al. Clinical application of endoscopic surgery via breast approach in the treatment of benign thyroid tumors[J]. *Chinese Journal of General Surgery*, 2022, 31(5): 692–697. doi: [10.7659/j.issn.1005-6947.2022.05.015](https://doi.org/10.7659/j.issn.1005-6947.2022.05.015).
- [20] 王宇, 史荣亮, 孙团起, 等. 腔镜技术在甲状腺手术中的应用选择[J]. *中国普通外科杂志*, 2018, 27(5):531–534. doi: [10.3978/j.issn.1005-6947.2018.05.001](https://doi.org/10.3978/j.issn.1005-6947.2018.05.001).
- Wang Y, Shi RL, Sun TQ, et al. Application options of endoscopic techniques in thyroid surgery[J]. *Chinese Journal of General Surgery*, 2018, 27(5): 531–534. doi: [10.3978/j.issn.1005-6947.2018.05.001](https://doi.org/10.3978/j.issn.1005-6947.2018.05.001).
- [21] Yang HM, Shin KJ, Min J, et al. Anatomical study of gasless transoral thyroidectomy and clinical application[J]. *Surg Endosc*, 2020, 34(8):3414–3423. doi: [10.1007/s00464-019-07117-x](https://doi.org/10.1007/s00464-019-07117-x).
- [22] Liang TJ, Wang KC, Liu SI, et al. Multimodal assessments of altered sensation after transoral endoscopic thyroidectomy[J]. *World J Surg*, 2022, 46(3): 600–609. doi: [10.1007/s00268-021-06356-1](https://doi.org/10.1007/s00268-021-06356-1).
- [23] Fu YL, Wu MW, Fu JB, et al. TransOral endoscopic thyroidectomy via submental and vestibular approach: a preliminary report[J]. *Front Surg*, 2020, 7:591522. doi: [10.3389/fsurg.2020.591522](https://doi.org/10.3389/fsurg.2020.591522).
- [24] Suh I, Viscardi C, Chen YF, et al. Technical innovation in transoral endoscopic endocrine surgery: a modified “scarless” technique[J]. *J Surg Res*, 2019, 243:123–129. doi: [10.1016/j.jss.2019.05.019](https://doi.org/10.1016/j.jss.2019.05.019).
- [25] Chen YF, Chomsky-Higgins K, Nwaogu I, et al. Hidden in plain sight: transoral and submental thyroidectomy as a compelling alternative to “scarless” thyroidectomy[J]. *J Laparoendosc Adv Surg Tech A*, 2018, 28(11):1374–1377. doi: [10.1089/lap.2018.0146](https://doi.org/10.1089/lap.2018.0146).

- [26] Zhang DQ, Park D, Sun H, et al. Indications, benefits and risks of transoral thyroidectomy[J]. *Best Pract Res Clin Endocrinol Metab*, 2019, 33(4):101280. doi: 10.1016/j.beem.2019.05.004.
- [27] 彭瑶,白宁,王文龙,等.全乳晕腔镜途径与传统开放手术治疗T1期乳头状甲状腺癌的疗效比较[J].*中国普通外科杂志*, 2018, 27(5):535-540. doi: 10.3978/j.issn.1005-6947.2018.05.002.
- Peng Y, Bai N, Wang WL, et al. Efficacy comparison of endoscopic thyroidectomy via bilateral areolar approach and conventional open thyroidectomy in treatment of T1 papillary thyroid cancer[J]. *Chinese Journal of General Surgery*, 2018, 27(5): 535-540. doi: 10.3978/j.issn.1005-6947.2018.05.002.
- [28] Zheng GB, Ma C, Sun HQ, et al. Safety and surgical outcomes of transoral endoscopic thyroidectomy vestibular approach for papillary thyroid cancer: a two-centre study[J]. *Eur J Surg Oncol*, 2021, 47(6):1346-1351. doi: 10.1016/j.ejso.2021.01.028.
- [29] Sun HQ, Zheng HT, Wang XJ, et al. Comparison of transoral endoscopic thyroidectomy vestibular approach, total endoscopic thyroidectomy via areola approach, and conventional open thyroidectomy: a retrospective analysis of safety, trauma, and feasibility of central neck dissection in the treatment of papillary thyroid carcinoma[J]. *Surg Endosc*, 2020, 34(1): 268-274. doi: 10.1007/s00464-019-06762-6.
- [30] 方静,郑绪才,陈公仆,等.免充气经口腔镜甲状腺切除术24例分析[J].*中华内分泌外科杂志*, 2020, 14(1):13-17. doi: 10.3760/cma.j.issn.1674-6090.2020.01.004.
- Fang J, Zheng XC, Chen GP, et al. Totally gasless transoral video-assisted thyroidectomy: initial report of 24 cases[J]. *Chinese Journal of Endocrine Surgery*, 2020, 14(1): 13-17. doi: 10.3760/cma.j.issn.1674-6090.2020.01.004.
- [31] 王勇,谢秋萍,俞星,等.经口腔前庭入路腔镜甲状腺手术150例临床分析[J].*中华外科杂志*, 2017, 55(8):587-591. doi: 10.3760/cma.j.issn.0529-5815.2017.08.007.
- Wang Y, Xie QP, Yu X, et al. Preliminary experience with transoral endoscopic thyroidectomy via vestibular approach: a report of 150 cases in a single center[J]. *Chinese Journal of Surgery*, 2017, 55(8): 587-591. doi: 10.3760/cma.j.issn.0529-5815.2017.08.007.
- [32] 罗晔哲,傅艺龙,吴国洋,等.舌下前庭入路经口腔镜甲状腺手术:98例临床应用体会[J].*中华耳鼻咽喉头颈外科杂志*, 2020, 55(10):899-904. doi: 10.3760/cma.j.cn115330-20200604-00472.
- Luo YZ, Fu YL, Wu GY, et al. Clinical experience in transoral endoscopic thyroidectomy via sublingual and vestibular approach: a report of 98 cases[J]. *Chinese Journal of Otorhinolaryngology Head and Neck Surgery*, 2020, 55(10):899-904. doi: 10.3760/cma.j.cn115330-20200604-00472.
- [33] Dionigi G, Tufano RP, Russell J, et al. Transoral thyroidectomy: advantages and limitations[J]. *J Endocrinol Invest*, 2017, 40(11): 1259-1263. doi: 10.1007/s40618-017-0676-0.
- [34] 龚瑶,唐均英.单孔腹腔镜下直器械间的“小三角”操作模式的临床体会[J].*腹腔镜外科杂志*, 2019, 24(8):634-636. doi: 10.13499/j.cnki.fqjwkzz.2019.08.634.
- Gong Y, Tang JY. Clinical experience of "small triangle" operation mode between straight instruments under single-hole laparoscopy[J]. *Journal of Laparoscopic Surgery*, 2019, 24(8):634-636. doi: 10.13499/j.cnki.fqjwkzz.2019.08.634.

(本文编辑 宋涛)

本文引用格式:欧阳辉,周迪,夏发达,等.经口联合颌下腔镜入路甲状腺手术的临床效果:附31例报告[J].*中国普通外科杂志*, 2022, 31(12):1666-1673. doi:10.7659/j.issn.1005-6947.2022.12.015

Cite this article as: Ouyang H, Zhou D, Xia FD, et al. Clinical efficacy of endoscopic thyroidectomy via oral vestibule and submandibular approach: a report of 31 cases[J]. *Chin J Gen Surg*, 2022, 31(12):1666-1673. doi:10.7659/j.issn.1005-6947.2022.12.015