



doi:10.7659/j.issn.1005-6947.2022.12.009  
http://dx.doi.org/10.7659/j.issn.1005-6947.2022.12.009  
Chinese Journal of General Surgery, 2022, 31(12):1619-1627.

· 专题研究 ·

## 下腔静脉滤器开放手术取出的安全性与可行性分析

李金勇, 刘建龙, 贾伟, 田轩, 蒋鹏, 程志远, 张蕴鑫, 刘笑, 田晨阳, 周密

(北京积水潭医院 血管外科, 北京 100035)

### 摘要

**背景和目的:** 下腔静脉滤器 (IVCF) 在预防致死性肺栓塞 (PE) 中广泛应用, 通常经过腔内介入手段取出。对于腔内取出失败或超回收时间窗的滤器, 可考虑手术取出。本研究目的是评价开放手术取出 IVCF 的安全性及可行性。

**方法:** 回顾性分析 2019 年 2 月—2022 年 8 月在北京积水潭医院血管外科收治的 27 例 IVCF 置入后行开放手术取出的患者临床资料。所有患者开放手术前行介入尝试取出的中位次数为 1 (1~2) 次。

**结果:** 所有滤器均全部取出, 技术成功率为 100%, 滤器置入中位时间为 20 (5~48) 个月。其中, Aegisy 滤器 8 例 (29.6%), Denali 滤器 1 例 (3.7%), Cordis 滤器 10 例 (37.0%), Simon 滤器 1 例 (3.7%), Celect 滤器 3 例 (11.1%), Tulip 滤器 4 例 (14.8%)。1 例 (3.7%) 滤器位于肾静脉上下腔静脉, 1 例 (3.7%) 位于肝后下腔静脉, 25 例 (92.6%) 滤器位于肾静脉下腔静脉。术中, 2 例 (7.4%) 于滤器回收钩处置留荷包缝合线, 未阻断下腔静脉血流, 通过直接钳夹回收钩取出, 取出后进行荷包缝合; 2 例 (7.4%) 未阻断下腔静脉血流, 将滤器直接回收至血管鞘后行荷包缝合; 1 例 (3.7%) 阻断双肾静脉及滤器远近端下腔静脉血流, 1 例 (3.7%) 分别阻断滤器远端下腔静脉、第一肝门及第二肝门血流, 21 例 (77.8%) 阻断滤器远近端下腔静脉血流, 然后通过切开下腔静脉前壁进行滤器取出, 取出后进行血管壁连续缝合。手术平均时间为 (224.15 ± 23.85) min。围手术期无下肢深静脉血栓或症状性 PE 发生, 无心肺系统并发症, 无伤口感染。1 例 (3.7%) 出现腹痛伴血性胃液, 1 例 (3.7%) 出现血尿, 均保守对症治疗后缓解。术前血红蛋白平均为 (128.59 ± 15.05) g/L, 术后为 (110.56 ± 22.15) g/L, 6 例 (22.2%) 术后输入悬浮红细胞 400 mL, 未见致命性大出血及休克。中位术后住院时间 9 (8~12) d。

**结论:** 尽管开放手术滤器取出手术难度较大、技术十分复杂, 但滤器取出是安全可行的。术前充分利用 CT 判断滤器及其回收钩的位置, 采用合适的手术方式, 通过熟练的手术技巧可以极大地提高开腹手术的安全性和成功率。

### 关键词

静脉血栓形成; 肺栓塞; 腔静脉滤器; 装置取出

中图分类号: R654.3

**基金项目:** 首都卫生发展科研专项基金资助项目 (首发 2022-2-2074); 北京市属医院科研培育计划基金资助项目 (PX2022015)。

**收稿日期:** 2022-09-06; **修订日期:** 2022-11-29。

**作者简介:** 李金勇, 北京积水潭医院主治医师, 主要从事周围血管外科疾病方面的研究。

**通信作者:** 刘建龙, Email: ljl\_hy88@sina.com

## Safety and feasibility of open surgical retrieval of inferior vena cava filters

LI Jinyong, LIU Jianlong, JIA Wei, TIAN Xuan, JIANG Peng, CHENG Zhiyuan, ZHANG Yunxin, LIU Xiao, TIAN Chenyang, ZHOU Mi

(Department of Vascular Surgery, Beijing Jishuitan Hospital, Beijing 100035, China)

### Abstract

**Background and Aims:** Inferior vena cava filters (IVCF) are widely used in the prevention of fatal pulmonary embolism (PE) and removed by interventional technique, and surgical removal may be considered for filters that are irretrievable by endovascular approach or exceed the time window for retrieval. This study was performed to evaluate the safety and feasibility of open surgery for removal of the IVCF.

**Methods:** The clinical data of 27 patients who underwent open surgery for filter retrieval after IVCF placement from February 2019 to August 2022 in the Vascular Surgery Department of Beijing Jishuitan Hospital was retrospectively analyzed. In all patients, the median number of attempts of interventional filter retrieval was 1 (1–2) before open surgery.

**Results:** All filters were removed and the technical success rate was 100%. The median time for filter implantation was 20 (5–48) months. There were 8 cases (29.6%) of Aegisy filter, 1 case (3.7%) of Denali filter, 10 cases (37.0%) of Cordis filter, 1 case (3.7%) of Simon filter, 3 cases (11.1%) of Celect filter, and 4 cases (14.8%) of Tulip filter, respectively. The filter was located in the suprarenal inferior vena cava in 1 case (3.7%), in the retrohepatic inferior vena cava in 1 case (3.7%), and in the subrenal inferior vena cava in 25 cases (92.6%). During the operation, a suture line was placed at the retrieval hook, the filter was removed by direct clamping the retrieval hook without occlusion of the inferior vena cava, and a purse-string suture was performed after removal in 2 cases (7.4%); the filter was directly retrieved to the vascular sheath followed by closure without occlusion of the inferior vena cava in 2 cases (7.4%); the filter was removed by incision of the anterior wall of the inferior vena cava followed by continuous suture of the vessel after blocking the blood flow of the bilateral renal veins and the inferior vena cava at distal and proximal ends of the filter in 1 case (3.7%), blocking the blood flow of the distal inferior vena cava, the first hepatic portal and the second hepatic portal in 1 case (3.7%), and blocking the blood flow of the inferior vena cava at the distal end of the filter in 21 cases (77.8%). The average operative time was (224.15±23.85) min. No deep venous thrombosis or symptomatic PE, no cardiopulmonary complications, and wound infection during the perioperative period. Abdominal pain with bloody gastric juice occurred in 1 case (3.7%), and hematuria occurred in 1 case (3.7%), which were relieved after symptomatic treatment. The average hemoglobin level was (128.59±15.05) g/L before surgery, and (110.56±22.15) g/L after surgery. Six patients (22.2%) received 400 mL of red blood cell suspension transfusion after surgery. No fatal hemorrhage or shock occurred. The median length of postoperative hospital stay was 9 (8–12) d.

**Conclusion:** Although open surgical filter removal is difficult and technically complex, filter removal is safe and feasible. Sufficient CT evaluation of the position of the filter and its hook before surgery and using appropriate surgical approach, with specific surgical skills, the safety and success rate of open surgery can be greatly improved.

### Key words

Venous Thrombosis; Pulmonary Embolism; Vena Cava Filters; Device Removal

**CLC number:** R654.3

下肢深静脉血栓形成 (deep venous thrombosis, DVT) 是血管外科常见的疾病之一,其主要临床表现为肢体疼痛及肿胀。DVT 急性期引起致死性肺栓塞 (pulmonary embolism, PE), 仅次于心肌梗死和脑血管疾病,为心脑血管疾病死亡的第三大常见原因<sup>[1-2]</sup>。下腔静脉滤器 (inferior vena cava filter, IVCF) 是预防 PE 发生的一种有效的手段,其适用证为存在抗凝禁忌,抗凝失败及其相关并发症,以及在抗凝基础上血栓仍进展加重的患者<sup>[3-4]</sup>。尽管滤器的置入带来了一定的获益,但是滤器的长期置入可能会产生一些并发症,比如说滤器置入时脚支或回收钩穿刺血管壁损伤血管<sup>[5]</sup>,移位至心脏<sup>[6]</sup>;置入后产生腹部疼痛,继发血栓形成阻塞下腔静脉,回收钩、脚支穿透十二指肠及腹主动脉引起损伤等<sup>[7-8]</sup>。因此,美国食品药品监督管理局 (food and drug administration, FDA) 建议当不再需要滤器发挥保护作用时需要尽快将其取出,并推荐滤器取出的最佳时间是在其置入后的 29~54 d<sup>[9]</sup>。

应用 IVCF 需要关注的是其回收率及相关并发症。相关文献<sup>[10]</sup>报道 IVCF 平均回收率仅为 34%。在美国,2012—2016 年间,滤器的年回收率由 6.9% 升至 22.1%,表明仍有多数滤器还未取出<sup>[11]</sup>。腔内介入是 IVCF 取出的主要方式,文献<sup>[12]</sup>报道其取出率高达 97.6%。但是对于腔内介入无法取出或超出时间窗的 IVCF,可以通过腹腔镜技术、机器人技术及开腹手术取出<sup>[13-15]</sup>。本中心先前报道了 15 例全腹腔镜下 IVCF 取出的临床经验<sup>[16]</sup>,取得较好的效果,而该技术主要适用于回收钩穿透腔静脉壁的锥形滤器。对于回收钩贴壁的锥形滤器或梭形滤器,则需要开放手术取出,而目前关于开放手术的临床报道较少、样本量较小<sup>[17-21]</sup>。本中心收治了 27 例 IVCF 开放手术取出的患者,效果显著,报告如下。

## 1 资料与方法

### 1.1 一般资料

回顾性分析 2019 年 2 月—2022 年 8 月在北京积水潭医院血管外科收治的 IVCF 置入后行开放手术取出患者临床资料。纳入标准:(1) IVCF 为回收钩贴壁滤器,经腔内介入取出失败的患者;(2) 超出时间窗或介入无法取出的梭形滤器;(3) 下腔静脉超声或造影明确下腔静脉通畅者;(4) 下肢深静脉

血栓稳定或陈旧患者。排除标准:(1) 高龄患者或伴有严重内科疾病且手术风险较大者;(2) 近 3 个月出现非创伤性脑出血及消化道出血患者;(3) 急性 DVT 患者;(4) 抗凝禁忌的患者;(5) 资料不完整。共有 27 例符合条件,平均年龄为 (42.30 ± 12.12) 岁,男性 13 例 (48.1%),女性 14 例 (51.9%)。所有患者术前行腹部 CT 检查进行评估明确 IVCF 及回收钩的位置。

### 1.2 治疗方法

所有患者均在全身麻醉下行经右侧腹直肌切口下腔静脉切开滤器取出术。术前准备:术前停用口服抗凝药物,改为低分子肝素皮下注射 (1 次/12 h),术前晚停用;其次,术前 1 d 口服 20% 溶液 250 mL 甘露醇,直至患者出现清水样便;再次,术前需要留置胃管,并备好腹带进行腹部加压。手术过程如下:(1) 全麻后,仰卧位,消毒铺单后,取右侧腹直肌切口,长约 20 cm,切开皮肤、皮下脂肪组织,分离腹直肌,切开覆膜,进入腹腔,分离右结肠韧带及肝结肠韧带,暴露下腔静脉,分离腔静脉周围组织,注意保护输尿管及神经,完全暴露肾静脉下至髂总静脉分叉处下腔静脉,充分结扎要静脉,阻断钳分别阻断滤器近远端下腔静脉,祛血后滤器处不再有血液充盈,切开下腔静脉前壁,约 4 cm,完整剥离滤器及部分增厚的内膜,为方便剥离,可剪断滤器分次剥出,彻底取出滤器后,应用不可吸收缝线,连续缝合血管壁,开放阻断钳,检查无出血,逐层关腹,腹带加压。多数肾静脉下纺锤形滤器均经此种手术方式取出 (图 1)。(2) 对于锥形滤器,分离下腔静脉后,找到回收钩所在位置,留置荷包缝合线,切开静脉壁约 2 mm,钳加回收钩直视下将滤器取出,收紧缝合线,无须行下腔静脉阻断 (图 2)。(3) 对于肾静脉上滤器,除完整游离下腔静脉外,还需要完整游离双肾静脉及肾上下腔静脉,完全阻断血流后切开下腔静脉前壁,完整取出滤器后进行血管壁连续缝合,术中注意勿要损伤十二指肠及胰腺。(4) 肝后下腔静脉滤器取出需要取右上腹斜行切口,进入腹腔后游离肝左叶,暴露肝后段下腔静脉及第一肝门,经膈肌下肝上缘,分离第二肝门,分别阻断第一、第二肝门及滤器远端下腔静脉,切开静脉壁,完整取出滤器后连续缝合 (图 3)。

术后卧床至少 1 周,肠外营养支持,排气后可



饮水并拔除胃管，排便后可进食，1周后尝试下地活动。术后第2天给予低分子肝素抗凝（1次/12 h），

出院后改为口服抗凝药物（按术前剂量口服）。伤口术后2周拆线。

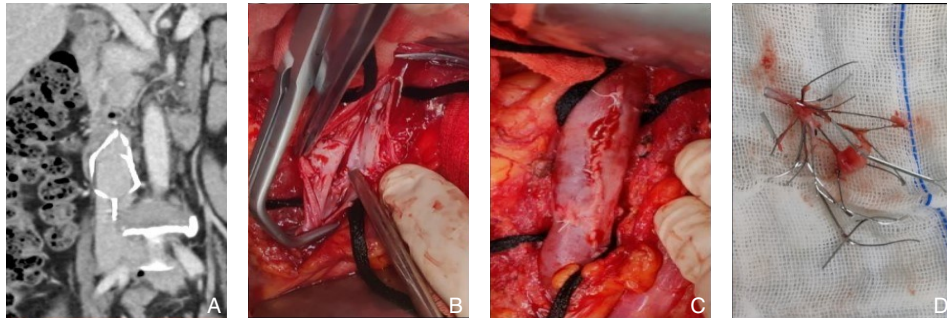


图1 术中图片1 A: CT提示纺锤形滤器（28岁女性患者）；B: 切开下腔静脉取出滤器；C: 缝合下腔静脉壁；D: 取出的纺锤形滤器

Figure 1 Intraoperative pictures 1 A: CT showing a spindle-shaped filter (28-year-old female patient); B: Filter removal by incision of the inferior vena cava; C: Suture of the inferior vena cava wall; D: The spindle-shaped filter after removal

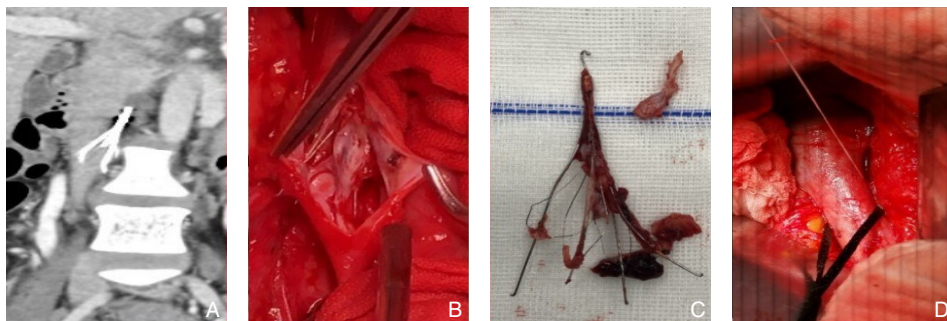


图2 术中图片2 A: CT提示锥形滤器（35岁男性患者）；B: 切开下腔静脉取出滤器；C: 取出的锥形滤器；D: 缝合下腔静脉壁

Figure 2 Intraoperative pictures 2 A: CT showing a conical-shaped filter (35-year-old male patient); B: Filter removal by incision of the inferior vena cava; C: Suture the inferior vena cava wall; D: The conical-shaped filter after removal

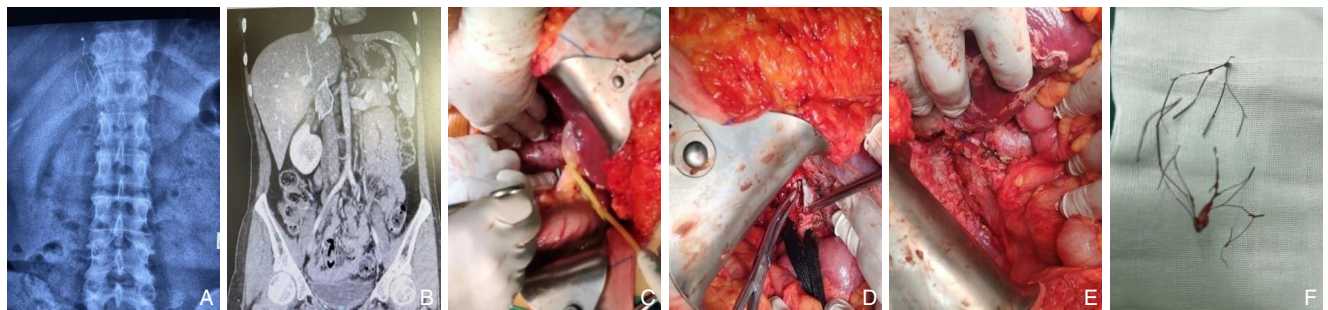


图3 术中图片3 A: 腹部平片提示肝后下腔静脉纺锤形滤器；B: CT提示肝后下腔静脉纺锤形滤器；C: 阻断第二肝门；D: 切开下腔静脉取出滤器；E: 缝合下腔静脉壁；F: 取出的纺锤形滤器

Figure 3 Intraoperative pictures 3 A: Plain abdominal X ray showing a spindle-shaped filter in the retrohepatic inferior vena cava; B: CT showing a spindle-shaped filter in the retrohepatic inferior vena cava; C: Occlusion of the second hepatic hilum; D: Filter removal by incision of the inferior vena cava; E: Suture of the inferior vena cava wall; F: The spindle-shaped filter after removal

### 1.3 安全性及围手术期风险评价

技术成功率定义为顺利进行开腹手术且下腔静脉滤器完整取出。统计患者围手术期滤器取出率及病死率。记录患者年龄、性别、既往慢性疾

病病史、血栓史、滤器置入原因、滤器取出原因、口服抗凝药物种类、滤器体内置入时间、滤器类型、滤器位置、尝试介入取出次数等一般资料。记录手术前后血红蛋白及是否输血。评价围手术

期出血、感染、血栓发生率、胃肠道、泌尿道及心血管系统等相关并发症<sup>[22]</sup>。

#### 1.4 统计学处理

计量资料符合正态分布,以均数 $\pm$ 标准差( $\bar{x} \pm s$ )表示,不服从正态分布则以中位数(四分位间距) $[M(IQR)]$ 表示,计数资料则通过例(百分率) $[n(%)]$ 表示。数据分析采用SPSS 23.0统计学软件。 $P < 0.05$ 为差异有统计学意义。

## 2 结果

### 2.1 患者一般情况

所有患者中,4例(14.8%)患者为孕产妇,12例(44.4%)患者DVT继发于下肢骨折或外伤,3例(11.1%)患者DVT继发肿物或肿瘤切除手术,8例(29.6%)患者为原发性DVT。研究人群中3例(11.1%)伴有高血压,1例(3.7%)伴有糖尿病,1例(3.7%)伴有脑出血,无冠心病患者。研究人群滤器置入前血栓情况:8例(29.6%)为股静脉+腘静脉DVT,15例(55.6%)为腘静脉DVT,1例(3.7%)为髂静脉+股静脉DVT,1例(3.7%)为肾静脉+下腔静脉DVT,2例(7.4%)为腘静脉+肺栓塞DVT。血栓治疗方式:2例(7.4%)给予尿激酶溶栓+口服利伐沙班片抗凝治疗,21例(77.8%)口服利伐沙班片抗凝,2例(7.4%)口服华法林抗凝,1例(3.7%)口服阿司匹林,改为利伐沙班片,1例(3.7%)口服阿司匹林,改为华法林抗凝治疗。开放手术前行介入尝试取出中位次数为1(1~2)次。术前D-二聚体为 $(0.52 \pm 0.82)$  mg/L(表1)。

### 2.2 滤器类型与取出原因

置入滤器中,Aegisy滤器8例(29.6%),Denali滤器1例(3.7%),Cordis滤器10(37.0%)例,Simon滤器1例(3.7%),Celect滤器3例(11.1%),Tulip滤器4例(14.8%)。取出滤器原因:2例(7.4%)为滤器断裂,3例(11.1%)为回收钩穿透血管壁,6例(22.2%)为腹痛或腰痛,7例(31.8%)为拒绝终生抗凝,7例(31.8%)为心理因素强烈要求取出,2例(7.4%)为回收钩损伤脏器(表2)。

表1 27例患者一般资料

Table 1 The general date of the 27 patients

资料	数值
血栓形成原因 $[n(%)]$	
孕产妇	4(14.8)
下肢骨折或外伤	12(44.4)
肿物或肿瘤切除手术	3(11.1)
原发性DVT	8(29.6)
血栓部位 $[n(%)]$	
股静脉+腘静脉	8(29.6)
腘静脉	15(55.6)
髂静脉+股静脉	1(3.7)
肾静脉+下腔静脉	1(3.7)
腘静脉+肺栓塞	2(7.4)
腔内介入取出次数 $[次, M(IQR)]$	1(1~2)
并发症 $[n(%)]$	
高血压	3(11.1)
糖尿病	1(3.7)
脑出血	1(3.7)
冠心病	0(0.0)
血栓治疗措施 $[n(%)]$	
尿激酶溶栓+利伐沙班片	2(7.4)
利伐沙班片	21(77.8)
华法林	2(7.4)
阿司匹林,改为利伐沙班片	1(3.7)
阿司匹林,改为华法林	1(3.7)
术前D-二聚体 $(mg/L, \bar{x} \pm s)$	$0.52 \pm 0.82$

表2 27例患者滤器类型与取出原因 $[n(%)]$

Table 2 The filter type and reason for removal of the 27 patients  $[n(%)]$

项目	数值
取出滤器种类	
Aegisy	8(29.6)
Denali	1(3.7)
Cordis	10(37.0)
Simon	1(3.7)
Celect	3(11.1)
Tulip	4(14.8)
取滤器原因	
滤器断裂	2(7.4)
回收钩穿透血管壁	3(11.1)
腹痛或腰痛	6(22.2)
拒绝终生抗凝	7(31.8)
心理因素	7(31.8)
回收钩损伤脏器	2(7.4)

### 2.3 滤器取出情况

技术成功率为100%，所有滤器全部取出，置入中位时间为20（5~48）个月。1例（3.7%）滤器位于肾静脉上下腔静脉，1例（3.7%）位于肝后下腔静脉，25例（92.6%）滤器位于肾静脉下腔静脉。术中有2例（7.4%）于滤器回收钩处留置荷包缝合线，不阻断下腔静脉血流，通过直接钳夹回收钩取出，取出后进行荷包缝合；有2例（7.4%）未阻断下腔静脉血流，将滤器直接回收至血管鞘后行荷包缝合；1例（3.7%）阻断双肾静脉及滤器远近端下腔静脉血流，1例（3.7%）分别阻断滤器远端下腔静脉、第一肝门及第二肝门血流，

21例（77.8%）患者阻断滤器远近端下腔静脉血流，然后通过切开下腔静脉前壁进行滤器取出，取出后进行血管壁连续缝合。手术平均时间为（224.15±23.85）min。围手术期无PE或DVT发生，无心肺系统并发症，无伤口感染，1例（3.7%）出现腹痛伴血性胃液，1例（3.7%）出现血尿，保守对症治疗后缓解，术前血红蛋白平均为（128.59±15.05）g/L，术后为（110.56±22.15）g/L，6例（22.2%）术后输入悬浮红细胞400 mL，未见致命性大出血及休克。术后至出院中位住院时间为9（8~12）d（表3）。

表3 27例患者手术及围手术期相关指标

Table 3 Surgical variables and perioperative variables of the 27 patients

项目	数值	项目	数值
滤器位置[n(%)]		围手术期并发症[n(%)]	
滤器位于肾静脉上	2(7.4)	PE或DVT	0(0.0)
滤器位于肾静脉下	25(92.6)	心肺系统并发症	0(0.0)
滤器体内留置时间[月, M(IQR)]	20(5~48)	伤口感染	0(0.0)
手术方法[n(%)]		胃肠道损伤	1(3.7)
荷包缝合+血管钳夹取出	2(7.4)	泌尿系损伤	1(3.7)
荷包缝合+血管鞘取出	2(7.4)	血红蛋白(g/L, $\bar{x} \pm s$ )	
切开静脉壁+下腔静脉及肝门阻断	1(3.7)	术前	128.59±15.05
切开静脉壁+下腔静脉及肾静脉阻断	1(3.7)	术后	110.56±22.15
切开静脉壁+下腔静脉阻断	21(77.8)	输血治疗[n(%)]	6(22.2)
手术时间(min, $\bar{x} \pm s$ )	224.15±23.85	术后住院时间[d, M(IQR)]	9(8~12)

## 3 讨论

尽管IVCF在预防致死性PE方面获益，但长期置入产生的相关并发症不可忽视。IVCF的相关并发症因类型而异，如移位至右心可引起心律失常，附壁丝断裂移位至肺，穿孔致周围脏器损伤，继发性血栓阻塞下腔静脉及产生PE等<sup>[23]</sup>。文献<sup>[8, 24-25]</sup>报道严重者回收钩或脚支穿透主动脉及十二指肠致出血、栓塞，危及生命。因此，当不需要IVCF发挥保护作用时尽可能将其取出。随着IVCF的设计及取出方式的层出不穷，仍有约40%~60%的IVCF通过常规腔内介入技术无法取出，常见原因为回收钩贴壁或穿出、滤器移位、超出时间窗等<sup>[26]</sup>。

对于腔内介入技术无法取出的IVCF，可尝试外科手术，目前常用的有开放手术、腹腔镜辅助技术及机器人辅助技术。腹腔镜辅助技术创伤小，但适应证严格，对于回收钩穿出下腔静脉壁的患

者较适宜<sup>[16, 27]</sup>。达芬奇机器人辅助下手术中视野范围广，在腔静脉壁缝合上具有一定优势，但价格不菲<sup>[28-29]</sup>。目前关于上述两种手术方法仅限于病例报道，缺乏大样本数据证实其安全性及可行性。开放手术可以完全暴露滤器段下腔静脉，需要完全阻断滤器远近端血流，还需要控制滤器段腔静脉属支如腰静脉等血流，必要时结扎，在完全阻断滤器段下腔静脉血流的情况下，可切开静脉壁进行滤器取出。对于不同类型滤器取出方式有所不同，如纺锤形滤器需要切开进行剥离再缝合，而伞形滤器可切取出，也可于滤器回收钩处留置荷包缝合，通过钳夹或回收鞘回收滤器，取出后收紧荷包线，避免了下腔静脉切开缝合。

有关开放手术滤器取出的临床病例报道较少，样本量极小<sup>[15, 17-20]</sup>，这些研究详尽论述了开放手术成功取出的经验，取得了一定的效果。本中心报道了27例开放手术行IVCF取出的患者，效果显



著。所有患者IVCF顺利取出,围手术期无严重并发症及死亡,IVCF取出安全可行。结合本研究中心的经验,开放手术行滤器取出需要注意以下几点:首先,术前肠道的准备非常重要,术中肠道过度充气对手术视野的影响极大,建议术前严格做好肠道准备;其次,术中一定要完全游离滤器远近端下腔静脉血流,建议结扎部分汇入的腰静脉以便更好地阻断血流,如仍不能完全阻断血流,应考虑下腔静脉背侧有分支静脉汇入,如存在,应进行结扎,只有完全阻断血流,切开腔静脉壁才能完整取出滤器,减少出血;第三,如果滤器位于肾静脉上,还需阻断肾静脉血流,避免损伤肾静脉,本研究有1例患者,回收钩进入右肾静脉粘连,术中切开肾静脉进行修复,术后出现肉眼血尿,保守治疗1周后好转;本中心还报道了1例滤器位于肝后下腔静脉的患者,术中暴露滤器远端下腔静脉,第一肝门及第二肝门,完全阻断上述血流后切开顺利取出滤器,围手术期无大出血,患者术后良好,无相关并发症,该病例目前尚无文献报道。第四,滤器置入时间较长的患者,内膜与滤器机化粘连较重,如滤器无法完整剥离,可切断脚支逐步剥离,避免强行剥离致使腔静脉壁损伤。第五,对于锥形行滤器患者,回收钩的位置非常重要,术中要精确定位,预先留置荷包线,取出滤器后要迅速收紧结扎,操作要轻柔,千万避免暴力牵拉致切开扩张致较多出血,本研究有4例(14.8%)患者经此种方式顺利取出,无围手术期相关并发症且效果显著。

在2016—2017年美国国家住院患者数据库中,Tanner等<sup>[30]</sup>报道了100例开放手术滤器取出的患者,其中45例(45%)为开胸手术,55例(55%)为开腹手术,围手术期有10例(10%)患者出现呼吸系统并发症,20例(20%)出现血栓栓塞并发症,泌尿道及胃肠道系统并发症各5例(5%),5例(5%)出现休克,围手术期病死率为5%,平均住院时间为6.5 d。但该研究只报道了围手术期相关并发症,未对患者滤器的性质及取出的手术方式做详尽的描述。本研究中27例患者围手术期无PE或DVT发生,无心肺系统并发症,无伤口感染,1例(3.7%)出现腹痛伴血性胃液,1例(3.7%)出现血尿,均给予保守对症治疗后缓解,6例(22.2%)术后输入悬浮红细胞400 mL,未见致命性大出血及休克,无死亡患者。术前的充分准备,

术中的严格操作及精准手术方式,术后的精心护理,可避免相关并发症的出现,提高手术效果。但对于IVCF,仍然需要严格管理,选取合适的滤器,及时取出,避免滤器长期置入、取出复杂化及相关并发症。

全腹腔镜辅助下滤器取出是一种微创的手术方式。而本中心先前也报道了15例全腹腔镜辅助下滤器取出的经验<sup>[16]</sup>,其滤器取出率为93.3%,围手术期有1例(6.7%)给予输血治疗,1例(6.7%)皮肤感染,然而腹腔镜技术更适用于回收钩穿透下腔静脉壁的锥形滤器,术中无须阻断滤器远近端静脉,通过于回收钩周围留置荷包线,待滤器取出收紧荷包线即可。无论是梭形滤器还是锥形滤器均可应用开放手术进行取出,对于腹腔镜取出失败的滤器亦可开放取出,所不同的是开放手术切口较长,术中需要阻断相关血流及游离部分脏器,手术的难度大且技术十分复杂,患者术后卧床时间往往较长(至少1周),围手术期出血较腹腔镜手术多、手术时间长,患者术后恢复时间较长。然而,无论开放手术还是腹腔镜技术,术前的充分准备、术中的精准操作及术后严格管理是降低手术风险、提高滤器取出的重要保障。

对于开放手术行IVCF取出,术前腹部CT的评价非常重要,CT可以从三维的角度明确滤器在下腔静脉的位置、回收钩的位置、回收钩或脚支是否穿透周围组织及周围组织与滤器的关系等,对滤器的取出十分重要。相关文献<sup>[31-32]</sup>也报道了术前CT对滤器取出的重要作用。因此,要重视影像学检查在开放手术滤器取出中的意义。

对于腔内技术及腹腔镜技术无法取出的滤器,本研究通过病例回顾分析提供了技术上可行且安全有效的经验。然而,本研究为病例回顾报道,样本量仍略显不足,所有患者围手术期无症状性PE,且未行肺动脉CTA进行评价,术后未行长期随访及对滤器取出后下腔静脉通畅性进行评价。开放手术滤器取出后下腔静脉是否缩窄或闭塞及血栓后综合征(post-thrombosis syndrome, PTS)的发生是未知的,需要大样本及长期随访进一步明确及证实。尽管开放手术滤器取出手术难度大、技术复杂,但滤器取出是安全可行的。术前充分利用CT判断滤器及其回收钩的位置,采用合适的手术方式,通过熟练的手术技巧可以提高开腹手

术的安全性和成功率。未来仍需要长期随访并进行大样本研究来进一步证实开放手术的安全性及可行性。

利益冲突：所有作者均声明不存在利益冲突。

#### 参考文献

- [1] Heit JA, Spencer FA, White RH. The epidemiology of venous thromboembolism[J]. *J Thromb Thrombolysis*, 2016, 41(1): 3-14. doi: 10.1007/s11239-015-1311-6.
- [2] Raskob GE, Angchaisuksiri P, Blanco AN, et al. Thrombosis: a major contributor to global disease burden[J]. *Arterioscler Thromb Vasc Biol*, 2014, 34(11): 2363-2371. doi: 10.1161/ATVBAHA.114.304488.
- [3] DeYoung E, Minocha J. Inferior vena Cava filters: guidelines, best practice, and expanding indications[J]. *Semin Intervent Radiol*, 2016, 33(2):65-70. doi: 10.1055/s-0036-1581088.
- [4] Kaufman JA, Barnes GD, Chaer RA, et al. Society of Interventional Radiology Clinical Practice Guideline for Inferior Vena Cava Filters in the Treatment of Patients with Venous Thromboembolic Disease: Developed in collaboration with the American College of Cardiology, American College of Chest Physicians, American College of Surgeons Committee on Trauma, American Heart Association, Society for Vascular Surgery, and Society for Vascular Medicine[J]. *J Vasc Interv Radiol*, 2020, 31(10):1529-1544. doi: 10.1016/j.jvir.2020.06.014.
- [5] DeSai C, Lamus D, Kumar G. Arteriovenous fistula-a rare complication of IVC filter retrieval[J]. *Vasc. Endovascular Surg.*, 2019, 53(6):501-506. doi: 10.1177/1538574419849998.
- [6] Abudayyeh I, Takruri Y, Weiner JB. Heart block and cardiac embolization of fractured inferior vena cava filter[J]. *SAGE Open Med Case Rep*, 2016, 4: 2050313X16686017. doi: 10.1177/2050313X16686017.
- [7] Shimizu T, Kubota K, Suzuki T, et al. A technique for taping inferior vena cava caudal to the duodenum: duodenal penetration by IVC filter strut after retroperitoneal lymph node dissection-usefulness of the mesenteric approach[J]. *Surg Case Rep*, 2019, 5(1):69. doi: 10.1186/s40792-019-0626-5.
- [8] Knavel EM, Woods MA, Kleedein MG, et al. Complex inferior vena Cava filter retrieval complicated by migration of filter fragment into the aorta and subsequent distal embolization[J]. *J Vasc Interv Radiol*, 2016, 27(12): 1865-1868. doi: 10.1016/j.jvir.2016.07.024.
- [9] Morales JP, Li XF, Irony TZ, et al. Decision analysis of retrievable inferior vena cava filters in patients without pulmonary embolism[J]. *J Vasc Surg Venous Lymphat Disord*, 2013, 1(4):376-384. doi: 10.1016/j.jvsv.2013.04.005.
- [10] Angel LF, Tapson V, Galgon RE, et al. Systematic review of the use of retrievable inferior vena cava filters[J]. *J Vasc Interv Radiol*, 2011, 22(11):1522-1530. doi: 10.1016/j.jvir.2011.08.024.
- [11] Ahmed O, Wadhwa V, Patel K, et al. Rising retrieval rates of inferior vena Cava filters in the United States: insights from the 2012 to 2016 summary medicare claims data[J]. *J Am Coll Radiol*, 2018, 15(11):1553-1557. doi: 10.1016/j.jacr.2018.01.037.
- [12] Stavropoulos SW, Chen JX, Sing RF, et al. Analysis of the final DENALI trial data: a prospective, multicenter study of the Denali inferior vena Cava filter[J]. *J Vasc Interv Radiol*, 2016, 27(10): 1531-1538. doi: 10.1016/j.jvir.2016.06.028.
- [13] Benrashid E, Adkar SS, Bennett KM, et al. Total laparoscopic retrieval of inferior vena cava filter[J]. *SAGE Open Med Case Rep*, 2015, 3: 2050313X15597356. doi: 10.1177/2050313X15597356.
- [14] Owji S, Lu T, Loh TM, et al. Robotic-assisted inferior vena Cava filter retrieval[J]. *Methodist DeBakey Cardiovasc J*, 2017, 13(1):34-36. doi: 10.14797/mdeej-13-1-34.
- [15] Kim KY, Byun SJ, So BJ. Surgical removal of the inferior vena Cava filter using minimal cavotomy: a case report[J]. *Vasc Specialist Int*, 2019, 35(1):48-51. doi: 10.5758/vsi.2019.35.1.48.
- [16] 贾伟, 刘建龙, 田轩, 等. 全腹腔镜辅助下透壁锥形滤器取出的临床分析[J]. *中国普通外科杂志*, 2020, 29(6): 671-676. doi: 10.7659/j.issn.1005-6947.2020.06.006.
- Jia W, Liu JL, Tian X, et al. Clinical analysis of total laparoscopic-assisted retrieval of wall-penetrating conical filters[J]. *Chinese Journal of General Surgery*, 2020, 29(6): 671-676. doi: 10.7659/j.issn.1005-6947.2020.06.006.
- [17] Rana MA, Gloviczki P, Kalra M, et al. Open surgical removal of retained and dislodged inferior vena cava filters[J]. *J Vasc Surg Venous Lymphat Disord*, 2015, 3(2): 201-206. doi: 10.1016/j.jvsv.2014.11.007.
- [18] Charlton-Ouw KM, Afaq S, Leake SS, et al. Indications and outcomes of open inferior vena Cava filter removal[J]. *Ann Vasc Surg*, 2018, 46:205.e5-205.e11. doi: 10.1016/j.avsg.2017.05.038.
- [19] Connolly PH, Balachandran VP, Trost D, et al. Open surgical inferior vena cava filter retrieval for caval perforation and a novel technique for minimal cavotomy filter extraction[J]. *J Vasc Surg*, 2012, 56(1):256-259. doi: 10.1016/j.jvs.2011.12.065.
- [20] Manzur M, Ochoa C, Ham SW, et al. Surgical management of perforated inferior vena Cava filters[J]. *Ann Vasc Surg*, 2017, 42: 25-31. doi: 10.1016/j.avsg.2016.11.005.
- [21] Meyer A, Schönleben F, Heinz M, et al. Perforated inferior vena cava filters as the cause of unclear abdominal pain[J]. *Ann Vasc Surg*, 2013, 27(3): 354. e9-354. e12. doi: 10.1016/j.



- avsg.2012.08.006.
- [22] Kim TI, Abougergi MS, Guzman RJ, et al. Costs and complications of hospital admissions for inferior vena cava filter malfunction[J]. J Vasc Surg Venous Lymphatic Disord, 2021, 9(2): 315–320.e4. doi: 10.1016/j.jvsv.2020.08.002.
- [23] 中华医学会外科学分会血管外科学组. 腔静脉滤器临床应用指南解读[J]. 中华血管外科杂志, 2019, 4(3):145–153. doi: 10.3760/cma.j.issn.2096–1863.2019.03.005.
- Group of Vascular Surgery, Society of Surgery, Chinese Medical Association. Interpretation of clinical application Guide of vena cava filter[J]. Chinese Journal of Vascular Surgery, 2019, 4(3):145–153. doi: 10.3760/cma.j.issn.2096–1863.2019.03.005.
- [24] Haga M, Hosaka A, Miyahara T, et al. Penetration of an inferior vena cava filter into the aorta[J]. Ann Vasc Dis, 2014, 7(4): 413–416. doi: 10.3400/avd.cr.14–00066.
- [25] Lee JS, Hwang JK, Park SC, et al. Surgical removal of an inferior vena cava filter with duodenal penetration[J]. Interact Cardiovasc Thorac Surg, 2019, 28(3):487–488. doi: 10.1093/icvts/ivy274.
- [26] Crumley KD, Hyatt E, Kalva SP, et al. Factors affecting inferior vena Cava filter retrieval: a review[J]. Vasc Endovascular Surg, 2019, 53(3):224–229. doi: 10.1177/1538574418814061.
- [27] Mozgovoï PV, Ziubina EN, Spiridonov EG, et al. Total laparoscopic retrieval of a cava filter: case series[J]. Angiol Vasc Surg, 2020, 26(4):149–154. doi: 10.33529/ANGIO2020422.
- [28] Rose KM, Navaratnam AK, Abdul-Muhsin HM, et al. Robot assisted surgery of the vena Cava: perioperative outcomes, technique, and lessons learned at the mayo clinic[J]. J Endourol, 2019, 33(12):1009–1016. doi: 10.1089/end.2019.0429.
- [29] Lin JC, Patel A, Rogers CG. Robot-assisted removal of inferior vena cava filter[J]. J Vasc Surg Cases Innov Tech, 2020, 6(2):311–312. doi: 10.1016/j.jvscit.2020.03.009.
- [30] Kim TI, Abougergi MS, Guzman RJ, et al. Costs and complications of hospital admissions for inferior vena cava filter malfunction[J]. J Vasc Surg Venous Lymphat Disord, 2021, 9(2): 315–320. doi: 10.1016/j.jvsv.2020.08.002.
- [31] Hong S, Park KM, Jeon YS, et al. Can pre-retrieval computed tomography predict the difficult removal of an implementing an inferior vena Cava filter?[J]. Vasc Specialist Int, 2016, 32(4):175–179. doi: 10.5758/vsi.2016.32.4.175.
- [32] Bozlar U, Edmunds JS, Turba UC, et al. Three-dimensional rotational angiography of the inferior vena cava as an adjunct to inferior vena cava filter retrieval[J]. Cardiovasc Intervent Radiol, 2009, 32(1):86–92. doi: 10.1007/s00270–008–9405–6.

( 本文编辑 宋涛 )

本文引用格式:李金勇,刘建龙,贾伟,等.下腔静脉滤器开放手术取出的安全性与可行性分析[J].中国普通外科杂志,2022,31(12):1619–1627. doi:10.7659/j.issn.1005–6947.2022.12.009

Cite this article as: Li JY, Liu JL, Jia W, et al. Safety and feasibility of open surgical retrieval of inferior vena cava filters[J]. Chin J Gen Surg, 2022, 31(12): 1619–1627. doi: 10.7659/j. issn. 1005–6947.2022.12.009

## 本刊2023年各期重点内容安排

本刊2023年各期重点内容安排如下,欢迎赐稿。

- |     |               |      |                  |
|-----|---------------|------|------------------|
| 第1期 | 肝癌基础与临床转化研究   | 第7期  | 肝脏外科疾病临床与基础研究    |
| 第2期 | 胆道肿瘤基础与临床研究   | 第8期  | 胆道外科疾病临床与基础研究    |
| 第3期 | 胰腺癌早期诊断与综合治疗  | 第9期  | 胰腺外科临床与基础研究      |
| 第4期 | 胃肠肿瘤基础与临床研究   | 第10期 | 胃肠外科临床与基础研究      |
| 第5期 | 甲状腺肿瘤的诊断与综合治疗 | 第11期 | 甲状腺乳腺外科疾病临床与基础研究 |
| 第6期 | 血管疾病手术与腔内治疗   | 第12期 | 血管外科疾病临床与基础研究    |

中国普通外科杂志编辑部