



doi:10.7659/j.issn.1005-6947.2023.11.008
http://dx.doi.org/10.7659/j.issn.1005-6947.2023.11.008
China Journal of General Surgery, 2023, 32(11):1697-1704.

· 甲状腺外科专题研究 ·

经口腔前庭入路机器人甲状腺切除术中使用吲哚菁绿荧光显影技术的安全性及效果分析

徐静, 张姝, 姜燕, 张哲, 严洁, 徐琰

(中国人民解放军陆军军医大学大坪医院 乳腺甲状腺外科, 重庆 400042)

摘要

背景与目的: 目前, 机器人甲状腺手术中采用吲哚菁绿 (ICG) 荧光显影技术识别与保护甲状旁腺的相关报道相对较少, 因此, 其临床实用性仍需进一步研究。本研究通过比较在经口腔前庭入路机器人甲状腺切除术 (TORTVA) 使用与不使用 ICG 荧光显影技术病例资料的对比分析, 探讨 TORTVA 术中应用 ICG 荧光显影技术的安全性及有效性。

方法: 回顾性收集 2018 年 12 月—2021 年 11 月行 TORTVA 患者的病历资料, 经筛选后纳入 80 例患者, 其中 45 例术中采用 ICG 荧光显影技术 (ICG 组), 35 例未使用 ICG 荧光显影技术 (对照组), 采用 1:1 最近匹配法进行倾向性评分匹配 (PSM) 消除两组间混淆偏差后, 比较两组患者术中、术后相关指标。

结果: PSM 后, 两组各纳入 24 例患者, 两组间基线资料均衡可比。ICG 组与对照组的术中出血量差异无统计学意义 ($P=0.910$), 但 ICG 组的平均手术时间明显短于对照组 (223 min vs. 251 min, $P=0.032$)。两组术中淋巴结清扫数目、阳性淋巴结数目及淋巴结阳性率差异均无统计学意义 (均 $P>0.05$)。两组患者总住院时间与术后住院时间差异无统计学意义 (均 $P>0.05$)。两组间术后甲状旁腺素与血清钙水平差异均无统计学意义 (均 $P>0.05$)。ICG 组 3 例 (12.5%)、对照组 6 例 (25.0%) 出现并发症, 两组间并发症发生率的差异无统计学意义 ($P=0.461$); 两组均无术中甲状旁腺自体移植患者, 均无永久性喉返神经损伤和甲状旁腺功能减退发生。

结论: TORTVA 术中利用 ICG 荧光显影技术不会增加术后并发症的风险, 具有可靠的安全性; TORTVA 术中利用 ICG 荧光显影技术可以更清楚地显示甲状旁腺, 显著缩短手术时间, 具有一定的有效性。

关键词

甲状腺肿瘤; 甲状腺切除术; 机器人手术; 吲哚花青绿; 经口腔前庭入路; 甲状旁腺
中图分类号: R736.1

Safety and efficacy analysis of using indocyanine green fluorescence imaging technique in transoral robotic thyroidectomy vestibular approach

XU Jing, ZHANG Shu, JIANG Yan, ZHANG Zhe, YAN Jie, XU Yan

(Department of Breast and Thyroid Surgery, Daping Hospital, Army Medical University, Chongqing 400042, China)

基金项目: 重庆市技术创新与应用发展专项基金资助项目 (cstc2019jcsx-msxmX0196)。

收稿日期: 2023-10-01; **修订日期:** 2023-11-05。

作者简介: 徐静, 中国人民解放军陆军军医大学大坪医院硕士研究生, 主要从事甲状腺癌微创外科方面的研究。

通信作者: 徐琰, Email: xy931@163.com

Abstract

Background and Aims: Currently, there is limited literature on the use of indocyanine green (ICG) fluorescence imaging technique for identification and protection of the parathyroid glands in robotic thyroid surgery, and further research is needed to explore its clinical utility. This study was performed to explore the safety and effectiveness of employing ICG fluorescence imaging technique during transoral robotic thyroidectomy vestibular approach (TORTVA) by comparing cases with and without its use.

Methods: Data of patients who underwent TORTVA between December 2018 and November 2021 were retrospectively collected. After screening, 80 patients were included. Among them, 45 patients underwent surgery with the use of ICG fluorescence imaging technique (ICG group), while 35 patients did not use this technique (control group). Propensity score matching (PSM) was performed using a 1:1 nearest-neighbor matching method to eliminate confounding bias between the two groups. Then, the intraoperative and postoperative parameters were compared between the two groups of patients.

Results: After PSM, 24 patients were included in each group, with balanced baseline characteristics. There was no statistically significant difference in intraoperative blood loss between the ICG group and the control group ($P=0.910$). However, the ICG group demonstrated a significantly shorter average operative time compared to the control group (223 min vs. 251 min, $P=0.032$). There were no statistically significant differences in the number of lymph nodes dissected, positive lymph nodes, and lymph node positivity rate between the two groups (all $P>0.05$). Total hospital stay and postoperative hospital stay showed no statistically significant differences between the two groups (both $P>0.05$). There were no significant differences in postoperative parathyroid hormone and serum calcium levels between the two groups (all $P>0.05$). The incidence of complications was 12.5% in the ICG group and 25.0% in the control group, with no statistically significant difference ($P=0.461$). Both groups had no patients undergoing intraoperative autotransplantation of the parathyroid glands, and there were no occurrences of permanent recurrent laryngeal nerve injury or hypoparathyroidism in the either group.

Conclusion: The use of ICG fluorescence imaging technology during TORTVA does not increase the risk of postoperative complications, demonstrating reliable safety. Additionally, it provides clearer visualization of the parathyroid glands, significantly reducing operative time and exhibiting certain effectiveness.

Key words

Thyroid Neoplasms; Thyroidectomy; Robotic Surgical Procedures; Indocyanine Green; Vestibular Approach; Parathyroid Glands

CLC number: R736.1

近年来甲状腺癌发病率急剧上升，是增长速度最快的恶性肿瘤之一^[1]。截至目前，其治疗的首选方案仍然是手术，无论是传统开放、腔镜或是达芬奇机器人手术，术中如何识别及保留甲状旁腺依然是该手术的焦点问题。2016年，Vidal Fortuny等^[2]使用吲哚菁绿（indocyanine green, ICG）荧光显影识别到人正常甲状旁腺，并因其具有无毒、半衰期短、与血浆脂蛋白有效结合而不从血液循环中外泄、可短时间内重复应用等特性使之成为甲状旁腺荧光显影技术中最常用的外源性荧光物质^[3]。达芬奇机器人手术系统高清的三维放大

手术视野、7个方向自由度内手腕以及能过滤手部震颤等特点在甲状腺手术中表现出无可比拟的显著优势^[4-5]，除此之外，其近红外荧光成像能够实现术中甲状旁腺的靶向标记以及示踪其血液流动及组织灌注情况。已有部分文献^[6-8]报道ICG荧光显影技术在甲状腺手术中的安全性和有效性，表明该技术在一定程度上能够避免术后出现甲状旁腺功能减退及由此引起的低钙血症，但机器人甲状腺手术中结合ICG荧光显影技术用于保护甲状旁腺的相关文献较少。笔者团队在完成经口腔前庭入路机器人甲状腺切除术（transoral robotic

thyroidectomy vestibular approach, TORTVA) 前期初步经验积累后^[9], 在术中引入 ICG 荧光显影技术, 初步探索其对于甲状旁腺保护的临床意义, 以期为该技术的临床实践提供更多的经验。

1 资料与方法

1.1 一般资料

回顾性收集 2018 年 12 月—2021 年 11 月在中国人民解放军陆军军医大学大坪医院由同 1 名资深外科医生使用达芬奇机器人系统 (美国 Intuitive Surgical, Inc) 主刀完成的 90 例 TORTVA 临床资料。纳入标准: (1) 经术后病理诊断为甲状腺乳头状癌 (papillary thyroid carcinoma, PTC) 的患者; (2) 临床资料完整。排除标准: (1) 计划机器人手术但中转开放的患者; (2) 术后病理诊断为良性病变的患者; (3) 临床资料不完整。根据纳入排除标准, 本研究排除 2 例计划机器人手术但中转开放的患者, 中转开放的原因分别是组织致密粘连致暴露困难和清扫侧方淋巴结致锁骨下静脉损伤; 排除 4 例术后病理结果为良性病变的患者, 其中 3 例为结节性甲状腺肿, 1 例为滤泡性肿瘤; 排除 4 例临床资料不完整的患者, 其中 3 例患者术前血清钙缺失, 1 例患者术前甲状旁腺素 (parathyroid hormone, PTH) 数据缺失。最终纳入 80 例患者, 其中 45 例术中静脉推注给予 ICG (ICG 组), 35 例术中未使用 ICG (对照组)。该研究获中国人民解放军陆军军医大学大坪医院伦理委员会审批 [医研伦审 (2021) 第 28 号]。

1.2 手术方法

1.2.1 甲状腺切除手术 术前准备在本团队相关文献^[9-10]中已详细描述。机器人设备对接后, 2 号机械臂连接镜头, 右手 3 号和左手 1 号机械臂分别连接超声刀、单孔心包抓钳, 双极马里兰钳和单极电凝剪刀备用。使用超声刀及抓钳分离皮瓣, 下至锁骨上方, 上至甲状软骨平面, 双侧至胸锁乳突肌前缘, 切开颈白线。常规探查肿瘤位置及大小, 探查完毕, 使用 4-0 可吸收线 (美国泰科/GL181) 经皮刺入缝合患侧带状肌并充分暴露术区, 使用超声刀凝闭切断患侧甲状腺上血管后, 提起甲状腺上极, 嘱巡回护士静脉推注 2.5 mg/mL 的 ICG 1 mL, 仔细辨认上位甲状旁腺, 主刀在控制台一键由白光切换至荧光模式, 等待 5~10 s 后观察到上位甲状旁腺荧光强度逐渐增强并表现出强烈的荧光反应, 而喉返神经无荧光反应 (图 1A-B)。继续以精细被膜解剖法显露喉返神经、游离甲状腺腺体并解离 Berry 韧带, 并沿神经走行向内向下游离进行精细解剖。处理甲状腺下极时, 再次给予静脉推注 2.5 mg/mL 的 ICG 1 mL, 以同法观察到下位甲状旁腺并进行原位保留 (图 1C-D), 完成患侧甲状腺腺叶及峡部切除术, 术中冷冻病理如提示患侧恶性肿瘤, 则继续行患侧中央区淋巴结清扫术, 常规检查离体组织如内含甲状旁腺, 可置于冰盐水内, 术中冷冻病理证实后可行甲状旁腺自体移植术。术毕, 根据术中情况决定是否留置引流管, 可吸收倒刺缝合线 (柯惠 VLOCL0803) 连续缝合颈白线, 可吸收线 (美国泰科/GL181) 连续缝合口腔前庭黏膜切口, 使用弹力下颌套加压包扎下颌、下颏及颈前区 24 h。

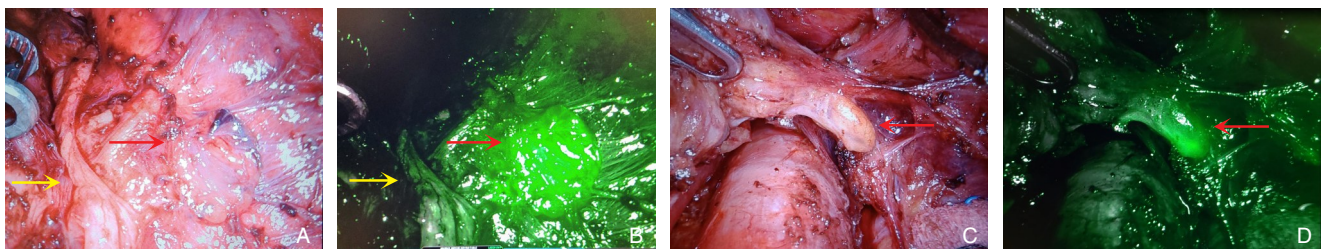


图 1 甲状旁腺荧光显影 (红色箭头示甲状旁腺; 黄色箭头示喉返神经) A: 白光下右上甲状旁腺; B: 荧光下右上甲状旁腺; C: 白光下右下甲状旁腺; D: 荧光下右下甲状旁腺

Figure 1 Parathyroid fluorescence imaging (red arrows indicating the parathyroid glands; yellow arrow showing the recurrent laryngeal nerve) A: Right superior parathyroid under white light; B: Right superior parathyroid under fluorescence; C: Right inferior parathyroid under white light; D: Right inferior parathyroid under fluorescence

1.2.2 特殊情况处理 本研究排除2例计划机器人手术但中转开放的患者，中转开放的原因分别是组织致密粘连致暴露困难和清扫侧方淋巴结致锁骨下静脉损伤。在13例双侧甲状腺肿瘤患者中，9例手术方式为甲状腺全切+双侧中央区淋巴结清扫（central neck dissection, CND），2例为甲状腺全切+单侧CND，2例为单侧甲状腺腺叶+峡部+单侧CND+对侧甲状腺次全切除术。65例单侧甲状腺肿瘤患者中，2例术中冷冻病理证实患侧阳性淋巴结数目超过清扫淋巴结数目的一半，则手术方式改为甲状腺全切+单侧CND。余2例肿瘤位置位于峡部偏一侧的患者手术方式分别为甲状腺全切+单侧CND和单侧甲状腺腺叶+峡部+单侧CND+对侧甲状腺次全切除术。

1.2.3 术后管理 术后1 d常规复查甲状旁腺素及血钙，如行甲状腺全切，则预防性给予静脉补钙治疗。术后6 h可饮水，术后1 d进软食，术后3 d正常进食，坚持使用含氯己定漱口水维持7 d。引流管均在24~48 h内拔除，通常术后2 d出院。术后1周、1个月、6个月和1年进行术后随访，复查甲状旁腺素、血清钙、甲功及颈部彩超等检查。

1.3 统计学处理

所有数据采用R软件（4.2.1版本）进行分析，符合正态分布的计量资料以均值±标准差（ $\bar{x} \pm s$ ）表示，不符合正态分布的计量资料以中位数（范围）[M （范围）]，计量资料符合正态分布采用 t 检验，不符合正态分布采用非参数检验，计数资料的比较采用Fisher检验。通过R软件的“MatchIt”包对对照组和ICG组进行倾向性评分匹配（propensity score matching, PSM），以减少两组患者间基线的不平衡因素。 $P < 0.05$ 为差异统计学意义。

2 结果

2.1 两组基线临床特征比较

比较两组患者的年龄、性别、肿瘤最大径、肿瘤位置，术前细针穿刺活检（fine needle aspiration, FNA）情况、手术范围、PTH与血清钙等基线资料，结果发现，两组患者在肿瘤位置上存在明显差异（ $P=0.041$ ），尤其ICG组患者中双侧肿瘤比例明显高于对照组，考虑到双侧肿瘤对手术范围及甲状旁腺影响较大，为避免对后续分析造成偏倚，故采用PSM方法，消除两组患者基线指标的差异，使两组患者具有可比性。通过最邻近匹配法1:1进行匹配后，每组各24例患者匹配成功，两组间在各项基线指标上均无差异（均 $P > 0.05$ ）（表1）。

2.2 两组术中及术后指标比较

两组患者术中出血量差异无统计学意义（ $P=0.910$ ），但ICG组的平均手术时间明显短于对照组[(223.0±43.7) min vs. (251.0±45.6) min, $P=0.032$]。两组术中淋巴结清扫数目、病理检查显示中位阳性淋巴结数目及淋巴结阳性率差异均无统计学意义（均 $P > 0.05$ ）。两组患者的总住院时间与术后住院时间差异均无统计学意义（均 $P > 0.05$ ）、平均术后1 d与1个月PTH水平、平均术前/术后1 d PTH差值、平均术后1 d血清钙水平、中位术前/术后1 d血清钙差值方面差异均无统计学意义（均 $P > 0.05$ ）。

对照组6例（25.0%）患者出现并发症，其中暂时性下颌区麻木3例、暂时性甲状旁腺功能减退2例，暂时性下颌麻木合并暂时性甲状旁腺功能减退1例。ICG组3例（12.5%）患者出现并发症，分别为1例暂时性甲状旁腺功能减退和2例暂时性声音嘶哑。两组均无甲状旁腺自体移植患者，均无永久性喉返神经损伤和甲状旁腺功能减退发生。两组间并发症发生率差异无统计学意义（ $P=0.461$ ）（表2）。

表 1 两组患者 PSM 前后基线临床特征比较

Table 1 Comparison of baseline clinical characteristics between the two groups of patients before and after PSM

资料	PSM 前				PSM 后			
	ICG 组(n=45)	对照组(n=35)	$t/\chi^2/Z$	P	ICG 组(n=24)	对照组(n=24)	$t/\chi^2/Z$	P
年龄[岁,M(范围)]	37.0(15.0~68.0)	33.0(22.0~55.0)	928.500	0.173	36.5(25.0~65.0)	34.5(26.0~55.0)	294	0.910
性别								
男	5(11.1)	5(14.3)	—	0.741	3(12.5)	3(12.5)	—	1
女	40(88.9)	30(85.7)			21(87.5)	21(87.5)		
肿瘤最大径[mm,M(范围)]	8.0(2.0~44.0)	7.0(3.0~18.0)	949	0.116	7.0(2.0~25.0)	7.0(3.0~18.0)	285	0.959
肿瘤位置[n(%)]								
双侧	10(22.2)	3(8.6)			3(12.5)	3(12.5)		
右	22(48.9)	13(37.1)	—	0.041	11(45.8)	12(50.0)	—	1
左	13(28.9)	16(45.7)			10(41.7)	9(37.5)		
峡部	0(0.0)	3(8.6)			—	—		
术前 FNA [n(%)]								
意义未明的非典型病变	4(8.9)	2(5.7)			3(12.5)	2(8.3)		
PTC	40(88.9)	32(91.4)	—	0.846	21(87.5)	21(87.5)	—	1
未查	1(2.2)	1(2.9)			0(0.0)	1(4.2)		
手术范围[n(%)]								
单侧腺叶+峡部+单侧 CND	32(71.1)	31(88.6)			21(87.5)	21(87.5)		
单侧腺叶+峡部+单侧 CND+对侧次全切	2(4.4)	1(2.9)	—	0.338	3(12.5)	2(8.3)	—	1
全切+单侧 CND	4(8.9)	1(2.9)			0(0.0)	1(4.2)		
全切+双侧 CND	7(15.6)	2(5.7)			—	—		
术前 PTH [pg/mL,M(范围)]	53.4(20.2~142)	50.6(15.7~89.4)	841	0.607	55.3(20.2~115)	52.7(29.4~89.4)	298	0.846
术前血清钙(mmol/L, $\bar{x} \pm s$)	2.4±0.1	2.4±0.1	-0.262	0.794	2.4±0.1	2.4±0.1	0.615	0.542

注:双侧肿瘤患者的肿瘤长径以较大侧的最大肿瘤直径表示

Note: For patients with tumors on both sides, the tumor longitudinal diameter is represented by the maximum diameter of the larger side

表 2 两组患者术中及术后指标的比较

Table 2 Comparison of intra- and postoperative variables between the two groups of patients

指标	ICG 组(n=24)	对照组(n=24)	$t/\chi^2/Z$	P
术中出血量[mL,M(范围)]	30.0(10.0~50.0)	50.0(10.0~100.0)	294	0.910
手术时间(min, $\bar{x} \pm s$)	223.0±43.7	251.0±45.6	-2.213	0.032
淋巴结转移[n(%)]				
阳性	13(54.2)	14(58.3)	—	1
阴性	11(45.8)	10(41.7)		
淋巴结转移数目[枚,M(范围)]	1.0(0~4.0)	1.0(0~6.0)	271.500	0.728
淋巴结清扫数目[枚,M(范围)]	10.5(1.0~25.0)	6.5(2.0~18.0)	377.500	0.066
总住院时间[d,M(范围)]	3.5(3.0~11.0)	4.0(3.0~9.0)	251.500	0.445
术后住院时间[d,M(范围)]	2.0(1.00~5.0)	2.5(1.0~3.0)	222	0.124
术后 1 d PTH(pg/mL, $\bar{x} \pm s$)	43.9±22.5	41.5±21.6	0.382	0.704
术后 1 个月 PTH(pg/mL, $\bar{x} \pm s$)	38.8±16.6	44.9±12.9	-1.407	0.166
术前/术后 1 d PTH 差值(pg/mL, $\bar{x} \pm s$)	-9.6±28.6	-10.0±21.6	0.051	0.959
术后 1 d 血清钙(mmol/L, $\bar{x} \pm s$)	2.1±0.2	2.1±0.2	0.249	0.804
术前/术后 1 d 血清钙差值(mmol/L,M(范围))	-0.2(-0.7~-0.1)	-0.3(-0.6~-0.2)	323	0.477
并发症[n(%)]				
无	21(87.5)	18(75.0)	—	0.461
有	3(12.5)	6(25.0)		
暂时性甲状旁腺功能减退[n(%)]	1(4.2)	2(8.3)	—	—
暂时性声音嘶哑[n(%)]	2(8.3)	0(0.0)	—	—
暂时性下颌麻木+暂时性甲状旁腺功能减退[n(%)]	0(0.0)	1(4.2)	—	—
暂时性下颌区麻木[n(%)]	0(0.0)	3(12.5)	—	—

3 讨论

在过去的一个世纪, 开放甲状腺手术已经被广泛认为是一种安全有效的手术方式, 但随着民众对于健康认知理念的提高和科学技术水平的进步, “微创外科”的观念促进了多种入路腹腔镜和机器人手术应运而生^[11-15]。然而, 甲状腺手术仍存在各种并发症, 特别是术后甲状旁腺功能减退及由此引起的低钙血症, 轻者出现口周和远端肢体感觉异常、下肢肌阵挛、心电图改变以及骨密度增加等, 严重者需要静脉输注钙剂, 甚至出现喉痉挛致呼吸困难而危及生命^[16-18], 因此, 如何精准识别并原位保留甲状旁腺及其血供是确保甲状旁腺正常功能的关键步骤, 目前通常是依赖于术者的视觉检查和触感, 但由于甲状旁腺体积小, 解剖位置多变, 颜色与脂肪组织相似, 即使是有经验的术者, 也很难将其与周围组织完全区分^[7,19]。

ICG是美国食品和药品管理局(Food and Drug Administration, FDA)第一个批准用于临床的荧光造影剂, 与近红外光具有很高的信号背景相比, 其荧光反应使得组织看起来更透明, 从而产生良好的血管化结构的术中图像^[20]。有文献^[21-22]报道在甲状腺和甲状旁腺手术中可用于识别和保护甲状旁腺, 并且明显改善术后甲状旁腺功能。对比腹腔镜或开放手术下使用荧光显影技术, 达芬奇机器人手术系统自带集成近红外荧光成像系统, 术者能够做到不增加手术时间, 不改变手术流程, 不增加手术团队人员或给手术团队带来额外工作, 就能够实现术中甲状旁腺的靶向标记或示踪血液流动组织灌注情况。在本研究中, 术中可清晰观察到发出绿色荧光的甲状旁腺及其血供, 同时能够通过中央区淋巴结和喉返神经的负显影进一步精准定位到甲状旁腺^[23-24]。

本研究通过对对照组和ICG组的基线资料进行对比分析发现, 两组患者在肿瘤位置上存在明显差异($P=0.041$), 尤其ICG组患者中双侧肿瘤比例明显高于对照组。对于双侧肿瘤来说, 通常采取“甲状腺全切”的手术方式。相较于“单侧腺叶+峡部切除”的手术方式, “甲状腺全切”手术更加耗时、出血量更多、甲状旁腺损伤的可能性更大。为避免对后续分析造成偏倚, 采用PSM的方法, 通过最邻近匹配法1:1进行匹配, 使对照组和ICG组间在年龄、性别、肿瘤长径、肿瘤位置、术前FNA、手术范围、术前PTH、术前血清钙等基

线指标上均衡, 很好地控制了混杂因素, 使得研究结果的可信度得到很好的提升。两组的术中及术后观察指标对比分析显示, 其中术后1 d PTH、血清钙、术后1个月PTH以及手术并发症差异均无统计学意义, 这说明使用ICG荧光显影识别甲状旁腺的技术是安全的, 不会增加手术并发症的风险。由于甲状旁腺的大小和颜色可能与周围的脂肪组织和淋巴结相似, 并且具有一定的解剖变异性和血供的脆弱性, 甲状腺癌术中正确识别并保留甲状旁腺一直以来都是技术上的困难和挑战。本研究显示, 在机器人甲状腺手术中使用ICG荧光显影技术可以显著缩短30 min左右的手术时间。这一结果说明, 为了达到相同的甲状旁腺保护效果, 在未使用ICG荧光显影技术的情况下, 手术医生需要耗费更多的时间去识别甲状旁腺。除此之外, 此技术能够进一步验证术中甲状旁腺腺体活性及其血流灌注情况, 以此帮助术者判断是否需行自体移植以免误将已出现血管灌注缺失的甲状旁腺得以保留, 从根源上避免术后永久性甲状旁腺功能减退的发生^[25-26]。

本研究中两组均没有出现术中行甲状旁腺自体移植的患者, 但对照组有2例患者术后出现暂时性甲状旁腺功能减退, 2例均行甲状腺全切及双侧中央区淋巴结清扫, ICG组仅有1例行甲状腺全切及双侧中央区淋巴结清扫术的患者术后出现暂时性甲状旁腺功能减退, 尽管两组差异不具有统计学意义, 但不能完全否认甲状腺全切加双侧中央区淋巴结清扫的患者可能比单侧甲状腺切除加单侧中央区淋巴结清扫的患者更容易出现术后甲状旁腺功能减退, 此结果在其他研究^[21]中同样得以证实, 分析其原因, 一方面可能是对照组中术者仅凭经验性识别并保留甲状旁腺素存在一部分假阳性, 以致将实际上已经失去活性的甲状旁腺素或脂肪淋巴组织误认为的甲状旁腺素在主观判断下得以原位保留; 另一方面, 两组都存在可能是术中电刀、超声刀等能量器械导致的热损伤或者长时间机械牵拉, 以及损伤动静脉导致其局部缺血坏死^[27-28]。但两组患者均未出现永久性甲状旁腺功能减退及低钙血症, 考虑可能是术后甲状旁腺一过性休克且提前及时干预予以预防性静脉补钙及口服补钙治疗。现阶段外科医生评估甲状旁腺的活性是通过观察其颜色、组织形态和脉管系统等方面综合考量, 但视觉观察并不是确定其血管是否完整或者是否具有活性的可靠方法, 变色的

甲状旁腺可能只有一个短暂的功能受损,手术后很快就会恢复,这种颜色特征也不是自体移植的充分标准,且即使对于有经验的外科医生,也很难通过眼睛准确评估其生存能力。

ICG 组表明当达芬奇机器人技术与 ICG 荧光显影技术相结合时,术中能够实时清晰观察到甲状旁腺血管的解剖结构从而提高对甲状旁腺的识别和保护能力,此结果与相关文献^[29]得出的结论一致。但笔者同样发现一些局限性,一方面,术中很难区分甲状腺和甲状旁腺组织,在某些疾病状态下,如甲状腺炎,两种组织的自体荧光强度的对比可能会减弱,此外,褐色脂肪、胶质结节和转移淋巴结也可以表现出与甲状旁腺组织的自体荧光重叠的自体荧光,可能导致假阳性的结果。另一方面,笔者发现 ICG 荧光只有在血管结构得到良好保护时才会按照预期的顺序出现和消失,如果甲状旁腺中的血流被损伤破坏,则甲状旁腺中的 ICG 荧光可以延长,术中的出血也可能导致 ICG 溢出到术区致使甲状旁腺可视化模糊,尤其是对于存在甲状腺炎症的患者,这种出血的风险会增加^[30],但值得一提的是,达芬奇机器人精确和精准运动的操作又能够大大降低该风险。除此之外,两组对甲状旁腺识别以及确定腺体活性的评估都是通过对比度增强的可视化评估,这并不是一个标准化的量化方法,仅仅是基于外科医生的定性评估,缺乏定量的数据评估。再者,本研究尚在研究初期,仅仅是小样本的回顾性分析研究,统计学结果可能出现偏差或偏移,仍需要大样本、前瞻性随机对照试验来进一步验证 ICG 显影甲状旁腺在 TORTVA 中的可靠性和有效性^[6]。

总之,本研究结果初步表明,ICG 荧光显影技术不会增加术后并发症的风险,显著缩短手术时间,能够安全、有效地识别甲状旁腺,并进一步验证其腺体活性,在一定程度上避免甲状旁腺意外损伤。

利益冲突:所有作者均声明不存在利益冲突。

作者贡献声明:徐静负责数据汇总、统计分析及文章撰写;张哲负责数据统计及分析;严洁负责数据汇总;徐琰、张姝、姜燕负责课题设计、论文审阅及修订。

参考文献

[1] Siegel RL, Miller KD, Jemal A. Cancer statistics, 2018[J]. CA

Cancer J Clin, 2018, 68(1):7-30. doi: 10.3322/caac.21442.

- [2] Vidal Fortuny J, Belfontali V, Sadowski SM, et al. Parathyroid gland angiography with indocyanine green fluorescence to predict parathyroid function after thyroid surgery[J]. Br J Surg, 2016, 103(5):537-543. doi: 10.1002/bjs.10101.
- [3] Vidal Fortuny J, Karenovics W, Triponez F, et al. Intra-operative indocyanine green angiography of the parathyroid gland[J]. World J Surg, 2016, 40(10):2378-2381. doi: 10.1007/s00268-016-3493-2.
- [4] Aidan P, Arora A, Lorincz B, et al. Robotic thyroid surgery: current perspectives and future considerations[J]. ORL J Otorhinolaryngol Relat Spec, 2018, 80(3/4):186-194. doi: 10.1159/000488354.
- [5] Park D, Kim HY, Kim HK, et al. Institutional experience of 200 consecutive papillary thyroid carcinoma patients in transoral robotic thyroidectomy surgeries[J]. Head Neck, 2020, 42(8):2106-2114. doi: 10.1002/hed.26149.
- [6] Spartalis E, Ntokos G, Georgiou K, et al. Intraoperative indocyanine green (ICG) angiography for the identification of the parathyroid glands: current evidence and future perspectives[J]. In Vivo, 2020, 34(1):23-32. doi: 10.21873/invivo.11741.
- [7] Rossi L, Vasquez MC, Pieroni E, et al. Indocyanine green fluorescence and near-infrared autofluorescence may improve post-thyroidectomy parathyroid function[J]. Surgery, 2023, 173(1):124-131. doi: 10.1016/j.surg.2022.06.042.
- [8] Demarchi MS, Karenovics W, Bédard B, et al. Near-infrared fluorescent imaging techniques for the detection and preservation of parathyroid glands during endocrine surgery[J]. Innov Surg Sci, 2021, 7(3/4):87-98. doi: 10.1515/iss-2021-0001.
- [9] 徐静,周璐,张姝,等.经口达芬奇机器人甲状腺手术 29 例临床分析[J]. 肿瘤预防与治疗, 2022, 35(2):154-161. doi: 10.3969/j.issn.1674-0904.2022.02.009.
- Xu J, Zhou L, Zhang S, et al. Transoral robotic thyroidectomy vestibular approach: a clinical analysis of 29 patients[J]. Journal of Cancer Control and Treatment, 2022, 35(2):154-161. doi: 10.3969/j.issn.1674-0904.2022.02.009.
- [10] Zhang S, Zhang G, Xu J, et al. Transoral robotic total thyroidectomy and bilateral central regional lymph node dissection for papillary thyroid carcinoma[J]. J Vis Exp, 2023, 15:(199). doi: 10.3791/64631.
- [11] Chang EHE, Kim HY, Koh YW, et al. Overview of robotic thyroidectomy[J]. Gland Surg, 2017, 6(3):218-228. doi: 10.21037/gs.2017.03.18.
- [12] Tae K, Ji YB, Song CM, et al. Robotic and endoscopic thyroid surgery: evolution and advances[J]. Clin Exp Otorhinolaryngol, 2019, 12(1):1-11. doi: 10.21053/ceo.2018.00766.
- [13] Liu P, Zhang Y, Qi X, et al. Unilateral axilla-bilateral areola approach for thyroidectomy by da vinci robot: 500 cases treated by the same surgeon[J]. J Cancer, 2019, 10(16):3851-3859. doi: 10.7150/jca.31463.
- [14] Sephton BM. Extracervical approaches to thyroid surgery:

- evolution and review[J]. *Minim Invasive Surg*, 2019, 2019: 5961690. doi: [10.1155/2019/5961690](https://doi.org/10.1155/2019/5961690).
- [15] Paspala A, Spartalis E, Nastos C, et al. Robotic-assisted parathyroidectomy and short-term outcomes: a systematic review of the literature[J]. *J Robot Surg*, 2020, 14(6): 821–827. doi: [10.1007/s11701-020-01119-x](https://doi.org/10.1007/s11701-020-01119-x).
- [16] Stack BC Jr, Bimston DN, Bodenner DL, et al. American Association of Clinical Endocrinologists And American College Of Endocrinology Disease State Clinical Review: Postoperative Hypoparathyroidism--Definitions And Management[J]. *Endocr Pract*, 2015, 21(6):674–685. doi: [10.4158/EP14462.DSC](https://doi.org/10.4158/EP14462.DSC).
- [17] Rao SS, Rao H, Moinuddin Z, et al. Preservation of parathyroid glands during thyroid and neck surgery[J]. *Front Endocrinol (Lausanne)*, 2023, 14:1173950. doi: [10.3389/fendo.2023.1173950](https://doi.org/10.3389/fendo.2023.1173950).
- [18] Boni L, David G, Mangano A, et al. Clinical applications of indocyanine green (ICG) enhanced fluorescence in laparoscopic surgery[J]. *Surg Endosc*, 2015, 29(7): 2046–2055. doi: [10.1007/s00464-014-3895-x](https://doi.org/10.1007/s00464-014-3895-x).
- [19] Licari LC, Bologna E, Proietti F, et al. Exploring the applications of indocyanine green in robot-assisted urological surgery: a comprehensive review of fluorescence-guided techniques[J]. *Sensors (Basel)*, 2023, 23(12):5497. doi: [10.3390/s23125497](https://doi.org/10.3390/s23125497).
- [20] Jitpratoom P, Anuwong A. The use of ICG enhanced fluorescence for the evaluation of parathyroid gland preservation[J]. *Gland Surg*, 2017, 6(5):579–586. doi: [10.21037/gs.2017.09.01](https://doi.org/10.21037/gs.2017.09.01).
- [21] Shaphaba K, Thakar A, Sakthivel P, et al. Incremental value of magnification and indocyanine green for parathyroid preservation in thyroid surgery[J]. *Head Neck*, 2023, 45: 1753–1760. doi: [10.1002/hed.27387](https://doi.org/10.1002/hed.27387).
- [22] Abbaci M, de Leeuw F, Breuskin I, et al. Parathyroid gland management using optical technologies during thyroidectomy or parathyroidectomy: a systematic review[J]. *Oral Oncol*, 2018, 87: 186–196. doi: [10.1016/j.oraloncology.2018.11.011](https://doi.org/10.1016/j.oraloncology.2018.11.011).
- [23] Yin S, Pan B, Yang ZY, et al. Combined use of autofluorescence and indocyanine green fluorescence imaging in the identification and evaluation of parathyroid glands during total thyroidectomy: a randomized controlled trial[J]. *Front Endocrinol (Lausanne)*, 2022, 13:897797. doi: [10.3389/fendo.2022.897797](https://doi.org/10.3389/fendo.2022.897797).
- [24] Muraveika L, Kose E, Berber E. Near-infrared fluorescence in robotic thyroidectomy[J]. *Gland Surg*, 2020, 9(Suppl 2):S147–152. doi: [10.21037/gs.2019.12.15](https://doi.org/10.21037/gs.2019.12.15).
- [25] 宋西成, 郑海涛. 甲状旁腺自荧光显影技术应用研究[J]. *山东大学耳鼻喉眼学报*, 2020, 34(3): 19–25. doi: [10.6040/j.issn.1673-3770.1.2020.025](https://doi.org/10.6040/j.issn.1673-3770.1.2020.025).
- Song XC, Zheng HT. A review of autofluorescence imaging of the parathyroid gland[J]. *Journal of Otolaryngology and Ophthalmology of Shandong University*, 2020, 34(3): 19–25. doi: [10.6040/j.issn.1673-3770.1.2020.025](https://doi.org/10.6040/j.issn.1673-3770.1.2020.025).
- [26] 皮启飞, 殷素鹏, 孙乙曾, 等. 吲哚菁绿荧光成像技术用于甲状腺全切除术中甲状旁腺血供判断的研究[J]. *中国普外基础与临床杂志*, 2022, 29(10): 1313–1317. doi: [10.7507/1007-9424.202206021](https://doi.org/10.7507/1007-9424.202206021).
- Pi QF, Yin SP, Sun YZ, et al. Application of indocyanine green fluorescence imaging in judging parathyroid blood supply during total thyroidectomy[J]. *Chinese Journal of Bases and Clinics in General Surgery*, 2022, 29(10): 1313–1317. doi: [10.7507/1007-9424.202206021](https://doi.org/10.7507/1007-9424.202206021).
- [27] Grubnik VV, Parfentiev RS, Grubnik YV, et al. Intraoperative indocyanine green angiography for predicting postoperative hypoparathyroidism[J]. *Surg Endosc*, 2023. doi: [10.1007/s00464-023-10466-3](https://doi.org/10.1007/s00464-023-10466-3). [Online ahead of print]
- [28] Park JH, Lee J, Jung JH, et al. Intraoperative assessment of parathyroid perfusion using indocyanine green angiography in robotic thyroidectomy[J]. *J Minim Invasive Surg*, 2022, 25(3):112–115. doi: [10.7602/jmis.2022.25.3.112](https://doi.org/10.7602/jmis.2022.25.3.112).
- [29] Yu HW, Chung JW, Yi JW, et al. Intraoperative localization of the parathyroid glands with indocyanine green and Firefly(R) technology during BABA robotic thyroidectomy[J]. *Surg Endosc*, 2017, 31(7):3020–3027. doi: [10.1007/s00464-016-5330-y](https://doi.org/10.1007/s00464-016-5330-y).
- [30] Silver Karcioğlu AL, Triponez F, Solórzano CC, et al. Emerging imaging technologies for parathyroid gland identification and vascular assessment in thyroid surgery [J]. *JAMA Otolaryngol Head Neck Surg*, 2023, 149(3): 253–260. doi: [10.1001/jamaoto.2022.4421](https://doi.org/10.1001/jamaoto.2022.4421).

(本文编辑 熊杨)

本文引用格式: 徐静, 张姝, 姜燕, 等. 经口腔前庭入路机器人甲状腺切除术中使用吲哚菁绿荧光显影技术的安全性及效果分析[J]. *中国普通外科杂志*, 2023, 32(11): 1697–1704. doi: [10.7659/j.issn.1005-6947.2023.11.008](https://doi.org/10.7659/j.issn.1005-6947.2023.11.008)

Cite this article as: Xu J, Zhang S, Jiang Y, et al. Safety and efficacy analysis of using indocyanine green fluorescence imaging technique in transoral robotic thyroidectomy vestibular approach[J]. *Chin J Gen Surg*, 2023, 32(11): 1697–1704. doi: [10.7659/j.issn.1005-6947.2023.11.008](https://doi.org/10.7659/j.issn.1005-6947.2023.11.008)