



doi:10.7659/j.issn.1005-6947.2023.12.002
http://dx.doi.org/10.7659/j.issn.1005-6947.2023.12.002
China Journal of General Surgery, 2023, 32(12):1829-1841.

· 指南解读 ·

欧洲血管外科学会2023版《动脉粥样硬化性颈动脉和椎动脉疾病管理的临床实践指南》解读

马博, 叶志东, 刘鹏

(中日友好医院 心脏血管外科, 北京 100029)

摘要

欧洲血管外科学会(ESVS)发布了2023版《动脉粥样硬化性颈动脉和椎动脉疾病管理的临床实践指南》,对颈动脉和椎动脉病变的诊疗策略进行了全面而详细的介绍。该指南一共包含了133条推荐,其中11条推荐更新了证据等级或推荐强度,38条为新发布的推荐。动脉粥样硬化性颈动脉和椎动脉狭窄是缺血性卒中的重要病因,合理的管理治疗策略能够降低卒中风险。因此,笔者根据指南的循证医学证据,结合我国临床实际,对指南内容进行解读,以期帮助临床医务人员更好地管理动脉粥样硬化性颈动脉和椎动脉患者。

关键词

动脉粥样硬化; 颈动脉; 椎动脉; 诊疗指南
中图分类号: R654.3

Interpretation of the *European Society for Vascular Surgery (ESVS) 2023 Clinical Practice Guidelines on the Management of Atherosclerotic Carotid and Vertebral Artery Disease*

MA Bo, YE Zhidong, LIU Peng

(Department of Cardiovascular Surgery, China-Japan Friendship Hospital, Beijing 100029, China)

Abstract

The European Society for Vascular Surgery (ESVS) has released the 2023 edition of "*Clinical Practice Guidelines on the Management of Atherosclerotic Carotid and Vertebral Artery Disease*", providing a comprehensive and detailed descriptions of diagnostic and therapeutic strategies for carotid and vertebral artery disorders. The guidelines consist of a total of 133 recommendations, among which 11 recommendations have been revised in terms of evidence grades or recommendation strengths, and 38 are newly introduced recommendations. Atherosclerotic carotid and vertebral artery stenosis are critical contributors to ischemic stroke, and a rational management and treatment strategies can reduce the risk of stroke. Therefore, the authors, based on the information from evidence-based medicine in the guidelines and considering the clinical practices in our country, interpret the content of the guidelines with the aim of assisting healthcare professionals in better managing patients with atherosclerotic carotid and vertebral artery diseases.

收稿日期: 2023-11-05; 修订日期: 2023-12-07。

作者简介: 马博, 中日友好医院主治医师, 主要从事心脏血管外科方面的研究。

通信作者: 刘鹏, Email: liupeng5417@163.com

Key words Atherosclerosis; Carotid Arteries; Vertebral Artery; Diagnostic and treatment guideline

CLC number: R654.3

欧洲血管外科学会 (European Society for Vascular Surgery, ESVS) 于 2022 年 5 月在线首发了 2023 版《动脉粥样硬化性颈动脉和椎动脉疾病管理的临床实践指南》^[1] (以下简称新版指南)。新版指南囊括了疾病评估、无症状性颈动脉狭窄 (asymptomatic carotid stenosis, ACS) 的管理、症状性颈动脉狭窄 (symptomatic carotid stenosis, SCS) 的管理、颈动脉狭窄手术相关问题、椎动脉狭窄的管理等 11 个方面的内容。新版指南一共包含了 133 条推荐, 是对 2017 版 ESVS 指南^[2] 的更新和补充, 其中 11 条推荐更新了证据等级或推荐强度,

38 条为新发布的推荐。指南的推荐均按照欧洲心脏病协会证据分级系统给出相应的推荐强度和证据等级 (表 1-2)。无论是国外还是国内, 卒中都造成了严重的社会和经济负担, 也是居民死亡的主要原因之一^[3-4]。在我国缺血性卒中病例约占所有卒中病例的 80%^[5], 而动脉粥样硬化性颈动脉和椎动脉狭窄是缺血性卒中的重要病因^[6]。本文根据新版指南中的循证医学证据, 结合我国临床实际, 对指南内容尤其是更新的推荐内容进行解读, 以期帮助临床医务人员更好地管理动脉粥样硬化性颈动脉和椎动脉患者, 降低相关的卒中风险。

表 1 欧洲心脏病学会证据分级系统的推荐强度

Table 1 Recommendation strengths according to the evidence grading system use by the European Society of Cardiology

推荐强度	定义	推荐措辞
I	证据和/或一致意见认为某项干预或操作是有利、有用和有效的	推荐
II	认为某项干预或操作有用或有效的证据有矛盾或意见有分歧	
IIa	证据或意见更倾向于认为干预或操作是有用或有效的	应该被考虑
IIb	较少的证据或意见认为干预或操作是有用或有效的	可以被考虑
III	证据或一致意见认为某项干预或操作是无用或无效的, 甚至在某些情况下是有害的	不推荐, 不应该采用

表 2 欧洲心脏病学会证据分级系统的证据等级

Table 2 Levels of evidence according to the evidence grading system use by the European Society of Cardiology

证据等级	描述
A	数据来源于多个随机临床试验或随机试验的 Meta 分析结果
B	数据来源于单一随机临床试验或大型非随机研究
C	专家共识和/或小型研究、回顾性研究、注册研究资料

1 颈动脉疾病评估

颈动脉和椎动脉狭窄的评估首先需要明确其相关的脑血管事件。新版指南明确给出了短暂性脑缺血发作 (transient ischemic attack, TIA)、频发性 TIA、卒中和进展性卒中的定义^[7-9], 明确诊断与干预措施的选择密切相关。对于颈动脉狭窄的测量方法, 新版指南推荐采用北美症状性颈动脉内膜剥脱试验 (North American Symptomatic Carotid Endarterectomy Trial, NASCET) 的方法^[10], 但需要注意的是由于远端颈内动脉塌陷, 应用 NASCET 的方法计算慢性近闭塞病变 (near occlusion) 的颈动脉狭窄率是不准确的, 可能的情况下可以将对侧

正常的颈内动脉直径作为参考。评估颈动脉病变的推荐影像学手段仍然是多普勒超声、计算机断层成像血管造影 (computed tomographic angiography, CTA) 和/或磁共振血管造影 (magnetic resonance angiography, MRA) (I B)。在颈动脉评估方面多普勒超声与 CTA 和 MRA 相比, 其敏感性和特异性都相当^[11-12], 其重要性值得肯定。因此多普勒超声作为第一线影像评估手段, 对于拟行颈动脉内膜剥脱术 (carotid endarterectomy, CEA) 的患者, 其他超声检查者的重复颈动脉多普勒超声评估可以等价于 CTA 或 MRA (I B)。只有对于拟行颈动脉支架成形术 (carotid artery stenting, CAS) 的患者, 需要额外的 CTA 或 MRA 检查来提供主动脉弓、颅内

动脉循环等方面的信息 (I B)。动脉内数字减影血管造影 (digital subtraction angiography, DSA) 并不推荐常规用来评估, 除非存在相关无创影像检查结果不一致的情况 (I B)。值得注意的是, 新版指南的这四条建议与2017年版指南相比^[2], 虽然使用了同样的参考文献, 但其证据级别从A降到了B。

2 ACS的管理

2.1 ACS最佳药物治疗(best medical therapy, BMT)

无论是ACS患者还是SCS患者, 改变生活方式都是非常重要的, 新版指南推荐健康饮食、戒烟和适量的体育锻炼 (I B), 并新引用了O'Connor等^[13]在2020年的研究结果, 强调了健康饮食和体育锻炼在降低心血管事件风险方面的有效性。

在抗血小板药物治疗方面, 目前只有两项较大的临床研究评估了狭窄程度大于50%的ACS患者单抗血小板治疗的效果, 其中一项RCT研究^[14]并没有显示出单抗在心血管事件复合终点方面的优势, 另一项研究^[15]虽然显示了单抗的获益, 但研究类型为观察性队列研究。另一方面, 大约2/3的ACS患者存在亚临床冠状动脉疾病 (coronary artery disease, CAD)^[16], 大部分中重度狭窄的ACS患者死于心血管事件^[17]。因此, 虽然新版指南仍然推荐狭窄程度大于50%的ACS患者应用低剂量阿司匹林预防, 但是推荐级别已经从2017版指南的I A降到了目前的IIa C。而对于不能耐受阿司匹林的患者, 新版指南不仅提出可以应用氯吡格雷抗血小板治疗。而且由于新证据的^[18]引用, 新版指南还提出, 如果患者既不耐受阿司匹林也不耐受氯吡格雷, 可以考虑应用双嘧达莫单抗血小板治疗 (IIa C)。对于拟行CEA手术治疗的患者, 新版指南的最新推荐是低剂量的阿司匹林治疗 (75~325 mg/d) (I B), 而逆行CAS治疗的患者, 新版指南仍然推荐术前使用阿司匹林和氯吡格雷双抗治疗, 其中氯吡格雷术前至少应用3 d或在紧急情况下可以用300 mg负荷量, 而术后双抗治疗至少应用4周, 然后可改为单抗治疗 (I B), 对单抗药物的选择新版指南并没有倾向性。

在降脂治疗方面, 他汀类药物依然是首选 (I B), 只不过新版指南的证据级别降为了B级。依折麦布作为辅助降脂药物, 并没有专门针对它的推荐

内容。近些年有新的研究^[19-20]肯定了新型降脂药前蛋白转化酶枯草溶菌素9 (proprotein convertase subtilisin/kexin type 9, PCSK9) 抑制剂在降脂、稳定斑块和降低心脑血管风险方面的作用, 虽然这些研究并不是针对ACS的患者, 但是新版指南还是采纳了证据并作出推荐, 即对于他汀类药物不耐受的患者, 可以考虑应用PCSK9抑制剂来降脂治疗 (IIa C)。新版指南未对高血压和糖尿病患者的管理提出新的推荐。

2.2 ACS筛查

从卫生经济学和患者的可能获益情况出发, 该指南并不推荐对普通人进行常规的颈动脉筛查 (III C), 这与其他主流的颈动脉相关指南^[21-22]一致。颈动脉狭窄的危险因素包括高龄、男性、吸烟、糖尿病、卒中史、冠心病、外周动脉疾病、高血压、高血脂等^[23-24]。对于具有2个及以上危险因素的患者可以进行选择性颈动脉筛查 (IIb B), 一方面可以确保高检出率, 另一方面可期望降低相关患者的心脑血管风险。

2.3 ACS治疗方式选择

ACS的治疗选择是近几年比较有争议的话题, 尤其是BMT的普及和发展, ACS患者的卒中风险已经明显降低。一项大型的队列研究^[25]显示, 狭窄率在50%~69%的ACS患者, 年卒中发生率仅为0.31%, 5年累积卒中发生率为1.2%。不过也有研究^[26]显示, 狭窄率在70%以上的患者, 5年同侧卒中发生率可达14.6%。新发布的关于ACS患者治疗方式对比的随机对照研究^[27], 虽然因招募问题最后分成了2个子研究, 分别对比了CEA联合BMT和BMT以及CAS联合BMT和BMT的临床终点, 其结果显示三种治疗方案在30 d卒中或病死率以及5年内同侧卒中发生率方面无明显统计学差异。虽然新发表了以上关于ACS的研究结果, 但是新版指南关于治疗方式的推荐意见没有改变。新版指南认为有高卒中风险的ACS患者接受CEA或CAS治疗才会有获益, 当然这一观点与近几年的研究结果并不矛盾。与ACS患者卒中风险增加的相关因素包括同侧无症状脑梗死灶、狭窄程度明显进展、高危性质斑块、脑血管反应性受损、微栓子监测阳性等, 值得注意的是新版指南撰写专家组并未将狭窄程度考虑为危险因素, 后续可能还要根据其他大型随机对照研究的结果再做定论。

对于高卒中风险且狭窄率在60%~99%的ACS患

者，只要能达到30 d卒中或病死率小于3%且患者预期寿命大于5年的设定目标，新版指南推荐手术干预。对于平均手术风险的ACS患者，CEA (IIa B) 或CAS (IIb B) 都可作为手术干预的选择 (图1)。这一点与2021版美国血管外科学会 (Society for Vascular Surgery, SVS) 指南^[21]有所区别。在2021版SVS指南中，对于低手术风险且狭窄率大于70%的ACS患者，推荐CEA作为手术干预选择，而没有推荐CAS。而新版指南编撰专家组认为对于平均手术风险的患者，根据已有的研究^[28-30]证据，CEA与

CAS在术后30 d的临床终点和长期随访终点方面几乎没有差异，因此在手术干预选择上可以考虑CAS。对于高手术风险的ACS患者，新版指南倾向于推荐CAS治疗 (IIb B)，但同时也应该满足30 d卒中或病死率小于3%且患者预期寿命大于5年的设定目标。需要注意的是，高手术风险是参考SAPPHIRE研究^[31]的标准，但该研究中ACS患者的围手术期卒中或死亡风险是5.8% (CAS) vs. 6.1% (CEA)。所以如果做不到3%的限定目标，其实可以考虑单纯的BMT治疗方案。

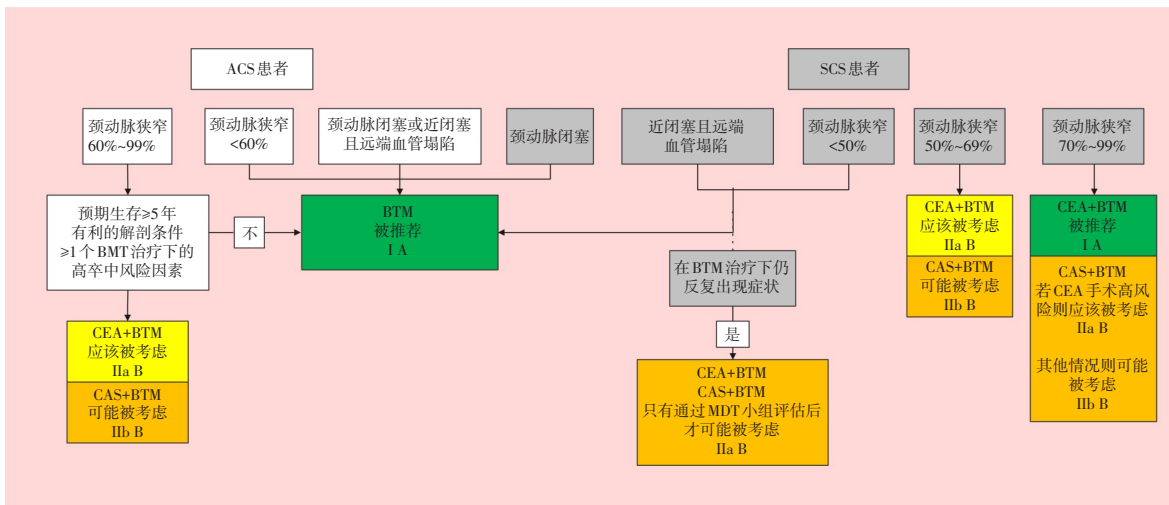


图1 平均手术风险的ACS患者和SCS患者的治疗管理策略

Figure 1 Management of average risk patients with asymptomatic and symptomatic carotid stenosis

2.4 认知功能改变

目前ACS与认知功能受损相关研究较多^[32-33]，结果复杂不一，还未有特别明确的结论，可能认知功能受损与多方面因素有关。颈动脉血管重建对患者认知功能的改善效果也不明确^[33]。因此对于狭窄率为70%~99%的ACS患者，新版指南并不推荐以改善认知功能为目的的颈动脉重建治疗。

3 SCS的管理

3.1 颈动脉和椎动脉相关症状

SCS或椎动脉狭窄是指近6个月内与颈动脉或椎动脉供血范围一致的缺血症状 (表3)，往往具有相应动脉供血区域的特异性，但是因为存在交通动脉和脑血管变异，有时候症状区域可能会有交叉。但是所谓的非半球症状，比如孤立性的晕厥、头晕、复视、耳鸣、眩晕等，并不一定与颈动脉或椎动脉相关。具有这些症状的颈动脉或椎

动脉狭窄患者也不被认为是症状性患者，而且也没有证据显示这类非半球症状的颈动脉或椎动脉狭窄患者能够从动脉重建手术中获益。

3.2 SCS患者BMT

SCS患者的BMT与ACS患者的相似，包括改变生活方式、抗血栓治疗、降脂治疗、血压和血糖管理等方面。其中生活方式的改变措施跟ACS患者的管理方式是一样的。而在抗血栓治疗方面，ACS患者抗血小板治疗的目的是降低患者的心血管事件风险，而SCS患者抗血小板治疗更主要的是为了降低早期的卒中复发风险，这也得到了一些研究^[34-35]结果的支持，因此SCS患者的抗血小板治疗方案有所不同，新版指南也因此提出了一些新的建议。对于不考虑颈动脉重建治疗的SCS患者，在症状出现后建议应用阿司匹林联合氯吡格雷双抗治疗21 d，然后可以改为氯吡格雷单抗或阿司匹林联合双嘧达莫抗血小板治疗 (IA)。这里之所以

推荐氯吡格雷单抗作为后续治疗,是因为在预防卒中复发方面氯吡格雷单抗的效果与阿司匹林联合双嘧达莫的效果相当^[36]。若不能耐受阿司匹林和氯吡格雷,可以考虑应用双嘧达莫或替格瑞洛单抗治疗^[37-38] (I B)。

对于拟行CEA的SCS患者,传统的外科观念认为抗血小板治疗会增加围手术期出血的风险,对于CEA术前抗血小板药物的应用相对谨慎。但是无论从SCS患者的脑血管事件治疗方面考虑,还是从降低围手术期卒中风险方面考虑,抗血小板药物治疗甚至双抗治疗都可能是有益的。而且研究^[39-40]表明,围手术期应用抗血小板药物甚至双抗治疗,并不会明显增加手术区域的血肿风险。因此对于近期有症状且拟行CEA的SCS患者,新版指南推荐在排除脑出血的情况下,抗血小板治疗应该贯穿整个围手术期并且长期应用 (I A),若考虑应用单抗治疗,可以采用低剂量阿司匹林(75~325 mg/d)的方案 (I B),14 d可以进一步降低阿司匹林剂量(75~162 mg/d) (IIa B)。围手术也可以考虑应用双抗治疗方案 (IIa C)。若患者不能耐受阿司匹林或氯吡格雷,可考虑改用双嘧达莫单抗 (I C)。无论是何种抗血小板治疗方案,都不应该影响限期的CEA手术治疗 (I C)。这些新的推荐为SCS患者的围手术期管理提供了新的思路,当然其中双抗治疗的应用可能还需要一个逐步接受适应并且根据各国情况而加以改进的过程。

对于拟行CAS的SCS患者,新版指南对于抗血小板治疗的建议与2017版指南无明显变化,即术前阿司匹林联合氯吡格雷双抗治疗,其中氯吡格雷术前至少应用3 d或在紧急情况下应用负荷量,术后双抗治疗至少4周,然后改为长期的单抗治疗 (I C)。但新版指南把该建议的证据等级从B级降到C级。另一个需要注意的地方是,2017指南对CAS术后的长期单抗选择没有倾向性,新版指南倾向于选择氯吡格雷作为长期抗血小板药物,这一点也与ACS患者CAS术后的长期抗血小板治疗选择有所差异。

无论是CEA还是CAS,术后都不推荐长期双抗治疗,除非有其他心血管疾病的要求 (III A)。另外对于抗血小板治疗的患者,消化道出血的问题也需要关注。一般来说,无明确消化道出血风险的患者,双抗治疗期间不需要特殊的胃肠道保护治疗。对于高风险患者,推荐胃保护治疗或质

子泵抑制剂 (IIa B),但是需要考虑与氯吡格雷的相互作用^[41],选择对氯吡格雷干扰小的质子泵抑制剂,如泮托拉唑^[42]。如果质子泵抑制剂不能耐受或效果不理想,可以考虑H2受体拮抗剂,如法莫替丁^[43]。

对于SCS患者目前并不推荐常规抗凝治疗,而因其他问题需要抗凝治疗的患者,需要评估血栓及出血风险,同时考虑手术治疗方式相关的出血风险,综合考虑患者的情况。其中CEA出血风险相对较高,CAS出血风险相对低^[44]。因此对于因其他原因需要口服抗凝药的SCS患者,若行CEA手术,术前需停用口服抗凝药且开始抗血小板治疗,并根据血栓风险大小,选择是否应用低分子肝素或普通肝素过渡。若行CAS治疗,则需考虑患者的出血风险,若总体出血风险较低,围手术期可不停用口服抗凝药物。

降脂治疗可以降低心脑血管事件风险,他汀类药物作为脑血管事件次级预防的药物,对于SCS患者来说,推荐用来降低长期的卒中、心肌梗死及其他心血管事件风险 (I B)。与ACS患者的相关推荐略有不同,依折麦布单独被提出来,推荐在最大剂量或最大耐受剂量他汀类药物治疗下血脂仍不能达标时,依折麦布可以作为他汀治疗的补充 (I B)。此外新版指南还提出,对于不能耐受他汀类药物或在他汀类药物治疗下血脂仍不达标的SCS患者,可以考虑应用PCSK9抑制剂 (IIa B)。在降脂治疗方面,由于新的临床试验证据的出现^[20,45],新版指南相较于2017版指南,对于依折麦布和PCSK9抑制剂的应用显得更为支持,这也让SCS患者的降脂治疗有了更多的选择。对于高血压和糖尿病的SCS患者管理,新版指南无新的推荐。

3.3 治疗方式选择

相较于ACS患者,SCS患者在手术治疗和BMT之间的争议并不大 (图1)^[1]。早期的研究^[46]已经证明狭窄率在50%~99%的SCS患者均能从CEA手术中获益。SCS患者治疗方面的争议主要在于CEA和CAS的选择。从术后30 d的短期结果来看,CAS在卒中、死亡/卒中、死亡/卒中/心肌梗死这三个临床终点方面不如CEA^[47]。而且CAS的风险随着年龄增加而明显增加,尤其是70岁以上的患者,CAS风险明显高于CEA^[48]。从长期效果来看,除去围手术期的风险差异后,CEA与CAS的长期风险相似^[49]。因此新版指南对SCS患者手术方式的推荐

并没有更新, 70岁以上, 狭窄程度在50%~99%的SCS患者推荐CEA治疗(I A), 70岁以下的患者可以考虑CAS作为CEA的替代选择(IIb A)。而在手术时机方面, 由于没有新的证据, 新版指南仍推荐对于狭窄程度在50%~99%的SCS患者进行早期血管重建干预, 最好是出现症状的14 d以内(I A), 早期干预方式仍然推荐CEA(I A), 这一点与2011版SVS指南^[50]相同。而早期经颈动脉血运重建术(transcarotid artery revascularization, TCAR)治疗的

临床证据目前并不充足, 因此新版指南未作推荐。此外, 专家组依然推荐无论选择CEA还是CAS, 30 d的死亡/卒中发生率均应控制在6%以下。虽然手术风险可能已经有所下降, 但是如果降低该阈值, 相关术者可能会为了降低围手术期风险而推迟手术时间, 这样不利于早期干预治疗, 增加了患者反复卒中的风险。总体上来看新版ESVS指南与2011版SVS指南^[50]相似, 对SCS患者的颈动脉重建方式选择上更倾向于CEA。

表3 颈动脉和椎基底动脉相关区域症状

Table 3 Regional symptoms associated with the carotid and vertebral arteries

颈动脉区域症状	椎基底动脉区域症状
高级皮质功能障碍(失语、书写障碍、失用、视空间问题、视野缺损)	完全视觉丧失, 偏盲
一过性黑蒙/短暂性单眼失明模糊	复视, 上睑下垂
慢性眼缺血综合征	眩晕, 通常伴有其他脑干相关症状
面部/四肢的肌力和/或感觉受损	急性感音神经性耳聋
上肢/下肢动作笨拙	构音障碍(也可发生在颈动脉区域缺血)
肢体抖动型TIA	吞咽困难(也可出现在颈动脉区域缺血)
	发声困难
	双侧面部或肢体无力/麻木
	共济失调

3.4 SCS患者的特殊情况

新版指南对于SCS患者中的一些特殊情况也给出了建议。对于有神经功能障碍的患者(改良Rankin评分 ≥ 3)或者大面积脑梗的患者, 需要延迟血管重建手术, 主要是担心继发脑出血(I C)。而对于进展性TIA的患者, 需要行紧急的CEA手术。而因急性卒中接受静脉溶栓的SCS患者, 需要平衡早期干预可能引起的颅内出血、手术相关风险及不干预期间卒中复发的风险。目前的证据^[51]表明, 静脉溶栓会增加CEA术后颅内出血及颈部血肿的风险, 也会增加CAS术后颅内出血及卒中死亡风险。而在静脉溶栓的6 d后, CEA的围手术期风险能达到6%的阈值。因此, 新版指南建议对于静脉溶栓治疗且颈动脉狭窄率为50%~99%的SCS患者, 可在静脉溶栓6 d后考虑行CEA治疗(IIa B); 虽然CAS在这方面的数据不足, 但是指南也推荐可以在静脉溶栓6 d后考虑行CAS治疗(IIa B)。此外对于此类的患者, 术后积极控制血压是非常必要的, 可以降低颅内出血风险(I C)。还有部分卒中患者可能会接受颅内机械取栓治疗, 若这类患者同侧颈动脉狭窄率在50%~99%, 就可能需要考虑处理颈动脉狭窄的问题。目前的治疗策略包

括同期CAS或者延期CAS/CEA治疗, 同时还要考虑抗血小板治疗的应用策略。其中同期机械取栓联合CAS的临床结果可能较理想^[52-53], 但是目前仍缺乏足够的临床试验证据。同期处理的话, 还需要考虑是先处理颅外病变还是颅内病变, 但目前仍缺乏足够的证据, 也缺乏统一的意见。因此, 对于接受颅内机械取栓且同侧颈内动脉存在50%~99%狭窄的SCS患者, 若在取栓后存在前向血流不佳或通过Willis环的对侧来源血流不足的情况, 新版指南推荐可以考虑同期行CAS治疗(IIb C)。

一般提到的颈动脉高手术风险指的是CEA手术风险较高, 这一概念的提出是为了探究CAS的适应人群。但SAPPHIRE研究^[31]出手术风险级别对于SCS患者来说可能是需要被质疑的, 因为高手术风险并不意味着高卒中或死亡风险^[54-55]。其中高龄可能是CAS的高风险因素, 并不是CEA的^[48]。放疗史对于CEA手术来说确实会增加颅神经损伤的风险, 但很少是永久性损伤。而在围手术期卒中方面与CAS治疗结果相比, 放疗史并没有增加CEA手术患者的卒中风险^[56]。CEA术后再狭窄的患者, 再次行CEA和行CAS治疗之间的风险差异并不大, 主要集中在颅神经损伤, 而在卒中或死亡

风险方面的差异不明显^[57]。对侧颈动脉闭塞的SCS患者,CEA与CAS的风险比较结果并不确定,目前还没有明确的证据表明孰优孰劣^[58-59]。因此虽然新版指南对这类高手术风险的SCS患者提出了新的建议,但是最终选择CEA还是CAS并没有给出明确的建议,而是建议进行个体化的考虑和选择(IIaB)。

颈动脉近闭塞病变患者是否能从CEA或CAS治疗中获益,目前的研究结果比较混杂,虽然不断有新的研究结果,但仍缺乏足够大量的明确的临床证据。因此新版指南在这方面的新建议也比较模糊,认为在充分药物治疗情况下仍有反复症状发作的近闭塞病变患者通过多学科讨论后可以考虑采用CEA或CAS的治疗方式(IIbC)。

新版指南还增加了关于颈动脉漂浮血栓(free floating thrombus, FFT)、颈动脉蹼(carotid web, CaW)及慢性眼缺血综合征(ocular ischemia syndrome, OIS)的建议。其中,对于FFT患者而言,目前缺乏足够的证据来确定最佳治疗手段及其疗效,但是这类患者静脉溶栓后发生卒中的风险较大^[60],因此不推荐静脉溶栓治疗(III C),但治疗性的抗凝治疗有可能降低卒中风险^[60],因此是被推荐的(IC)。虽然缺乏证据,但是专家组认为在抗凝治疗情况下仍有反复症状的FFT患者,可以考虑手术或介入治疗(IIb C)。CaW作为突入管腔的异常结构,可能会引起血栓并增加卒中风险^[61]。但对于CaW患者是采用抗血小板治疗还是抗凝治疗,目前证据仍不充分^[62],而进一步的手术干预结果也缺少研究支持,因此新版指南认为有症状的CaW患者在没有其他栓子来源的情况下可以考虑CEA或CAS治疗(IIb C)。慢性眼缺血综合征主要表现为进展性视野受损、结膜或巩膜血管扩张和视网膜动脉收缩,可伴有视网膜静脉扩张^[63]。它通常与重度颈动脉狭窄相关,若不加干预患者可能会出现青光眼、视网膜出血等并发症。因此慢性眼缺血综合征且同侧颈动脉狭窄率为50%~99%的患者,指南推荐CEA或CAS来处理颈动脉病变,以预防视网膜病变的进展(IIa C)。

伴有房颤的SCS患者是一类比较特殊的患者。一方面,颈动脉狭窄程度大于50%且合并有房颤的SCS患者,其卒中风险比普通的房颤患者高^[64]。另一方面,导致卒中的栓子是来源于心脏还是狭窄的颈动脉难以区分,对于判断是否需要进一步

干预颈动脉狭窄有一定的迷惑性。因此需要脑血管专业组甚至多学科讨论评估这类患者的治疗方案,以决定是否行颈动脉重建(IC)。若在抗凝治疗下仍反复出现症状,且同侧颈动脉存在50%~99%的狭窄,则推荐行CEA或CAS治疗(IC)。

4 颈动脉开放手术的相关问题

新版指南对双侧颈动脉狭窄的处理选择、麻醉方式、手术切口和入路、颈动脉窦神经阻滞、鱼精蛋白应用、转流管和补片的使用、CEA手术方式的选择等方面的推荐与2017版指南一致。新版指南提出的新建议是,推荐CEA由经过训练的血管外科医生来实施,而不是其他专业的外科医生(IB);CEA术中应该考虑即时的影像评估,以减少围手术期卒中风险(IIa B),这是基于2021年一项Meta分析^[65]结果总结的推荐意见。不过2021版SVS指南^[21]并未采用这一证据,也没有推荐术中的影像评估。

新版指南另一项新推荐是,CEA术后可以考虑选择性地放置引流管(IIa B),支持证据主要来自一项基于VQI数据库的包括47 752例CEA手术患者的研究^[66],结果显示伤口引流并不能减少颈部血肿的再干预风险,反而会增加患者的住院时间。另一项Meta分析^[67]显示伤口引流甚至会增加术后伤口再开放探查的可能性。

5 颈动脉支架的相关问题

新版指南在颈动脉支架方面的更新较多,包括术中用药、入路选择、支架应用等多个方面。关于球囊扩张前阿托品或格隆溴铵的应用推荐,虽然依然采用了2017版指南的研究证据,但是推荐级别从IB降到了IC。常规CAS是经股动脉入路的,但也可行TCAR或经桡动脉入路,而且随着新的研究^[68-69]结果发布,这两种入路的可行性和安全性都得到了肯定,甚至TCAR的相关风险比常规CAS低^[70],因此新版指南推荐可以考虑颈总动脉或桡动脉入路,尤其当经股动脉入路风险比较高的时候(IIa B)。目前常用的颈动脉支架分开环支架和闭环支架,不过目前的研究^[71-72]并没有明确显示出两者之间的优劣性。新版指南虽然提出了新建议,但是没有给出倾向性的选择,而是建议术者

根据自己的经验来选择合适的支架 (IIa B)。新型的双层支架 (dual layer mesh covered stents, DLS) 结合两种支架设计的优点, 在临床试验研究^[73-74]中展现出了较低的卒中风险和再狭窄率, 因此也可以被考虑采用 (IIb C)。关于CAS的预扩张和后扩张, 目前仍缺乏足够的临床证据来统一意见, 新版指南根据近几年的研究结果, 建议预扩张的球囊直径小于5 mm以减少卒中风险 (IIa C), 支架置入后若残留狭窄小于30%, 不建议进行后扩张, 以降低血流动力学不稳定的风险 (III B)。至于脑保护装置应用方面, 目前仍缺乏足够的RCT试验证据, 但是根据已有的结果和经验, 新版指南还是维持了与2017版指南一样的意见, 即推荐应用脑保护装置 (IIa C)。新版指南对于脑保护装置种类的选择没有倾向性的意见, 推荐术者根据具体情况来选择 (IIa B)。此外新版指南还强调了手术中心或术者经验对CAS结果的影响, 推荐由年手术量至少12例的术者实行CAS治疗, 以确保最佳结果 (IIb C)。

6 手术相关并发症

无论是CEA还是CAS, 围手术期卒中都是最被关注的并发症之一, 而新版指南着重围绕围手术期卒中的诊断分析更新了部分内容。对于围手术期卒中, 指南推荐首先判断卒中发生的时机是术中还是术后 (I C)。如果是在局部区域麻醉下的CEA, 患者在术中颈动脉开放阻断后新发同侧神经

症状, 新版指南推荐立即探查颈动脉 (I C)。CEA或CAS术后出现无论是同侧还是对侧的神经症状, 新版指南均推荐立即行颈动脉和颅内血管的影像检查 (I C)。在术后血流动力学不稳定、伤口血肿、颅神经损伤方面新版指南没有更新推荐。

手术相关的远期并发症主要包括补片或支架感染和术后再狭窄这两个方面。补片或支架感染的处理, 新版指南仍主张切除后采用自体静脉修复 (I C), 而不推荐采用人工补片修复 (III C)。对于手术修补风险较高的补片感染患者, 新版指南提出可以考虑置入覆膜支架并采用EndoVAC技术^[75] (IIb C)。在术后再狭窄的评估和处理方面新版指南并没有提出新的建议, 只是将部分建议的证据级别进行了下调。

7 颈动脉狭窄合并冠脉病变的管理

冠脉搭桥手术 (coronary artery bypass grafting, CABG) 术后卒中是比较严重的并发症之一, 而颈动脉狭窄和冠状动脉粥样硬化性心脏病本就是动脉粥样硬化在不同部位的表现, 因此冠心病患者经常会合并颈动脉狭窄, 这类患者的管理策略也是临床比较关心的问题。新版指南主要关注于CABG合并颈动脉狭窄患者的治疗策略 (图2)^[1], 根据颈动脉狭窄是否存在相关症状而推荐相应的策略。不过因为研究证据更新不多, 新版指南在这些方面基本维持了2017版指南的推荐。

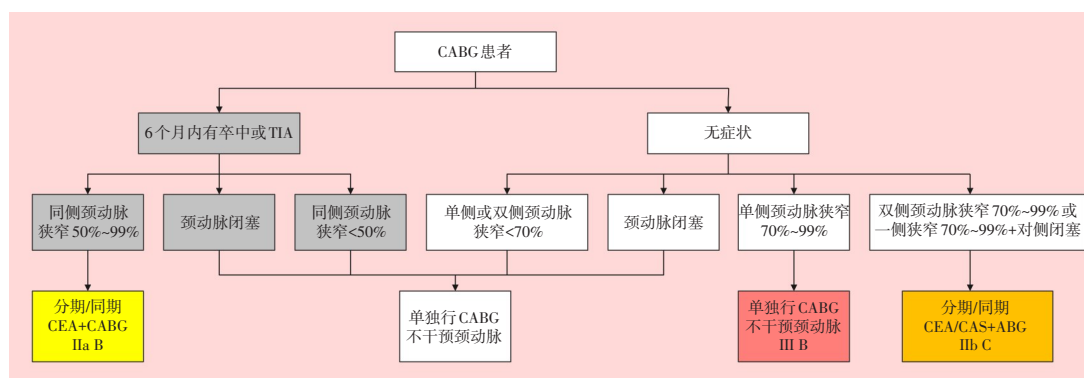


图2 合并颈动脉狭窄的CABG患者的管理策略

Figure 2 Management of CABG patients with carotid stenosis

8 有颈动脉狭窄的其他非心脏大手术患者

新版指南推荐6个月内有卒中或TIA病史的患者应该接受颈动脉影像检查(ⅠB)。如果确实存在50%~99%的颈动脉狭窄且手术为可以延期的非心脏大手术,推荐颈动脉手术治疗(ⅠB)。对于无颈动脉相关症状患者不推荐术前常规筛查颈动脉(ⅢB),也不推荐对这类ACS患者进行预防性颈动脉手术治疗(ⅢB)。

9 颈总动脉和无名动脉闭塞病变

对于颈总动脉和无名动脉闭塞病变,新版指南维持了之前的推荐。无症状的颈总动脉和无名动脉闭塞病变,不推荐手术治疗(ⅢC)。对于有症状的病变患者,目前的治疗策略及其临床研究结果比较杂,缺乏有效的随机对照研究,不过总体结果而言,颈动脉开放手术联合逆向介入支架成形的杂交手术方式,其临床结果较好,因此指南也推荐这种治疗策略(ⅡaC)。

10 椎动脉病变的管理

对于无症状的椎动脉狭窄病变来说,无论是开放手术还是介入手术,指南都不推荐(ⅢC)。对于有症状的患者,需要明确症状是否真的来自椎动脉病变(参见“3.1 颈动脉和椎动脉相关症状”),推荐CTA或MRA作为首选的椎动脉影像评估手段(ⅠB)。由于新的研究^[76]显示,对于症状性椎动脉狭窄的患者,BMT与支架置入的长期效果相当,因此新版指南狭窄程度为50%~99%的症状性椎动脉狭窄患者并不推荐常规支架治疗(ⅢA)。在BMT治疗下仍有症状反复发作且狭窄程度为50%~99%的症状性椎动脉狭窄患者可以考虑血管重建治疗(ⅢbB)。考虑药物支架在椎动脉支架内再狭窄方面的明显优势^[77-78],若考虑行椎动脉支架置入,指南推荐选用药物支架(ⅡaC)。

11 总结及展望

新版指南是对2017版指南的一次重大更新,内容涵盖了颈动脉和椎动脉病变治疗的多个方面,对近些年的热点问题进行了一定的分析和概括,

并根据最新的研究结果给出了相应的建议。当然新版指南仍有一些尚无法回答的问题。新版指南并没有给出BMT治疗下的ACS患者风险评估模型,这也是未来的研究方向之一,以期能更好地筛选出那些需要接受手术治疗的ACS患者。ACS患者相关的问题还包括狭窄程度与卒中风险的相关性、颈动脉狭窄患者风险相关的血清标志物、颈动脉狭窄与认知功能之间的联系等。SCS患者也有较多需要进一步研究的内容,包括颅内机械取栓后颅外颈动脉病变的治疗选择和时机、静脉溶栓治疗后颈动脉手术的安全时机、术后新发缺血灶对认知功能的影响、低剂量抗凝治疗的应用等。

此外,新版指南的数据绝大部分来自欧美的临床研究,而国内目前尚未推广应用TCAR技术,目前仍缺乏来自中国的大样本研究数据成果。但同时,我国在颈动脉近闭塞病变和颈动脉闭塞病变的治疗方面,国内专家学者在积极探索其治疗方法和疗效^[79-80]。在未来,希望能有更多来自中国的高质量临床研究来支持颈动脉和椎动脉相关指南的更新,促进其管理治疗策略的发展。

利益冲突:所有作者均声明不存在利益冲突。

作者贡献声明:马博负责文章思路、资料收集、文章撰写与修改;叶志东负责文章思路;刘鹏负责文章指导及修改。所有作者阅读并同意最终的文本。

参考文献

- [1] Naylor R, Rantner B, Ancetti S, et al. Editor's Choice-European Society for Vascular Surgery (ESVS) 2023 Clinical Practice Guidelines on the Management of Atherosclerotic Carotid and Vertebral Artery Disease[J]. Eur J Vasc Endovasc Surg, 2023, 65(1): 7-111. doi: 10.1016/j.ejvs.2022.04.011.
- [2] Naylor AR, Ricco JB, de Borst GJ, et al. Editor's choice-management of atherosclerotic carotid and vertebral artery disease: 2017 clinical practice guidelines of the European society for vascular surgery (ESVS)[J]. Eur J Vasc Endovasc Surg, 2018, 55(1): 3-81. doi: 10.1016/j.ejvs.2017.06.021.
- [3] GBD 2016 Neurology Collaborators. Global, regional, and national burden of stroke, 1990-2016: a systematic analysis for the Global Burden of Disease Study 2016[J]. Lancet Neurol, 2019, 18(5):439-458. doi: 10.1016/S1474-4422(19)30034-1.
- [4] 《中国脑卒中防治报告》编写组.《中国脑卒中防治报告2020》概

- 要[J]. 中国脑血管病杂志, 2022, 19(2):136-144. doi: 10.3969/j.issn.1672-5921.2022.02.011.
- Report On Stroke Prevention And Treatment In China Writing Group. Brief report on stroke prevention and treatment in China, 2020[J]. Chinese Journal of Cerebrovascular Diseases, 2022, 19(2): 136-144. doi: 10.3969/j.issn.1672-5921.2022.02.011.
- [5] 中国卒中学会, 中国卒中学会神经介入分会, 中华预防医学会卒中预防与控制专业委员会介入学组. 急性缺血性卒中血管内治疗中国指南 2023[J]. 中国卒中杂志, 2023, 18(6):684-711. doi: 10.3969/j.issn.1673-5765.2023.06.010.
- Chinese Stroke Association, Neurointerventional Branch of Chinese Stroke Association, Interventional Group of Stroke Prevention and Control Professional Committee of Chinese Preventive Medicine Association. China guidelines for endovascular treatment of acute ischemic stroke 2023[J]. Chinese Journal of Stroke, 2023, 18(6):684-711. doi: 10.3969/j.issn.1673-5765.2023.06.010.
- [6] Flaherty ML, Kissela B, Khoury JC, et al. Carotid artery stenosis as a cause of stroke[J]. Neuroepidemiology, 2013, 40(1):36-41. doi: 10.1159/000341410.
- [7] Bamford J. Clinical examination in diagnosis and subclassification of stroke[J]. Lancet, 1992, 339(8790):400-402. doi: 10.1016/0140-6736(92)90085-h.
- [8] Dorigo W, Pulli R, Nesi M, et al. Urgent carotid endarterectomy in patients with recent/crescendo transient ischaemic attacks or acute stroke[J]. Eur J Vasc Endovasc Surg, 2011, 41(3):351-357. doi: 10.1016/j.ejvs.2010.11.026.
- [9] Karkos CD, McMahon G, McCarthy MJ, et al. The value of urgent carotid surgery for crescendo transient ischemic attacks[J]. J Vasc Surg, 2007, 45(6):1148-1154. doi: 10.1016/j.jvs.2007.02.005.
- [10] North American Symptomatic Carotid Endarterectomy Trial Collaborators, Barnett HJM, Taylor DW, et al. Beneficial effect of carotid endarterectomy in symptomatic patients with high-grade carotid stenosis[J]. N Engl J Med, 1991, 325(7): 445-453. doi: 10.1056/NEJM199108153250701.
- [11] Rojoa DM, Lodhi AQD, Kontopodis N, et al. Ultrasonography for the diagnosis of extra-cranial carotid occlusion-diagnostic test accuracy meta-analysis[J]. Vasa, 2020, 49(3): 195-204. doi: 10.1024/0301-1526/a000850.
- [12] Wardlaw JM, Chappell FM, Stevenson M, et al. Accurate, practical and cost-effective assessment of carotid stenosis in the UK[J]. Health Technol Assess, 2006, 10(30): iii-iv, ix-x, 1-182. doi: 10.3310/hta10300.
- [13] O'Connor EA, Evans CV, Rushkin MC, et al. Behavioral counseling to promote a healthy diet and physical activity for cardiovascular disease prevention in adults with cardiovascular risk factors: updated evidence report and systematic review for the US preventive services task force[J]. JAMA, 2020, 324(20): 2076-2094. doi: 10.1001/jama.2020.17108.
- [14] Côté R, Battista RN, Abrahamowicz M, et al. Lack of effect of aspirin in asymptomatic patients with carotid bruits and substantial carotid narrowing[J]. Ann Intern Med, 1995, 123(9):649-655. doi: 10.7326/0003-4819-123-9-199511010-00002.
- [15] King A, Shipley M, Markus H, et al. The effect of medical treatments on stroke risk in asymptomatic carotid stenosis[J]. Stroke, 2013, 44(2): 542-546. doi: 10.1161/STROKEAHA.112.673608.
- [16] Adams RJ, Chimowitz MI, Alpert JS, et al. Coronary risk evaluation in patients with transient ischemic attack and ischemic stroke: a scientific statement for healthcare professionals from the Stroke Council and the Council on Clinical Cardiology of the American Heart Association/American Stroke Association[J]. Stroke, 2003, 34(9):2310-2322. doi: 10.1161/01.STR.000009012.5.28466.E2.
- [17] Giannopoulos A, Kakkos S, Abbott A, et al. Long-term mortality in patients with asymptomatic carotid Stenosis: implications for statin therapy[J]. Eur J Vasc Endovasc Surg, 2015, 50(5):573-582. doi: 10.1016/j.ejvs.2015.06.115.
- [18] Murphy SJX, Naylor AR, Ricco JB, et al. Optimal antiplatelet therapy in moderate to severe asymptomatic and symptomatic carotid Stenosis: a comprehensive review of the literature[J]. Eur J Vasc Endovasc Surg, 2019, 57(2): 199-211. doi: 10.1016/j.ejvs.2018.09.018.
- [19] Schmidt AF, Carter JL, Pearce LS, et al. PCSK9 monoclonal antibodies for the primary and secondary prevention of cardiovascular disease[J]. Cochrane Database Syst Rev, 2020, 10(10):CD011748. doi: 10.1002/14651858.CD011748.pub3.
- [20] Giugliano RP, Pedersen TR, Saver JL, et al. Stroke prevention with the PCSK9 (proprotein convertase subtilisin-kexin type 9) inhibitor evolocumab added to statin in high-risk patients with stable atherosclerosis[J]. Stroke, 2020, 51(5): 1546-1554. doi: 10.1161/STROKEAHA.119.027759.
- [21] Aburahma AF, Avgerinos ED, Chang RW, et al. Society for Vascular Surgery clinical practice guidelines for management of extracranial cerebrovascular disease[J]. J Vasc Surg, 2022, 75(1S): 4S-22S. doi: 10.1016/j.jvs.2021.04.073.
- [22] Brott TG, Halperin JL, Abbara S, et al. 2011 ASA/ACCF/AHA/AANN/AANS/ACR/ASNR/CNS/SAIP/SCAI/SIR/SNIS/SVM/SVS guideline on the management of patients with extracranial carotid and vertebral artery disease: a report of the American College of Cardiology Foundation/American Heart Association Task Force on Practice Guidelines, and the American Stroke

- Association, American Association of Neuroscience Nurses, American Association of Neurological Surgeons, American College of Radiology, American Society of Neuroradiology, Congress of Neurological Surgeons, Society of Atherosclerosis Imaging and Prevention, Society for Cardiovascular Angiography and Interventions, Society of Interventional Radiology, Society of NeuroInterventional Surgery, Society for Vascular Medicine, and Society for Vascular Surgery[J]. *J Am Coll Cardiol*, 2011, 57(8): e16-94. doi: [10.1016/j.jacc.2010.11.006](https://doi.org/10.1016/j.jacc.2010.11.006).
- [23] Poorthuis MHF, Sherliker P, Morris DR, et al. Development and internal validation of a risk score to detect asymptomatic carotid Stenosis[J]. *Eur J Vasc Endovasc Surg*, 2021, 61(3):365-373. doi: [10.1016/j.ejvs.2020.11.029](https://doi.org/10.1016/j.ejvs.2020.11.029).
- [24] Poorthuis MHF, Morris DR, de Borst GJ, et al. Detection of asymptomatic carotid stenosis in patients with lower-extremity arterial disease: development and external validations of a risk score[J]. *Br J Surg*, 2021, 108(8): 960-967. doi: [10.1093/bjs/zxab040](https://doi.org/10.1093/bjs/zxab040).
- [25] Gologorsky RC, Lancaster E, Tucker LY, et al. Natural history of asymptomatic moderate carotid artery Stenosis in a large community-based cohort[J]. *Stroke*, 2022, 53(9): 2838-2846. doi: [10.1161/STROKEAHA.121.038426](https://doi.org/10.1161/STROKEAHA.121.038426).
- [26] Howard DPJ, Gaziano L, Rothwell PM. Risk of stroke in relation to degree of asymptomatic carotid stenosis: a population-based cohort study, systematic review, and meta-analysis[J]. *Lancet Neurol*, 2021, 20(3):193-202. doi: [10.1016/S1474-4422\(20\)30484-1](https://doi.org/10.1016/S1474-4422(20)30484-1).
- [27] Reiff T, Eckstein HH, Mansmann U, et al. Carotid endarterectomy or stenting or best medical treatment alone for moderate-to-severe asymptomatic carotid artery stenosis: 5-year results of a multicentre, randomised controlled trial[J]. *Lancet Neurol*, 2022, 21(10):877-888. doi: [10.1016/S1474-4422\(22\)00290-3](https://doi.org/10.1016/S1474-4422(22)00290-3).
- [28] Saratzis A, Naylor R. 30 day outcomes after carotid interventions: an updated meta-analysis of randomised controlled trials in asymptomatic patients[J]. *Eur J Vasc Endovascular Surg*, 2022, 63(1):157-158. doi: [10.1016/j.ejvs.2021.10.029](https://doi.org/10.1016/j.ejvs.2021.10.029).
- [29] Brott TG, Howard G, Roubin GS, et al. Long-term results of stenting versus endarterectomy for carotid-artery Stenosis[J]. *N Engl J Med*, 2016, 374(11): 1021-1031. doi: [10.1056/NEJMoa1505215](https://doi.org/10.1056/NEJMoa1505215).
- [30] Halliday A, Bulbulia R, Bonati LH, et al. Second asymptomatic carotid surgery trial (ACST-2): a randomised comparison of carotid artery stenting versus carotid endarterectomy[J]. *Lancet*, 2021, 398(10305):1065-1073. doi: [10.1016/S0140-6736\(21\)01910-3](https://doi.org/10.1016/S0140-6736(21)01910-3).
- [31] Yadav JS, Wholey MH, Kuntz RE, et al. Protected carotid-artery stenting versus endarterectomy in high-risk patients[J]. *N Engl J Med*, 2004, 351(15):1493-1501. doi: [10.1056/NEJMoa040127](https://doi.org/10.1056/NEJMoa040127).
- [32] Chang XL, Zhou HQ, Lei CY, et al. Association between asymptomatic carotid stenosis and cognitive function: a systematic review[J]. *Neurosci Biobehav Rev*, 2013, 37(8): 1493-1499. doi: [10.1016/j.neubiorev.2013.05.011](https://doi.org/10.1016/j.neubiorev.2013.05.011).
- [33] Ancetti S, Paraskevas KI, Faggioli G, et al. Editor's choice-effect of carotid interventions on cognitive function in patients with asymptomatic carotid Stenosis: a systematic review[J]. *Eur J Vasc Endovasc Surg*, 2021, 62(5): 684-694. doi: [10.1016/j.ejvs.2021.07.012](https://doi.org/10.1016/j.ejvs.2021.07.012).
- [34] Hao QK, Tampi M, O'Donnell M, et al. Clopidogrel plus aspirin versus aspirin alone for acute minor ischaemic stroke or high risk transient ischaemic attack: systematic review and meta-analysis[J]. *BMJ*, 2018, 363:k5108. doi: [10.1136/bmj.k5108](https://doi.org/10.1136/bmj.k5108).
- [35] ESPRIT Study Group, Halkes PH, van Gijn J, et al. Aspirin plus dipyridamole versus aspirin alone after cerebral ischaemia of arterial origin (ESPRIT): randomised controlled trial[J]. *Lancet*, 2006, 367(9523): 1665-1673. doi: [10.1016/S0140-6736\(06\)68734-5](https://doi.org/10.1016/S0140-6736(06)68734-5).
- [36] Sacco RL, Diener HC, Yusuf S, et al. Aspirin and extended-release dipyridamole versus clopidogrel for recurrent stroke[J]. *N Engl J Med*, 2008, 359(12):1238-1251. doi: [10.1056/NEJMoa0805002](https://doi.org/10.1056/NEJMoa0805002).
- [37] Amarenco P, Albers GW, Denison H, et al. Efficacy and safety of ticagrelor versus aspirin in acute stroke or transient ischaemic attack of atherosclerotic origin: a subgroup analysis of SOCRATES, a randomised, double-blind, controlled trial[J]. *Lancet Neurol*, 2017, 16(4): 301-310. doi: [10.1016/S1474-4422\(17\)30038-8](https://doi.org/10.1016/S1474-4422(17)30038-8).
- [38] Diener HC, Cunha L, Forbes C, et al. European Stroke Prevention Study. 2. Dipyridamole and acetylsalicylic acid in the secondary prevention of stroke[J]. *J Neurol Sci*, 1996, 143(1/2): 1-13. doi: [10.1016/s0022-510x\(96\)00308-5](https://doi.org/10.1016/s0022-510x(96)00308-5).
- [39] Stone DH, Goodney PP, Schanzer A, et al. Clopidogrel is not associated with major bleeding complications during peripheral arterial surgery[J]. *J Vasc Surg*, 2011, 54(3):779-784. doi: [10.1016/j.jvs.2011.03.003](https://doi.org/10.1016/j.jvs.2011.03.003).
- [40] Illuminati G, Schneider F, Pizzardi G, et al. Dual antiplatelet therapy does not increase the risk of bleeding after carotid endarterectomy: results of a prospective study[J]. *Ann Vasc Surg*, 2017, 40:39-43. doi: [10.1016/j.avsg.2016.09.012](https://doi.org/10.1016/j.avsg.2016.09.012).
- [41] Gaglia MA Jr, Torguson R, Hanna N, et al. Relation of proton pump inhibitor use after percutaneous coronary intervention with drug-eluting stents to outcomes[J]. *Am J Cardiol*, 2010, 105(6):833-838. doi: [10.1016/j.amjcard.2009.10.063](https://doi.org/10.1016/j.amjcard.2009.10.063).
- [42] Arbel Y, Birati EY, Finkelstein A, et al. Platelet inhibitory effect of clopidogrel in patients treated with omeprazole, pantoprazole, and famotidine: a prospective, randomized, crossover study[J]. *Clin*

- Cardiol, 2013, 36(6):342-346. doi: [10.1002/clc.22117](https://doi.org/10.1002/clc.22117).
- [43] Chan FK, Kyaw M, Tanigawa T, et al. Similar efficacy of proton-pump inhibitors vs H2-receptor antagonists in reducing risk of upper gastrointestinal bleeding or ulcers in high-risk users of low-dose aspirin[J]. *Gastroenterology*, 2017, 152(1): 105-110. doi: [10.1053/j.gastro.2016.09.006](https://doi.org/10.1053/j.gastro.2016.09.006).
- [44] Steffel J, Verhamme P, Potpara TS, et al. The 2018 European Heart Rhythm Association Practical Guide on the use of non-vitamin K antagonist oral anticoagulants in patients with atrial fibrillation[J]. *Eur Heart J*, 2018, 39(16): 1330-1393. doi: [10.1093/eurheartj/ehy136](https://doi.org/10.1093/eurheartj/ehy136).
- [45] Amarencu P, Kim JS, Labreuche J, et al. A comparison of two LDL cholesterol targets after ischemic stroke[J]. *N Engl J Med*, 2020, 382(1):9. doi: [10.1056/NEJMoa1910355](https://doi.org/10.1056/NEJMoa1910355).
- [46] Rothwell PM, Eliasziw M, Gutnikov SA, et al. Analysis of pooled data from the randomised controlled trials of endarterectomy for symptomatic carotid stenosis[J]. *Lancet*, 2003, 361(9352):107-116. doi: [10.1016/S0140-6736\(03\)12228-3](https://doi.org/10.1016/S0140-6736(03)12228-3).
- [47] Batchelder AJ, Saratzis A, Ross Naylor A. Editor's Choice- Overview of Primary and Secondary Analyses From 20 Randomised Controlled Trials Comparing Carotid Artery Stenting With Carotid Endarterectomy[J]. *Eur J Vasc Endovascular Surg*, 2019, 58(4):479-493. doi: [10.1016/j.ejvs.2019.06.003](https://doi.org/10.1016/j.ejvs.2019.06.003).
- [48] Howard G, Roubin GS, Jansen O, et al. Association between age and risk of stroke or death from carotid endarterectomy and carotid stenting: a meta-analysis of pooled patient data from four randomised trials[J]. *Lancet*, 2016, 387(10025): 1305-1311. doi: [10.1016/S0140-6736\(15\)01309-4](https://doi.org/10.1016/S0140-6736(15)01309-4).
- [49] Brott TG, Calvet D, Howard G, et al. Long-term outcomes of stenting and endarterectomy for symptomatic carotid stenosis: a preplanned pooled analysis of individual patient data[J]. *Lancet Neurol*, 2019, 18(4): 348-356. doi: [10.1016/S1474-4422\(19\)30028-6](https://doi.org/10.1016/S1474-4422(19)30028-6).
- [50] Ricotta JJ, Aburahma A, Ascher E, et al. Updated Society for Vascular Surgery guidelines for management of extracranial carotid disease[J]. *J Vasc Surg*, 2011, 54(3): e1-31. doi: [10.1016/j.jvs.2011.07.031](https://doi.org/10.1016/j.jvs.2011.07.031).
- [51] Kakkos SK, Vega de Ceniga M, Naylor R. A systematic review and meta-analysis of peri-procedural outcomes in patients undergoing carotid interventions following thrombolysis[J]. *Eur J Vasc Endovascular Surg*, 2021, 62(3): 340-349. doi: [10.1016/j.ejvs.2021.06.003](https://doi.org/10.1016/j.ejvs.2021.06.003).
- [52] Zhu F, Bracard S, Anxionnat R, et al. Impact of emergent cervical carotid stenting in tandem occlusion strokes treated by thrombectomy: a review of the TITAN collaboration[J]. *Front Neurol*, 2019, 10:206. doi: [10.3389/fneur.2019.00206](https://doi.org/10.3389/fneur.2019.00206).
- [53] Zhu F, Anadani M, Labreuche J, et al. Impact of antiplatelet therapy during endovascular therapy for tandem occlusions: a collaborative pooled analysis[J]. *Stroke*, 2020, 51(5): 1522-1529. doi: [10.1161/STROKEAHA.119.028231](https://doi.org/10.1161/STROKEAHA.119.028231).
- [54] Gates L, Botta R, Schlosser F, et al. Characteristics that define high risk in carotid endarterectomy from the Vascular Study Group of New England[J]. *J Vasc Surg*, 2015, 62(4):929-936. doi: [10.1016/j.jvs.2015.04.398](https://doi.org/10.1016/j.jvs.2015.04.398).
- [55] Droz NM, Lyden SP, Smolock CJ, et al. Carotid endarterectomy remains safe in high-risk patients[J]. *J Vasc Surg*, 2021, 73(5): 1675-1682. doi: [10.1016/j.jvs.2020.08.149](https://doi.org/10.1016/j.jvs.2020.08.149).
- [56] Fokkema M, den Hartog AG, Bots ML, et al. Stenting versus surgery in patients with carotid stenosis after previous cervical radiation therapy: systematic review and meta-analysis[J]. *Stroke*, 2012, 43(3):793-801. doi: [10.1161/STROKEAHA.111.633743](https://doi.org/10.1161/STROKEAHA.111.633743).
- [57] Texakalidis P, Giannopoulos S, Jonnalagadda AK, et al. Carotid artery endarterectomy versus carotid artery stenting for restenosis after carotid artery endarterectomy: a systematic review and meta-analysis[J]. *World Neurosurg*, 2018, 115:421-429. doi: [10.1016/j.wneu.2018.02.196](https://doi.org/10.1016/j.wneu.2018.02.196).
- [58] Kokkinidis DG, Chaitidis N, Giannopoulos S, et al. Presence of contralateral carotid occlusion is associated with increased periprocedural stroke risk following CEA but not CAS: a meta-analysis and meta-regression analysis of 43 studies and 96, 658 patients[J]. *J Endovasc Ther*, 2020, 27(2):334-344. doi: [10.1177/1526602820904163](https://doi.org/10.1177/1526602820904163).
- [59] Nejm B, Dakour Aridi H, Locham S, et al. Carotid artery revascularization in patients with contralateral carotid artery occlusion: Stent or endarterectomy? [J]. *J Vasc Surg*, 2017, 66(6): 1735-1748. doi: [10.1016/j.jvs.2017.04.055](https://doi.org/10.1016/j.jvs.2017.04.055).
- [60] Fridman S, Lownie SP, Mandzia J. Diagnosis and management of carotid free-floating thrombus: a systematic literature review[J]. *Int J Stroke*, 2019, 14(3):247-256. doi: [10.1177/1747493019828554](https://doi.org/10.1177/1747493019828554).
- [61] Labeyrie MA, Serrano F, Civelli V, et al. Carotid artery webs in embolic stroke of undetermined source with large intracranial vessel occlusion[J]. *Int J Stroke*, 2021, 16(4): 392-395. doi: [10.1177/1747493020929945](https://doi.org/10.1177/1747493020929945).
- [62] Kim SJ, Nogueira RG, Haussen DC. Current understanding and gaps in research of carotid webs in ischemic strokes: a review[J]. *JAMA Neurol*, 2019, 76(3): 355-361. doi: [10.1001/jamaneurol.2018.3366](https://doi.org/10.1001/jamaneurol.2018.3366).
- [63] Kim YH, Sung MS, Park SW. Clinical features of ocular ischemic syndrome and risk factors for neovascular Glaucoma[J]. *Korean J Ophthalmol*, 2017, 31(4):343-350. doi: [10.3341/kjo.2016.0067](https://doi.org/10.3341/kjo.2016.0067).
- [64] Lehtola H, Airaksinen KEJ, Hartikainen P, et al. Stroke recurrence in patients with atrial fibrillation: concomitant carotid artery

- stenosis doubles the risk[J]. *Eur J Neurol*, 2017, 24(5): 719-725. doi: 10.1111/ene.13280.
- [65] Knappich C, Lang T, Tsantilas P, et al. Intraoperative completion studies in carotid endarterectomy: systematic review and meta-analysis of techniques and outcomes[J]. *Ann Transl Med*, 2021, 9(14):1201. doi: 10.21037/atm-20-2931.
- [66] Smolock CJ, Morrow KL, Kang J, et al. Drain placement confers no benefit after carotid endarterectomy in the Vascular Quality Initiative[J]. *J Vasc Surg*, 2020, 72(1): 204-208. doi: 10.1016/j.jvs.2019.09.042.
- [67] Rivolta N, Piffaretti G, Corazzari C, et al. To drain or not to drain following carotid endarterectomy: a systematic review and meta-analysis[J]. *J Cardiovasc Surg (Torino)*, 2021, 62(4):347-353. doi: 10.23736/S0021-9509.21.11767-7.
- [68] Kashyap VS, Schneider PA, Foteh M, et al. Early outcomes in the ROADSTER 2 study of transcrotid artery revascularization in patients with significant carotid artery disease[J]. *Stroke*, 2020, 51(9):2620-2629. doi: 10.1161/STROKEAHA.120.030550.
- [69] Jaroengarmsamer T, Benali F, Fladt J, et al. Procedural success with radial access for carotid artery stenting: systematic review and meta-analysis[J]. *J Neurointerv Surg*, 2020, 12(1): 87-93. doi: 10.1136/neurintsurg-2019-014994.
- [70] Malas MB, Dakour-Aridi H, Wang GJ, et al. Transcarotid artery revascularization versus transfemoral carotid artery stenting in the Society for Vascular Surgery Vascular Quality Initiative[J]. *J Vasc Surg*, 2019, 69(1):92-103. doi: 10.1016/j.jvs.2018.05.011.
- [71] de Vries EE, Meershoek AJA, Vonken EJ, et al. A meta-analysis of the effect of stent design on clinical and radiologic outcomes of carotid artery stenting[J]. *J Vasc Surg*, 2019, 69(6):1952-1961. doi: 10.1016/j.jvs.2018.11.017.
- [72] Faateh M, Dakour-Aridi H, Mathlouthi A, et al. Comparison of open-and closed-cell stent design outcomes after carotid artery stenting in the Vascular Quality Initiative[J]. *J Vasc Surg*, 2021, 73(5):1639-1648. doi: 10.1016/j.jvs.2020.08.155.
- [73] Stabile E, de Donato G, Musialek P, et al. Use of dual-layered stents for carotid artery angioplasty: 1-year results of a patient-based meta-analysis[J]. *JACC Cardiovasc Interv*, 2020, 13(14): 1709-1715. doi: 10.1016/j.jcin.2020.03.048.
- [74] Imamura H, Sakai N, Matsumoto Y, et al. Clinical trial of carotid artery stenting using dual-layer CASPER stent for carotid endarterectomy in patients at high and normal risk in the Japanese population[J]. *J Neurointerv Surg*, 2021, 13(6): 524-529. doi: 10.1136/neurintsurg-2020-016250.
- [75] Bannazadeh M, Sattari AR, Skripochnik E, et al. Endovascular repair of infected carotid pseudoaneurysm: a case report[J]. *Int J Surg Case Rep*, 2020, 72:163-165. doi: 10.1016/j.ijscr.2020.05.005.
- [76] Markus HS, Harshfield EL, Compter A, et al. Stenting for symptomatic vertebral artery stenosis: a preplanned pooled individual patient data analysis[J]. *Lancet Neurol*, 2019, 18(7):666-673. doi: 10.1016/S1474-4422(19)30149-8.
- [77] Li MKA, Tsang ACO, Tsang FCP, et al. Long-term risk of In-stent restenosis and stent fracture for extracranial vertebral artery stenting[J]. *Clin Neuroradiol*, 2019, 29(4):701-706. doi: 10.1007/s00062-018-0708-y.
- [78] Li L, Wang X, Yang B, et al. Validation and comparison of drug eluting stent to bare metal stent for restenosis rates following vertebral artery ostium stenting: a single-center real-world study[J]. *Interv Neuroradiol*, 2020, 26(5): 629-636. doi: 10.1177/1591019920949371.
- [79] 吴斐, 尚文焯, 王兵. 内膜剥脱联合腔内技术治疗慢性症状性长段颈内动脉闭塞的疗效分析[J]. *中国普通外科杂志*, 2021, 30(6): 700-706. doi: 10.7659/j.issn.1005-6947.2021.06.010.
- Wu F, Shang WX, Wang B. Efficacy analysis of carotid endarterectomy combined with endovascular technique in treatment of long-segment chronic symptomatic internal carotid artery occlusion[J]. *China Journal of General Surgery*, 2021, 30(6): 700-706. doi: 10.7659/j.issn.1005-6947.2021.06.010.
- [80] 张建彬, 陈洁, 贺斌, 等. 颈动脉内膜剥脱术治疗症状性颈动脉次全闭塞[J]. *中华普通外科杂志*, 2023, 38(5): 341-345. doi: 10.3760/cma.j.cn113855-20220904-00546.
- Zhang JB, Chen J, He B, et al. Carotid endarterectomy for symptomatic carotid artery near-occlusion[J]. *Chinese Journal of General Surgery*, 2023, 38(5): 341-345. doi: 10.3760/cma.j.cn113855-20220904-00546.

(本文编辑 姜晖)

本文引用格式:马博,叶志东,刘鹏. 欧洲血管外科学会2023版《动脉粥样硬化性颈动脉和椎动脉疾病管理的临床实践指南》解读[J]. *中国普通外科杂志*, 2023, 32(12): 1829-1841. doi: 10.7659/j.issn.1005-6947.2023.12.002

Cite this article as: Ma B, Ye ZD, Liu P. Interpretation of the *European Society for Vascular Surgery (ESVS) 2023 Clinical Practice Guidelines on the Management of Atherosclerotic Carotid and Vertebral Artery Disease*[J]. *Chin J Gen Surg*, 2023, 32(12): 1829-1841. doi:10.7659/j.issn.1005-6947.2023.12.002