



doi:10.7659/j.issn.1005-6947.2024.12.008  
http://dx.doi.org/10.7659/j.issn.1005-6947.2024.12.008  
China Journal of General Surgery, 2024, 33(12):2003-2010.

· 血管外科专题研究 ·

## Rotarex 机械血栓切除系统治疗 PAD 患者慢性血栓形成的临床效果

吴鸿飞, 蔡鑫, 戚悠飞

(海南省人民医院/海南医科大学附属海南医院 血管外科, 海南 海口 570311)

### 摘要

**背景与目的:** 覆膜支架和人工血管等移植物已广泛应用于外周动脉疾病 (PAD) 的治疗, 但移植物慢性血栓、下肢动脉慢性血栓形成患者不断增加, 如何清除慢性血栓成为关注的焦点。本研究旨在探讨 Rotarex 机械血栓切除系统治疗 PAD 患者慢性血栓形成的可行性。

**方法:** 回顾性分析 2023 年 7 月—12 月海南省人民医院血管外科连续收治 10 例 PAD 慢性血栓形成患者的临床资料。患者均为男性; 平均年龄 ( $70.4 \pm 8.6$ ) 岁; 5 例人工血管、1 例覆膜支架、4 例自体动脉; 闭塞部位包括髂动脉 2 处、股浅动脉 7 处、腘动脉 4 处; 血管闭塞中位时间 5.5 (3~38) 个月。通过 Rotarex 机械血栓切除系统联合球囊扩张或支架植入术恢复下肢血流通畅, 统计减容成功率、手术成功率、血红蛋白 (Hb) 变化、踝肱指数 (ABI) 变化。术后 3、6 个月门诊随访彩超检查、Rutherford 分级、ABI。

**结果:** 10 例患者 Rotarex 机械血栓切除术减容成功率及手术成功率均为 100%, 手术中位时间 150 (120~270) min。所有患者血栓减容后均行经皮腔内血管成形术 (PTA), 6 例患者共放置 9 枚支架, 其中 5 枚支架置于闭塞段远端, 3 枚支架置于闭塞段近端, 1 枚支架完全覆盖病变段。10 例患者术前 Hb 为 ( $131.30 \pm 24.55$ ) g/L, 术后为 ( $114.20 \pm 25.28$ ) g/L, 差异有统计学意义 ( $t=4.253, P=0.002$ ); 10 例患者术前 ABI 为  $0.46 \pm 0.15$ , 术后为  $0.95 \pm 0.19$ , 差异有统计学意义 ( $t=17.528, P<0.001$ )。所有患者围手术期无远端动脉栓塞、动脉损伤、急性肾功能损害发生。术后 3 个月随访完成率 100%, 6 个月随访完成率 80%。3 个月随访所有患者彩超检查中目标血管通畅, Rutherford 分级 8 例 0 级、2 例 1 级, ABI 为  $0.84 \pm 0.17$ ; 6 个月随访 2 例患者失访, 8 例患者彩超检查中 2 例目标血管中度狭窄、6 例通畅, Rutherford 分级 4 例 0 级、4 例 1 级, ABI 为  $0.76 \pm 0.16$ 。

**结论:** Rotarex 机械血栓切除系统治疗 PAD 患者慢性血栓形成是安全可行的。

### 关键词

外周动脉疾病; 血栓形成; 血栓切除术; 减容

中图分类号: R654.3

**基金项目:** 海南省临床医学中心建设基金资助项目 (琼卫医 [2022] 33 号)。

**收稿日期:** 2024-03-03; **修订日期:** 2024-12-16。

**作者简介:** 吴鸿飞, 海南省人民医院/海南医科大学附属海南医院副主任医师, 主要从事血管疾病基础与临床方面的研究。

**通信作者:** 戚悠飞, Email: qiyoufei@aliyun.com

## Clinical outcomes of Rotarex mechanical thrombectomy system in treating chronic thrombosis in PAD patients

WU Hongfei, CAI Xin, QI Youfei

(Department of Vascular Surgery, Hainan General Hospital/Hainan Affiliated Hospital of Hainan Medical University, Haikou 570311, China)

### Abstract

**Background and Aims:** Graft materials such as covered stents and artificial vascular grafts have been widely used to treat peripheral arterial disease (PAD). However, the increasing prevalence of chronic graft thrombosis and chronic lower limb arterial thrombosis has brought attention to the challenge of removing chronic thrombi. This study evaluated the feasibility of using the Rotarex mechanical thrombectomy system for treating chronic thrombosis formation in PAD patients.

**Methods:** A retrospective analysis was conducted on the clinical data of 10 PAD patients with chronic thrombosis admitted consecutively to the Department of Vascular Surgery, Hainan Provincial People's Hospital, from July 2023 to December 2023. All patients were male, with an average age of  $(70.4 \pm 8.6)$  years. The cohort included five synthetic graft cases, one with a covered stent and four with autologous arteries. The occlusion sites included the iliac artery (2 cases), superficial femoral artery (7 cases), and popliteal artery (4 cases), with a median occlusion duration of 5.5 (3–38) months. The Rotarex mechanical thrombectomy system was used in combination with balloon angioplasty or stent implantation to restore lower limb blood flow. The debulking success rate, procedural success rate, and changes in hemoglobin (Hb), and ankle-brachial index (ABI) were evaluated. Patients were followed up at 3 and 6 months after operation with ultrasound examination, Rutherford classification, and ABI assessment.

**Results:** The Rotarex mechanical thrombectomy achieved a 100% success rate in both debulking and procedural outcomes. The median operative time was 150 (120–270) min. All patients underwent percutaneous transluminal angioplasty (PTA) following thrombectomy. Nine stents were deployed in six patients: five in the distal segments of the occluded vessels, three in the proximal segments, and one fully covering the diseased segment. Preoperative Hb was  $(131.30 \pm 24.55)$  g/L, which decreased to  $(114.20 \pm 25.28)$  g/L postoperatively, showing a statistically significant difference ( $t=4.253$ ,  $P=0.002$ ). The preoperative ABI was  $0.46 \pm 0.15$ , which improved to  $0.95 \pm 0.19$  postoperatively, also showing a significant difference ( $t=17.528$ ,  $P<0.001$ ). No perioperative complications, such as distal arterial embolism, arterial injury, or acute renal dysfunction, were observed. The follow-up rate was 100% at 3 months and 80% at 6 months. At 3 months, ultrasound examinations showed patent target vessels in all patients, with Rutherford classification of grade 0 in 8 cases and grade 1 in 2 cases and an ABI of  $0.84 \pm 0.17$ . At 6 months, two patients were lost to follow-up. Among the remaining 8 patients, ultrasound revealed moderate stenosis in 2 cases and patent vessels in 6 cases, with Rutherford classification of grade 0 in 4 cases and grade 1 in 4 cases, and an ABI of  $0.76 \pm 0.16$ .

**Conclusion:** The Rotarex mechanical thrombectomy system is a safe and feasible option for treating chronic thrombosis in PAD patients.

### Key words

Peripheral Arterial Disease; Thrombosis; Thrombectomy; Debulking

**CLC number:** R654.3

外周动脉疾病(peripheral arterial disease, PAD)是由于动脉粥样硬化导致的外周动脉血栓形成或管腔变窄,从而引发血液循环不畅,最终可能引起肢体疼痛、坏死等临床症状,其发病率正在上升,全球患者高达2.02亿<sup>[1]</sup>。覆膜支架和人工血管已广泛应用于PAD患者,随着血管技术不断进步和器具更新日新月异,许多研究也得到令人满意的结果。Kruse等<sup>[2]</sup>对315例植入Viabahn支架患者进行5年随访,5 mm、6 mm、7 mm直径移植物的1年一期通畅率分别为59.1%、69.9%和91.5%,5年一期通畅率分别为45.5%、41.3%和83.0%;McQuade等<sup>[3]</sup>比较了假体旁路和Viabahn支架的远期通畅率,12个月的一期通畅率分别为72%、76%,二期通畅率分别为83%、86%。随着移植慢性血栓、下肢动脉慢性血栓形成患者不断增加,如何清除慢性血栓成为关注的焦点。

Rotarex经皮机械旋转血栓切除术(percutaneous mechanical thrombectomy, PMT)是血管腔内减容的常用方法,已经使用近20年且被证实安全有效,主要用于髂股动脉<sup>[4-8]</sup>、血管移植物<sup>[7,9-10]</sup>急性和亚急性期的血栓清除<sup>[11]</sup>,联合载药球囊<sup>[12-13]</sup>、支架进行腔内血运重建有令人满意的长

期通畅率<sup>[6,14-15]</sup>。然而,慢性血栓清除却鲜有报道。Simonte等<sup>[16-17]</sup>尝试用Rotarex除栓装置治疗主髂动脉支架慢性血栓取得较好效果,笔者中心尝试用Rotarex机械血栓切除系统治疗移植慢性闭塞、下肢动脉慢性血栓形成患者,现将结果报告如下。

## 1 资料与方法

### 1.1 一般资料

回顾性分析2023年7月—12月海南省人民医院血管外科连续收治10例PAD患者合并慢性血栓的临床资料,患者均为男性;平均年龄(70.4±8.6)岁;5例人工血管闭塞、1例覆膜支架闭塞、4例自体动脉闭塞,其中髂动脉2处、股浅动脉7处、腘动脉4处;闭塞中位时间5.5(3~38)个月,术前计算机断层扫描血管造影(computed tomography angiography, CTA)证实移植物或动脉闭塞,伴随疾病包括高血压8例、糖尿病3例、肾功能不全2例、脑卒中3例。纳入标准:闭塞病变为血栓;有良好的流入血管;至少有1条流出血管至足部。排除标准:血管闭塞时间<2个月;未能按要求服用抗凝或抗血小板药物者。详细情况见表1。

表1 PAD患者一般资料

Table 1 General information of PAD patients

编号	性别	年龄(岁)	移植物植入时间(月)	闭塞部位	闭塞长度(cm)	闭塞时间(月)	移植物信息	Rutherford分级
1	男	76	86	股浅动脉	30	>38	Vascular Graft Legacy, Gore	3
2	男	67	14	股浅动脉、腘动脉	45	>7	Vascular Graft Propaten, Gore	4
3	男	86	11	股浅动脉	35	>5	Vascular Graft Propaten, Gore	3
4	男	80	5	股浅动脉、腘动脉	40	>4	Vascular Graft Propaten, Gore	3
5	男	60	3	髂动脉	15	>3	Endurant™ II, Medtronic	3
6	男	71	>261	股浅动脉	30	>5	Vascular Graft Legacy, Gore	3
7	男	61	无	腘动脉	9	>3	无	3
8	男	74	无	股浅动脉、腘动脉	40	>24	无	4
9	男	65	无	股浅动脉	17	>6	无	6
10	男	64	无	髂动脉	8	>15	无	2

### 1.2 手术方法

若闭塞病变累及股总动脉则选择对侧股总动脉作为穿刺部位,若不累及则选择同侧股总动脉。以对侧股总动脉穿刺开通人工血管为例,成功穿刺后置入4 F血管鞘,4 F造影导管在患侧股总动脉造影明确病变部位后将subra core(Abbott公司,

美国)置入股深动脉,更换6 F长鞘(COOK公司,美国)。多个角度寻找人工血管近端吻合口,造影导管在导丝配合下突破近端吻合口进入人工血管,造影导管到达远端吻合口时,从长鞘造影,吻合口远端血管显影后在roadmap模式下导丝进入远端血管,造影导管跟进并造影明确真腔后更换

Rotarex 系统 (Straub 公司, 瑞士) 专用导丝, 根据血管直径选择 6 F 或 8 F 旋切导管。术者控制马达与导管前进/后退, 助手一只手扶导丝, 感受导丝温度、位置、跟转状态, 另一只手按压引流管并观察液体流出情况。从近端吻合口开始工作, 以 1 cm/s 的速度移动, 不要突破远端吻合口, 全程来回减容 2 次后造影了解减容情况, 若残余狭窄 >50% 可再次减容 1~2 次, 最后在远端吻合口附近来回减容 2 次, 根据狭窄情况给予经皮腔内血管

成形术 (percutaneous transluminal angioplasty, PTA)、支架植入 (图 1-2)。6 F 血管鞘用 Exoseal (Cordis 公司, 美国) 关闭穿刺口, 8 F 血管鞘用 Proglide (Abbott 公司, 美国) 关闭穿刺口。术后 48 h 内肝素抗凝, 活化部分凝血活酶时间 (activated partial thromboplastin time, APTT) 维持在正常值 2 倍左右, 随后改为阿司匹林 (100 mg, 1 次/d) 或氯吡格雷 (75 mg, 1 次/d) 和利伐沙班 (2.5 mg, 2 次/d) 双通道抗栓治疗。

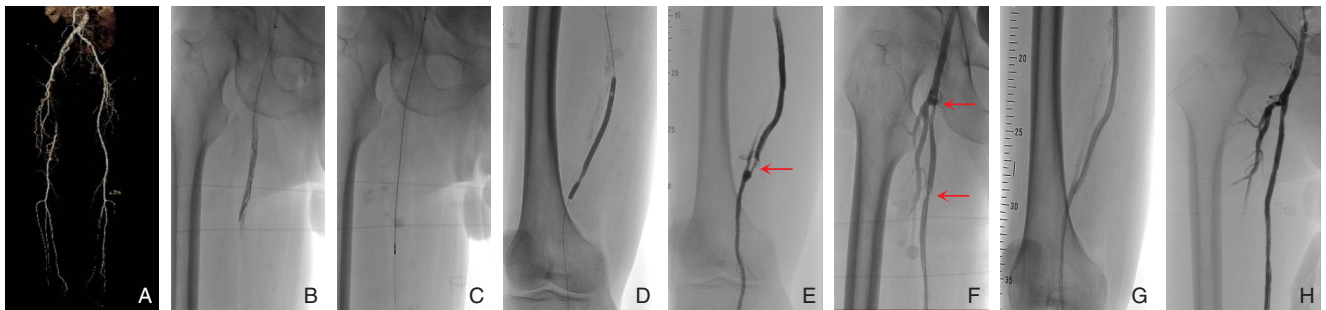


图 1 编号 1 患者手术情况 A: 术前 CTA; B: 人工血管内慢性血栓; C: 6 F Rotarex 导管减容; D: 减容后 PTA; E: 人工血管远端狭窄 (红色箭头); F: 人工血管近端狭窄 (红色箭头); G: 植入 5 mm 支架; H: 植入 6 mm 支架

Figure 1 Surgical details of patient No.1 A: Preoperative CTA; B: Chronic thrombus within the synthetic graft; C: Debulking with a 6 F Rotarex catheter; D: PTA after debulking; E: Distal stenosis of the synthetic graft (red arrow); F: Proximal stenosis of the synthetic graft (red arrow); G: Placement of a 5 mm stent; H: Placement of a 6 mm stent

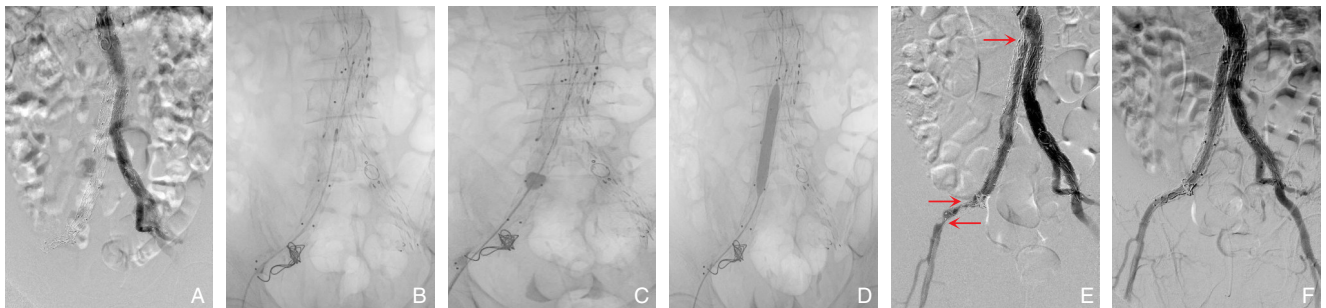


图 2 编号 5 患者手术情况 A: 术前 DSA 造影; B: 8 F Rotarex 导管减容; C: 取栓导管拉栓; D: PTA; E: 减容后仍有狭窄 (红色箭头); F: 术后 DSA 造影

Figure 2 Surgical details of patient No.5 A: Preoperative DSA angiography; B: Debulking with an 8 F Rotarex catheter; C: Thrombectomy using a thrombectomy catheter; D: PTA; E: Residual stenosis after debulking (red arrow); F: Postoperative DSA angiography

### 1.3 观察指标与技术性评价

统计减容成功率、手术成功率以及手术前后红血红蛋白 (Hb)、踝肱指数 (ankle brachial index, ABI) 变化。Rotarex 减容成功评价: 血栓部分减容后残余狭窄 ≤50%; 手术成功评价<sup>[18]</sup>: 闭塞血管血流通畅, 残余狭窄 ≤30%。

### 1.4 随访

术后 3、6 个月完成门诊随访, 内容包括下肢动脉彩超检查、Rutherford 分级评估、ABI 测定等。

### 1.5 统计学处理

计量资料用均数 ± 标准差 ( $\bar{x} \pm s$ ) 表示, 采用 SPSS 25.0 软件进行统计学分析, 运用配对 *t* 检验,  $P < 0.05$  为差异有统计学意义。

## 2 结果

### 2.1 手术结果

本组 Rotarex 减容成功率及手术成功率均为

100%，手术中位时间150（120~270）min。7例穿刺对侧股动脉顺行处理股腘动脉病变，2例穿刺同侧股动脉逆行处理髂动脉病变，1例穿刺同侧股动脉顺行处理腘动脉病变。所有患者血栓减容后均行PTA治疗，6例患者共放置9枚支架，其中5枚支架置于闭塞段远端，3枚支架置于闭塞段近端，1枚支架完全覆盖病变段。10例患者术后Hb较术

前均有不同程度下降[（114.20±25.28）g/L vs.（131.30±24.55）g/L， $t=-4.253$ ， $P=0.002$ ]，术后ABI（0.95±0.19）较术前（0.46±0.15）均明显提高（ $t=17.528$ ， $P<0.001$ ），详细情况见表2。所有患者围手术期无远端动脉栓塞、动脉损伤、急性肾功能损害发生。

表2 患者手术情况

Table 2 Surgical details of patients

编号	手术时间 (min)	Rotarex导管 尺寸	植入物尺寸	植入物信息	Hb(g/L)		ABI	
					术前	术后	术前	术后
1	150	6 F	6 mm×120 mm;5 mm×60 mm	Pulsar, BIOTRONIK <sup>1)</sup> ; Smart Flex, Cordis <sup>2)</sup>	135	121	0.43	0.85
2	180	6 F	无	无	89	77	0.27	0.65
3	270	6 F	5 mm×60 mm	Smart Flex, Cordis <sup>2)</sup>	119	106	0.31	0.74
4	150	6 F	6 mm×80 mm;4.5 mm×120 mm	EverFlex, ev3 <sup>1)</sup> ; Supera, Abbott <sup>2)</sup>	94	84	0.37	0.97
5	120	8 F	12 mm×100 mm;8 mm×150 mm	Easy HIFlype, CID <sup>1)</sup> ; Viabahn, Gore <sup>2)</sup>	129	109	0.66	1.21
6	190	6 F	5 mm×60 mm	Smart Flex, Cordis <sup>2)</sup>	150	100	0.52	1.12
7	150	6 F	无	无	157	147	0.52	0.93
8	150	6 F	无	无	138	115	0.46	0.88
9	120	6 F	无	无	140	125	0.32	0.91
10	120	6 F	8 mm×100 mm	Smart Flex, Cordis	162	158	0.72	1.20

注:1)移植近端;2)移植远端

Note: 1) Proximal end of the graft; 2) Distal end of the graft

## 2.2 随访结果

术后3个月随访完成率100%，6个月随访完成率80%。3个月随访中所有患者彩超检查的目标血管通畅，Rutherford分级8例0级、2例1级，ABI为

0.84±0.17；6个月随访中2例患者失访，8例患者彩超检查中2例目标血管中度狭窄、6例通畅，Rutherford分级4例0级、4例1级，ABI为0.76±0.16（表3）。

表3 患者随访情况

Table 3 Follow-up details of patients

编号	术后3个月			术后6个月		
	彩超结果	Rutherford分级	ABI	彩超结果	Rutherford分级	ABI
1	通畅	0	0.77	通畅	0	0.81
2	通畅	0	0.79	通畅	0	0.85
3	通畅	0	0.87	通畅	1	0.53
4	通畅	0	1.02	通畅	0	0.92
5	通畅	1	0.77	内膜增厚(中度狭窄)	1	0.68
6	通畅	0	0.95	—	—	—
7	通畅	0	0.83	—	—	—
8	通畅	0	0.69	内膜增厚(中度狭窄)	1	0.58
9	通畅	1	0.53	通畅	1	0.66
10	通畅	0	1.17	通畅	0	1.02

## 3 讨论

Rotarex机械血栓切除旋切系统是基于阿基米

德螺旋的工作原理来实现血栓清除<sup>[19]</sup>。导管头端的螺旋通过导管内的齿轮箱连接手柄马达，工作时以40 000~60 000 r/min的速度高速旋转。导管

头端为双斜面,这种设计有利于磨损导管前端的血栓物质。本研究对象为慢性血栓,导管前行过程中可能明显受阻且马达声音高亢,此时应停止工作,助手控制手柄、固定导丝、推入灰色阀门,术者从体内退出导管,连同导丝把头端置于肝素盐水中,注意导丝与导管完全浸没,严禁吸入空气,拔出灰色阀门,马达工作直到手柄后盒子内完全抽吸成肝素盐水为止,将导管头端置于受阻部位并前进2 mm,使双斜面置于慢性血栓中,再次工作时导管螺旋可将慢性血栓分解。同时,导管头端侧面有开口,内置刀片用于切割粉碎血栓,工作时在血管内产生漩涡效应,产生负压(-5.8 kPa),有助于进一步侵蚀管腔中的闭塞物质。Rotarex旋切系统需要导丝引导,导管头端容易到达目标位置,且在导丝保护下不容易损伤血管。当电阻过高时,通过电磁联动可以自动阻断导管和马达组件,如果纤维组织缠绕在导管头端,通过反向旋转即可解除,不需要冷却设备或润滑剂,因此,Rotarex旋切系统是一款操作简单、使用安全的心血管机械清除装置<sup>[20]</sup>。

目前,开放手术和杂交手术是血栓清除的主要治疗方法,在最近的一些报告中占病例的>60%<sup>[21-22]</sup>,然而,这些治疗手段排除了全腔内修复的优势,导致住院时间延长、存在手术切口并发症发生的风险。最新的欧洲血管外科学会指南<sup>[23]</sup>认可了这项不断发展的技术,并建议考虑对所有下肢缺血患者(推荐级别IIa级,证据级别C级)采用微创方法进行抽吸/机械血栓切除术。部分研究<sup>[21-22, 24]</sup>建议应根据患者的临床表现和闭塞阶段(急性、亚急性或慢性)为患者制定个体化的治疗策略。2022年Simonte等<sup>[16]</sup>用Rotarex机械血栓切除系统成功清除慢性血栓(病例报告),2024年该团队肯定了Rotarex机械血栓切除系统治疗慢性血栓的有效性和安全性<sup>[17]</sup>。因此,笔者也尝试用Rotarex机械血栓切除系统清除慢性血栓,其除栓效果和技术成功率均与Simonte团队一致。

下肢动脉血栓形成的传统方法是Forgarty导管取栓,然而,有研究<sup>[25]</sup>指出,在糖尿病患者中,传统取栓早期临床结果并不理想。随着介入技术的不断发展,导管接触性溶栓(catheter-directed thrombolysis, CDT)已成为轻中度缺血患者的替代治疗,但是CDT的劣势是有较高的出血风险,当溶栓合并肝素抗凝时,出血风险增加19%<sup>[26]</sup>,而

PMT可以有效缩短溶栓时间和减少溶栓剂量<sup>[27]</sup>。与常规手术相比,使用Rotarex机械血栓切除系统能直接、有效地清除血栓,快速恢复血流<sup>[28-29]</sup>,且在出血风险较高的患者(肝功能衰竭、近期手术史、血管损伤)中是可行的<sup>[30]</sup>。Bulvas等<sup>[18]</sup>开展全球规模最大的前瞻性研究,纳入316例患者,结果显示技术成功率为100%,无与病变血管治疗相关的死亡报告,26例(8.2%)患者出现了与Rotarex直接相关的轻微并发症,主要并发症11例(3.5%),术后1个月一期通畅率为94.3%,二期通畅率为97.2%,病死率为0.3%。本研究2023年7月—12月根据入排标准连续收治10例患者,技术成功率100%,既往有人工血管植入史的患者其吻合口均有不同程度狭窄或闭塞,PTA后除了编号2患者用载药球囊治疗外,其余患者均放置支架。当近端吻合口无“桩”时,需参考CTA影像资料,术中从多个角度观察吻合口附近宿主血管的形态,当确定吻合口后,用造影导管顶住吻合口,加硬导丝用力突破,导管跟进后造影明确是否在移植物内。突破远端吻合口相对容易,首先用Rotarex旋切系统在移植物内减容,必要时可联合Forgarty取栓导管拉栓,其次开通近端吻合口,明确移植物内无漂浮血栓,最后开通远端吻合口。

减容过程中发生残留血栓碎片脱落引起远端栓塞是常见并发症<sup>[19,31]</sup>,研究表明,保护伞可能会减少远端栓塞的发生率,但常规使用保护伞不是必需的<sup>[32]</sup>。与减容相关的另一个并发症是血管损伤,特别是小动脉(直径 $\leq 3$  mm)和血管钙化严重<sup>[33-34]</sup>,这种并发症可以通过长时间PTA或覆膜支架植入来补救,在主动脉分叉和髂动脉方面,发生率很低,但当发生穿孔时,应立即植入覆膜支架。

AngioJet是另一种血栓减容装置,临床上常用于下肢深静脉血栓形成。与Rotarex不同,AngioJet由双腔导管组成,通过伯努利定律进行血栓抽吸,液体快速流动可能会导致大量的红细胞溶血,从而引起Hb下降和血红蛋白尿<sup>[35]</sup>。Han等<sup>[36]</sup>回顾性分析了12例用AngioJet除栓装置治疗髂支闭塞患者,技术成功率和一年通畅率均为100%,然而,2例患者出现大量溶血及血红蛋白尿,其中1例需要临时透析(1周内)辅助治疗急性肾损伤。Hb降低是本研究关注的并发症,本研究10例患者术前Hb较术后均有不同程度下降,但下降幅度较

小,无溶血及血红蛋白尿发生。

本项研究受到其回顾性、非随机分析及缺乏对照组的限制,且下肢动脉慢性血栓的多样性和复杂性,因此不能为患者提供一种标准化治疗方法。然而,本研究确实反映了真实世界的临床治疗,为医生提供另一种临床思维。

综上所述, Rotarex 机械血栓切除系统治疗 PAD 患者慢性血栓形成是可行的,为临床医师治疗 PAD 患者提供更多的手术方法。

利益冲突:所有作者均声明不存在利益冲突。

作者贡献声明:吴鸿飞负责实施研究、撰写文章、数据分析;蔡鑫负责采集数据、修改文章;戚悠飞负责研究设计、质控、修改文章。

#### 参考文献

- [1] Fowkes FG, Rudan, Rudan I, et al. Comparison of global estimates of prevalence and risk factors for peripheral artery disease in 2000 and 2010: a systematic review and analysis[J]. *Lancet*, 2013, 382(9901):1329-1340. doi:10.1016/S0140-6736(13)61249-0.
- [2] Kruse RR, Poelmann FB, Doornik D, et al. Five-year outcome of self-expanding covered stents for superficial femoral artery occlusive disease and an analysis of factors predicting failure[J]. *J Endovasc Ther*, 2015, 22(6): 855-861. doi: 10.1177/1526602815610583.
- [3] McQuade K, Gable D, Pearl G, et al. Four-year randomized prospective comparison of percutaneous ePTFE/nitinol self-expanding stent graft versus prosthetic femoral-popliteal bypass in the treatment of superficial femoral artery occlusive disease[J]. *J Vasc Surg*, 2010, 52(3):584-590. doi:10.1016/j.jvs.2010.03.071.
- [4] Zeller T, Frank U, Bürgelin K, et al. Early experience with a rotational thrombectomy device for treatment of acute and subacute infra-aortic arterial occlusions[J]. *J Endovasc Ther*, 2003, 10(2): 322-331. doi:10.1177/152660280301000224.
- [5] Duc SR, Schoch E, Pfyffer M, et al. Recanalization of acute and subacute femoropopliteal artery occlusions with the rotarex catheter: one year follow-up, single center experience[J]. *Cardiovasc Intervent Radiol*, 2005, 28(5): 603-610. doi: 10.1007/s00270-004-0339-3.
- [6] Freitas B, Steiner S, Bausback Y, et al. Rotarex mechanical debulking in acute and subacute arterial lesions[J]. *Angiology*, 2017, 68(3):233-241. doi:10.1177/0003319716646682.
- [7] Heller S, Lubanda JC, Varejka P, et al. Percutaneous mechanical thrombectomy using rotarex® S device in acute limb ischemia in infrainguinal occlusions[J]. *Biomed Res Int*, 2017, 2017:2362769. doi:10.1155/2017/2362769.
- [8] Wissgott C, Kamusella P, Richter A, et al. Mechanical rotational thrombectomy for treatment thrombolysis in acute and subacute occlusion of femoropopliteal arteries: retrospective analysis of the results from 1999 to 2005[J]. *Rofo*, 2008, 180(4): 325-331. doi: 10.1055/s-2008-1027144.
- [9] Wissgott C, Kamusella P, Andresen R. Recanalization of acute and subacute venous and synthetic bypass-graft occlusions with a mechanical rotational catheter[J]. *Cardiovasc Intervent Radiol*, 2013, 36(4):936-942. doi:10.1007/s00270-012-0507-9.
- [10] Lichtenberg M, Käunicke M, Hailer B. Percutaneous mechanical thrombectomy for treatment of acute femoropopliteal bypass occlusion[J]. *Vasc Health Risk Manag*, 2012, 8: 283-289. doi: 10.2147/VHRM.S30819.
- [11] 郭晓博,刘明远,冯海. Rotarex 治疗股腘动脉支架内再狭窄的现状 & 展望[J]. *中国普通外科杂志*, 2022, 31(12):1674-1679. doi: 10.7659/j.issn.1005-6947.2022.12.016.
- [12] Guo XB, Liu MY, Feng H. Rotarex atherectomy system for the treatment of femoropopliteal in-stent restenosis: current status and perspectives[J]. *China Journal of General Surgery*, 2022, 31(12): 1674-1679. doi:10.7659/j.issn.1005-6947.2022.12.016.
- [13] 刘俊超,王兵. 药物涂层球囊治疗股腘动脉支架内再狭窄的研究进展[J]. *中国普通外科杂志*, 2016, 25(12): 1796-1800. doi: 10.3978/j.issn.1005-6947.2016.12.021.
- [14] Liu JC, Wang B. Drug-coated balloon for femoropopliteal in-stent restenosis: current research progress[J]. *China Journal of General Surgery*, 2016, 25(12): 1796-1800. doi: 10.3978/j.issn.1005-6947.2016.12.021.
- [15] 贺艺,王兵,吴斐,等. 腔内减容联合药物涂层球囊在复杂股腘动脉支架内再狭窄的应用[J]. *中国普通外科杂志*, 2019, 28(12): 1462-1468. doi:10.7659/j.issn.1005-6947.2019.12.004.
- [16] He Y, Wang B, Wu F, et al. Application of endovascular debulking combined with drug-coated balloon in treatment of complex femoropopliteal artery in-stent restenosis[J]. *China Journal of General Surgery*, 2019, 28(12): 1462-1468. doi: 10.7659/j.issn.1005-6947.2019.12.004.
- [17] Scheer F, Lüdtke CW, Kamusella P, et al. Combination of rotational atherothrombectomy and paclitaxel-coated angioplasty for femoropopliteal occlusion[J]. *Clin Med Insights Cardiol*, 2014, 8 (Suppl 2):43-48. doi:10.4137/CMC.S15231.
- [18] Liao CJ, Song SH, Li T, et al. Combination of rotarex thrombectomy and drug-coated balloon for the treatment of femoropopliteal artery In-stent restenosis[J]. *Ann Vasc Surg*, 2019, 60:301-307. doi:10.1016/j.avsg.2019.02.018.
- [19] Simonte G, Fino G, Casali F, et al. Effectiveness of the rotarex excisional atherectomy system in both subacute and chronic aortoiliac endograft thrombosis: an innovative option for the modern endovascular surgeon toolkit[J]. *J Endovasc Ther*, 2023, 30

- (6):957-963. doi:10.1177/15266028221105177.
- [17] Simonte G, Isernia G, Pecoraro F, et al. Rotational mechanical thrombectomy to treat iliac limb occlusion after endovascular aortic aneurysm repair: the rotational mechanical thrombectomy Italian study[J]. *J Vasc Interv Radiol*, 2024, 35(1):25-31. doi:10.1016/j.jvir.2023.09.022.
- [18] Bulvas M, Sommerová Z, Vaněk I, et al. Prospective single-arm trial of endovascular mechanical debulking as initial therapy in patients with acute and subacute lower limb ischemia: one-year outcomes[J]. *J Endovasc Ther*, 2019, 26(3):291-301. doi:10.1177/1526602819840697.
- [19] Rusch R, Trentmann J, Hummitzsch L, et al. Effectiveness and safety of percutaneous thrombectomy devices: comparison of rotarex and angiojet in a physiological circulation model[J]. *Eur J Vasc Endovasc Surg*, 2020, 59(6): 983-989. doi:10.1016/j.ejvs.2020.01.016.
- [20] Barrionuevo P, Malas MB, Nejim B, et al. A systematic review and meta-analysis of the management of visceral artery aneurysms[J]. *J Vasc Surg*, 2020, 72(1S):40S-45S. doi:10.1016/j.jvs.2020.05.018.
- [21] Coelho A, Nogueira C, Lobo M, et al. Impact of post-EVAR graft limb kinking in EVAR limb occlusion: aetiology, early diagnosis, and management[J]. *Eur J Vasc Endovasc Surg*, 2019, 58(5):681-689. doi:10.1016/j.ejvs.2019.03.019.
- [22] Hammond A, Hansrani V, Lowe C, et al. Meta-analysis and meta-regression analysis of iliac limb occlusion after endovascular aneurysm repair[J]. *J Vasc Surg*, 2018, 68(6):1916-1924. doi:10.1016/j.jvs.2018.08.153.
- [23] Björck M, Earnshaw JJ, Acosta S, et al. Editor's choice - European society for vascular surgery (ESVS) 2020 clinical practice guidelines on the management of acute limb ischaemia[J]. *Eur J Vasc Endovasc Surg*, 2020, 59(2): 173-218. doi:10.1016/j.ejvs.2019.09.006.
- [24] Woody JD, Makaroun MS. Endovascular graft limb occlusion[J]. *Semin Vasc Surg*, 2004, 17(4): 262-267. doi:10.1053/j.semvascsurg.2004.09.002.
- [25] Henke PK. Contemporary management of acute limb ischemia: factors associated with amputation and in-hospital mortality[J]. *Semin Vasc Surg*, 2009, 22(1): 34-40. doi:10.1053/j.semvascsurg.2009.01.002.
- [26] Ouriel K, Veith FJ, Sasahara AA. A comparison of recombinant urokinase with vascular surgery as initial treatment for acute arterial occlusion of the legs. Thrombolysis or Peripheral Arterial Surgery (TOPAS) Investigators[J]. *N Engl J Med*, 1998, 338(16): 1105-1111. doi:10.1056/NEJM199804163381603.
- [27] Zeller T, Tepe G. Treatment of acute limb ischemia with focus on endovascular techniques[J]. *Vasa*, 2009, 38(2): 123-133. doi:10.1024/0301-1526.38.2.123.
- [28] Vorwerk D. Mechanical thrombectomy is an alternative way to go: the European experience commentary on: quality improvement guidelines for percutaneous management of acute limb ischemia[J]. *Cardiovasc Intervent Radiol*, 2006, 29(1): 7-10. doi:10.1007/s00270-005-8888-7.
- [29] Loffroy R, Falvo N, Galland C, et al. Percutaneous rotational mechanical atherectomy plus thrombectomy using rotarex S device in patients with acute and subacute lower limb ischemia: a review of safety, efficacy, and outcomes[J]. *Front Cardiovasc Med*, 2020, 7: 557420. doi:10.3389/fcvm.2020.557420.
- [30] de Donato G, Pasqui E, Setacci F, et al. Acute on chronic limb ischemia: from surgical embolectomy and thrombolysis to endovascular options[J]. *Semin Vasc Surg*, 2018, 31(2/3/4):66-75. doi:10.1053/j.semvascsurg.2018.12.008.
- [31] Gandini R, Merolla S, Chegai F, et al. Foot embolization during limb salvage procedures in critical limb ischemia patients successfully managed with mechanical thromboaspiration: a technical note[J]. *J Endovasc Ther*, 2015, 22(4): 558-563. doi:10.1177/1526602815589955.
- [32] Bulvas M. Removal of Peripheral Arterial Occlusive Material with the Rotarex® S Device: Mechanical Atherothrombectomy[J]. *Surg Technol Int*, 2020, 36:225-232.
- [33] Laganà D, Carrafiello G, Lumia D, et al. Recanalisation of thrombotic arterial occlusions with rotational thrombectomy[J]. *Radiol Med*, 2011, 116(6): 932-944. doi:10.1007/s11547-010-0611-3.
- [34] Vorwerk D, Triebe S, Ziegler S, et al. Percutaneous mechanical thromboembolectomy in acute lower limb ischemia[J]. *Cardiovasc Intervent Radiol*, 2019, 42(2):178-185. doi:10.1007/s00270-018-2129-3.
- [35] Carrera LA, Reddy R, Pamoukian VN, et al. Massive intravascular hemolysis with mechanical rheolytic thrombectomy of a hemodialysis arteriovenous fistula[J]. *Semin Dial*, 2013, 26(1):E5-E7. doi:10.1111/j.1525-139X.2012.01104.x.
- [36] Han XF, Liu GR, Li TZ, et al. Application of the AngioJet ultra thrombectomy device for the percutaneous mechanical treatment (PMT) of iliac limb occlusion after endovascular aneurysm repair (EVAR) [J]. *Ann Vasc Surg*, 2022, 78: 161-169. doi:10.1016/j.avsg.2021.06.016.

( 本文编辑 姜晖 )

本文引用格式:吴鸿飞,蔡鑫,戚悠飞. Rotarex 机械血栓切除系统治疗 PAD 患者慢性血栓形成的临床效果[J]. 中国普通外科杂志, 2024, 33(12):2003-2010. doi:10.7659/j.issn.1005-6947.2024.12.008

Cite this article as: Wu HF, Cai X, Qi YF. Clinical outcomes of Rotarex mechanical thrombectomy system in treating chronic thrombosis in PAD patients[J]. *Chin J Gen Surg*, 2024, 33(12):2003-2010. doi:10.7659/j.issn.1005-6947.2024.12.008