doi:10.7659/j.issn.1005-6947.240665
http://dx.doi.org/10.7659/j.issn.1005-6947.240665
China Journal of General Surgery, 2025, 34(5):859-866.

·专题论坛·

内镜机器人辅助甲状腺手术（BABA入路）七步法

丁政，郭伯敏，樊友本，邓先兆，詹灵，陶玄斌，顾晓辉，陶子夏，夏志华，孙景福

[上海交通大学医学院附属第六人民医院 普通外科(甲乳疝外科)/甲状腺与甲状旁腺疾病多学科临床诊治中心/上海交通大学甲状腺疾病诊治中心,上海 200233]

摘　要　传统开放甲状腺手术会在颈部留下疤痕而影响美观，因此，临床上开展了多种颈外入路的腔镜甲状腺手术。由于颈部解剖特点及腔镜器械的局限，各种常规内镜手术都存在一些不足，而内镜机器人辅助甲状腺手术可以弥补上述不足。目前，内镜机器人手术系统设备贵、手术费用高，还没有普及，多数医生对此还比较陌生，随着技术发展和费用降低，内镜机器人手术应用前景广阔。本文基于本中心多年来在腔镜甲状腺手术方面的规模化实践，结合国内外机器人甲状腺手术的经验与教训，总结并提出了经双侧腋窝乳晕入路的机器人辅助腔镜甲状腺手术七步操作流程，旨在为该技术的临床推广提供参考依据。

关键词　甲状腺切除术；机器人手术；BABA 入路；七步法
中图分类号：R653.2

Seven-step method for robot-assisted endoscopic thyroidectomy (BABA approach)

DING Zheng, GUO Bomin, FAN Youben, DENG Xianzhao, ZHAN Ling, TAO Xuanbin, GU Xiaohui, TAO Zixia, XIA Zhihua, SUN Jingfu

[The General Surgery Department (Thyroid, Breast and Hernia Surgery) of Shanghai Sixth People's Hospital Affiliated to Shanghai Jiao Tong University School of Medicine/the Multidisciplinary Clinical Diagnosis and Treatment Center for Thyroid and Parathyroid Diseases of Shanghai Sixth People's Hospital/Diagnosis and Treatment Center for Thyroid Disease of Shanghai Jiao Tong University, Shanghai 200233, China]

Abstract　Traditional open thyroid surgery often leaves a scar on the neck, which can affect cosmetic outcomes. Therefore, various endoscopic thyroidectomy approaches via extra-cervical approaches have been developed. However, due to the unique anatomical characteristics of the neck and limitations of endoscopic instruments, conventional endoscopic techniques have certain drawbacks. Robot-assisted endoscopic thyroid surgery can help overcome these limitations. At present, robotic surgical systems remain expensive and the associated surgical costs are high, limiting their widespread adoption. Most

基金项目：上海申康医院发展中心三年行动计划基金资助项目（SHDC2020CR6003-002）；上海市2023年度创新医疗器械应用示范基金资助项目（23SHS05200）。
收稿日期：2024-12-30；**修订日期：**2025-05-22。
作者简介：丁政，上海交通大学医学院附属第六人民医院主治医师，主要从事甲状腺肿瘤临床和基础方面的研究（郭伯敏为共同第一作者）。
通信作者：樊友本，Email: fanyouben2006@163.com

surgeons are still relatively unfamiliar with the technique. Nevertheless, with ongoing technological advancements and cost reductions, robot-assisted surgery holds great promise for broader application. Based on years of large-scale experience in endoscopic thyroid surgery at our center, and drawing upon both domestic and international experiences with robotic thyroidectomy, this paper summarizes and proposes a seven-step protocol for robot-assisted endoscopic thyroidectomy via the bilateral axillo-breast approach, aiming to provide a practical reference for the clinical adoption of this technique.

Key words Thyroidectomy; Robotic Surgical Procedures; BABA approach; Seven-Step Method

CLC number: R653.2

传统的颈部开放甲状腺手术有时会在颈部留下较明显的手术疤痕，这对一些注重美容或保护隐私的患者而言，可能会带来心理创伤和社交影响[1]。颈外入路的腔镜或机器人辅助系统可通过口腔/颏下、腋窝、乳晕、锁骨下等入路经微小切口完成甲状腺手术，避免术后在颈部留下大切口疤痕，以达到美容和微创的效果[2-3]。虽然各种入路的腔镜甲状腺手术，在世界各地得到了一定的发展，但由于颈部的生理结构特点和器械的局限性，目前各种入路的腔镜甲状腺手术都或多或少地存在一定的操作局限性，特别是涉及广泛淋巴结清扫时，如局部视野相对盲区、二维手术视野的视觉疲劳以及术者自身手、臂、肩、腰部的劳损等[4]。内镜机器人辅助操作系统具有灵巧的多关节器械臂，7 个维度 540° 旋转，可以模仿人手方便灵活地进行精细操作；放大 10 倍以上的三维高清成像系统，能够更清晰地显示细小结构，便于术中精细操作，如甲状旁腺和喉返神经的功能保护。因此，可以一定程度上弥补腔镜手术的一些不足[5]。

内镜机器人辅助甲状腺手术由于设备昂贵、收费较高等原因，目前仅在国内少数几家大型医院得到一定的应用，尚未广泛推广[6]。因此，针对内镜机器人辅助甲状腺癌手术，大多数甲状腺外科医生还比较陌生。然而，随着机器人设备和耗材成本的逐步降低，人工智能在临床上的迅速发展和应用，国产机器人的逐渐投入使用[7]，临床需求有望逐渐扩大，因此，内镜机器人辅助甲状腺手术的应用前景广阔。

笔者所在的上海交通大学甲状腺疾病诊治中心 10 多年前就在国内率先规模化开展多种入路的腔镜甲状腺手术（包括经胸乳、经口/颏下、经腋窝等），在腔镜甲状腺手术方面积累了丰富的经验。近年医院引进第四代达芬奇 Xi 机器人手术系统后，又开始常规采用双侧腋窝乳晕入路（bilateral axillo-breast approach，BABA）进行内镜机器人辅助甲状腺癌手术，显示出较好的临床效果。BABA 入路内镜机器人辅助下甲状腺手术具有独特的优势，如正向视觉的操作习惯可方便术者操作、降低术者的学习曲线；手术操作孔间距离大使器械之间的操作角度最大化，可有效防止器械操作时的相互干扰[4]。因此，相对容易推广。现将 BABA 入路内镜机器人辅助甲状腺癌腺叶切除+中央区淋巴结清扫的基础手术经验总结为“七步法”操作流程（图 1），便于临床推广、培训和质控。

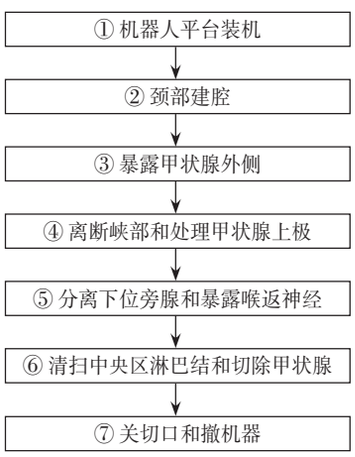

图 1 内镜机器人甲状腺腺叶切除+中央区淋巴结清扫“七步法”流程

Figure 1 Seven-step procedure for robot-assisted endoscopic thyroid lobectomy with central compartment lymph node dissection

1 BABA 入路内镜机器人辅助甲状腺手术操作流程

1.1 机器人平台装机

患者取平卧位，麻醉成功后，肩背部垫高，

头后仰，双上肢靠近侧胸壁并适当外展后固定，再将手术床调成头高位15°~20°倾斜。

手术区消毒铺巾后，在双侧乳晕内上缘（右乳晕1点位、左乳晕11点位）作8~10 mm弧形小切口，并在两侧腋前线腋窝皮肤皱褶处各作一长约8~10 mm的切口（图2），利用分离棒沿胸锁关节方向潜行分离皮下，建立皮下隧道。经右侧乳晕皮下隧道可建成“鸦爪”状，便于形成一定的空间，放置镜头后，在可视下建立左侧乳晕隧道，两者在胸骨上窝附近会合，尽量减少盲穿出血。也可预先皮下注射适量膨胀液（500 mL生理盐水中加入肾上腺素1 mg、利多卡因400 mg）或空气来方便建腔。

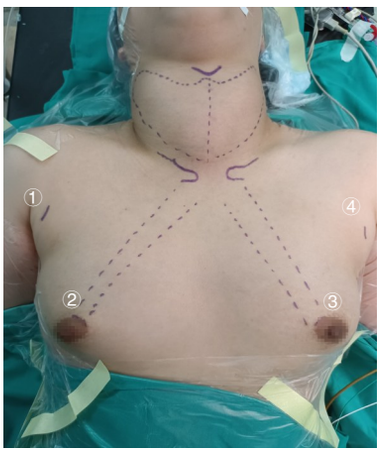

图2　Trocar建立位置（①、②、③、④分别对接机器人1、2、3、4号器械臂）

Figure 2　Trocar placement positions (①, ②, ③ and ④ correspond to robotic arms 1, 2, 3 and 4, respectively)

右乳晕切口置入内镜机器人专用加长Trocar（15 cm），连接机器人2号器械臂（以Xi为例），充入CO_2气体[压力8~10 mmHg（1 mmHg=0.133 kPa），流量20~40 L/min]，并置入机器人30°镜头；直视引导下，左乳晕切口置入另一加长Trocar，对接机器人3号臂，在直视下置入机器人电剪刀或电钩或超声刀（根据术者偏好），确保视野内可见到上述器械关节。顺利完成机器人平台装机。

1.2　颈部建腔

调整好2号镜头和3号器械臂的位置，开始逐渐分离建腔，待腔隙适当扩大后，再陆续置入1号臂双极分离钳马里兰（Maryland）和4号臂牵引钳卡地亚（Cadiere），于胸骨上窝处会合。必要时可在胸骨切迹至舌骨水平间的中线皮肤上间断缝合3~4针悬吊来辅助牵引，便于建腔初期提供筋膜间张力和建腔后维持稳定，也可预防皮肤灼伤。

利用4号臂卡地亚提拉牵引暴露，1号臂和3号臂用作操作臂，采用锐性、钝性相结合的方法分离颈部皮瓣，在颈部深-浅筋膜间的疏松组织间隙层面（颈阔肌与带状肌和胸锁乳突肌之间）向头端及两侧扩大腔隙，逐步完成颈部操作空间的建立（图3）。建腔时要分清操作层次，在疏松组织间隙分离，颈前肌肉尽量保留肌筋膜，减少器械摩擦出血。对于偏瘦的患者，注意勿灼伤皮肤。建腔范围：上方至舌骨水平，外侧至胸锁乳突肌中线附近（如果进行颈侧区淋巴结清扫，则需要分离至胸锁乳突肌外侧缘），充分暴露胸骨上窝。术中注意避开颈前静脉、胸锁乳突肌边缘的血管交通支，防止出血。建腔时若分离层次清晰，则可以做到无血化建腔。

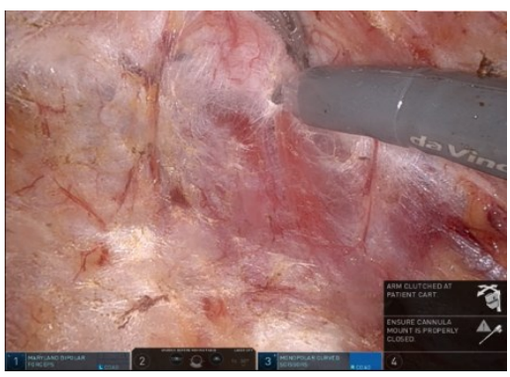

图3　在颈部深-浅筋膜间的疏松组织间隙层面分离建腔

Figure 3　The loose tissue space between the deep and superficial fascia of the neck is separated to create a cavity

1.3　暴露甲状腺外侧

辨认颈白线位置，用马里兰和卡地亚钳夹两侧带状肌，电剪刀、电钩或超声刀切开颈白线，上至舌骨水平，下至胸骨切迹水平，注意胸骨上窝处的颈静脉弓。显露甲状腺峡部，轻柔分离并向外牵引病灶侧带状肌，清晰暴露甲状腺外侧及颈动脉鞘（第一条边）（图4）。手术前应通过CT明确右侧头臂动脉位置是否偏高，特别是位于胸骨上窝处，因为这可能会影响VI区下界和VII区的淋巴结清扫，也有利于防止动脉意外损伤大出血。必要时可辅助缝线穿皮悬吊或腔镜小拉钩侧向牵拉带状肌，对甲状腺体积大、伴有桥本甲状腺炎、

甲亢、肌肉发达或肥胖者的暴露有益。清楚显露外侧的颈动脉边界后，尽可能使用术中喉返神经监测（intraoperative nerve monitoring，IONM）仪监测神经信号，以探针电极片连接电剪刀或马里兰的尾部电极，在颈动脉外侧探测迷走神经获取V1信号。同时建议向病灶侧甲状腺腺体表面内1~2点处适量注射纳米炭或示踪剂用盐酸米托蒽醌注射液，帮助术中辨别甲状旁腺以及中央区淋巴结。

图4 暴露甲状腺外侧边界

Figure 4 Exposure of the lateral border of the thyroid gland

1.4 离断峡部和处理甲状腺上极

先从胸骨切迹处切开，暴露出胸腺上缘，提起气管前脂肪淋巴组织，继续分离显露气管标志，沿气管前筋膜向上翻转游离至峡部下缘，完成气管前淋巴结的清扫。需注意对侧缘是游离到对侧的甲状腺下静脉内侧，超过此界就有可能损伤对侧喉返神经。特别注意要可靠凝闭颈前静脉交通支，防止血管残端回缩引起胸腔出血。

清楚暴露出气管后，在峡部和气管筋膜之间稍加游离再离断峡部（第二条边），避免损伤气管。向上清扫喉前淋巴结、切除甲状腺椎状叶，上界到舌骨水平。从峡部上缘向外上方仔细分离患侧环甲间隙（第三条边）（图5）。注意监测、保护喉上神经（也可采用规避法）。继续游离甲状腺上极外侧肌肉组织，必要时可离断部分胸骨甲状肌，分离出甲状腺上动静脉，双极马里兰或超声刀可靠移行凝闭，离断上极（若甲状腺肿块巨大，上极显露困难，也可以考虑最后离断上极）。在上极后方辨别、保护上位甲状旁腺及其血供，“脱帽法”分离并原位保护。

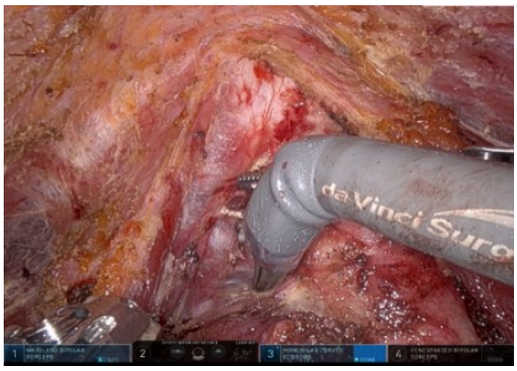

图5 离断甲状腺峡部后处理甲状腺上极

Figure 5 Management of the superior pole of the thyroid after dividing the thyroid isthmus

1.5 分离下位旁腺和暴露喉返神经

利用1号臂马里兰或4号臂卡地亚向对侧牵拉腺体，显露甲状腺下极后背膜，仔细辨认下位旁腺，连同周围少量脂肪组织及其血管蒂一起向外侧分离[8]。由于下位旁腺的位置多变，在甲状腺后背膜寻找不到下位旁腺时，可以在甲状腺下静脉外侧将胸甲韧带（胸腺-甲状腺连接组织）层面自甲状腺向胸腺方向分离，有时下位甲状旁腺就位于胸甲韧带内。

在甲状腺下极的下外方、气管外侧轻柔分离及寻找暴露喉返神经，十字交叉法探测，可靠定位、确认，记录R1信号，喉返神经与甲状腺下动脉常呈交叉或平行上行，注意避免甲状腺下动脉损伤出血，避免喉返神经牵拉伤或热损伤，特别是意外的横断伤。暴露喉返神经后沿其上、下方向分离出神经走行（图6）。

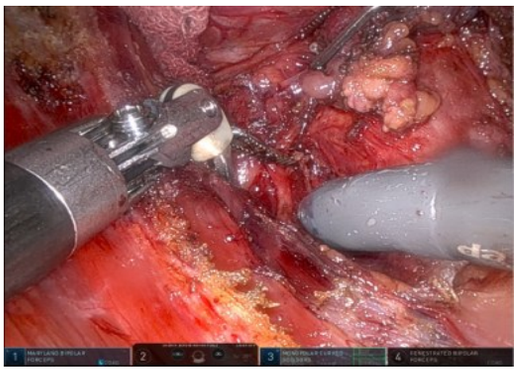

图6 分离下位甲状旁腺后暴露喉返神经

Figure 6 Exposure of the recurrent laryngeal nerve after identifying the inferior parathyroid gland

1.6　清扫中央区淋巴结和切除甲状腺

辨别、保护好下位旁腺和喉返神经后，沿神经走行分开中央区淋巴脂肪组织，再由外向内分离，外侧从颈动脉鞘内侧开始，下界游离至锁骨上水平，逐渐向气管旁清扫，完整清扫气管外侧和气管前淋巴结。

直视下沿喉返神经走行从下至上向入喉处精细化解剖，继续向上清扫淋巴结。沿神经走行游离，向下降神经，继续分离、清扫中央区淋巴结。

轻柔分离喉返神经入喉处，注意防止过度牵拉伤、近距离热传导伤，甚至不慎切断神经。建议采用湿的小纱条或小纱卷保护神经，减少能量器械引起的热传导伤，一般镜下距离至少保持 5 mm 以上再进行电切或凝闭分离操作。如遇术野出血，可用纱布卷压迫止血后，找到出血点，再双极安全地凝闭。特别注意防止喉返神经入喉处伴行的小血管出血，切勿损伤入喉处喉返神经及其分支。离断甲状腺悬韧带，将单侧腺叶及淋巴结完整切除（图 7）。

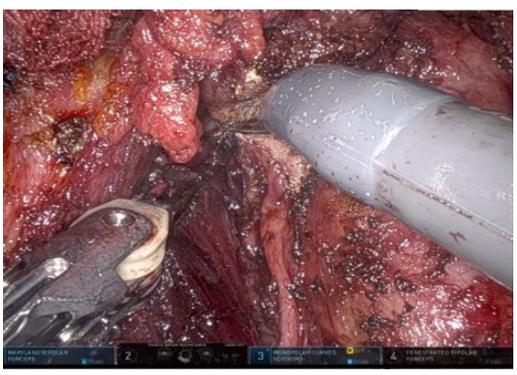

图 7　清扫中央区淋巴结后切除甲状腺

Figure 7　Thyroidectomy performed after central compartment lymph node dissection

也可采用先切除甲状腺腺体，再单独清扫中央区淋巴结的分步手术策略，尤其是伴有桥本甲状腺炎时，腺体体积较大，中央区淋巴脂肪组织丰富，分开切除便于操作。

若需要清扫右侧喉返神经后方淋巴结时，一般在充分游离右喉返神经并清扫完喉返神经前淋巴结后再进行。

用标本袋装好标本，适当扩宽 4 号臂 Trocar 隧道，取出标本，检查肿瘤标本、有无甲状旁腺，如证实为旁腺，即刻种植。

1.7　关切口和撤机器

适量温的无菌蒸馏水（500 mL 以上）冲洗术野，减少肿瘤种植；纱布擦干净后，检查手术视野，补充清扫可能残留的淋巴结。再次检查有无出血或渗血，进一步严密止血，确保手术创面无活动性出血。监测喉返神经（R2）、迷走神经（V2）信号，确认 R2 和 V2 肌电信号完好。观察甲状旁腺及其血运，若发现甲状旁腺血运不佳，可针刺数针放血或及时种植。中央区可放置吸收性明胶海绵止血并隔离保护喉返神经，连续缝合颈白线（图 8），中央区放置负压引流管，从腋窝切口引出，并妥善固定，镜下观察无隧道和皮瓣出血，撤除机器人器械装置。皮下缝合切口。确认引流管不漏气、引流通畅，必要时可适当加压包扎创面。

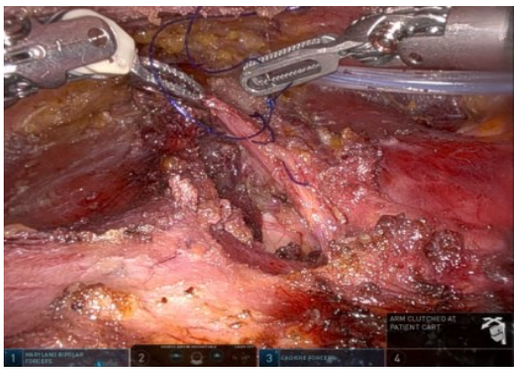

图 8　缝合关闭颈部中线

Figure 8　Suturing and closure of the midline neck incision

2　内镜机器人辅助操作在甲状腺手术中的应用优势

2.1　操作灵活、手术彻底

内镜机器人辅助操作系统的器械操作臂具有 7 个维度，可 540°旋转，特别是对于空间狭小的颈部手术优势明显。准确、灵活的控制能力，能更好地把握操作距离，提升了手术精确度。因为颈部解剖结构及普通腔镜器械的局限性原因，对于颈部Ⅵ区下界及Ⅶ区淋巴结的清扫，内镜机器人器械臂操作起来更具有便利性；精细的分离有利于淋巴结的清扫，特别是对于颈侧区淋巴结的清扫[9]，操作更方便，创伤更小，更能保证手术的彻底性。

2.2 视觉放大，操作精细

颈部和甲状腺解剖结构复杂，甲状腺背侧具有纤细的喉返神经和微小的甲状旁腺，术中容易损伤，引起术后声音嘶哑和手足、面部麻木等并发症的发生。机器人辅助手术系统具有三维高清可视镜头，能够清楚地呈现组织、器官的解剖结构和神经血管的走行，精准放大图像与机器人操作臂的稳定控制相结合，确保了手术的精细度和安全性。外科医生可以在精细的结构上进行更精确的操作，可有效减少手术过程中的损伤，降低术后并发症的发生[3,5,8,10]。本中心使用IONM方法，当遇到肌电信号减弱时，就立即停止操作，辨别周围结构，待肌电信号恢复到初始值50%以上后再精细分离，避免过度牵拉、热传导引起的神经损伤。常采用纳米炭示踪剂来注射甲状腺腺体以识别和保护甲状旁腺，在机器人放大的镜头下精细化解剖甲状腺腺体被膜，最大程度地保护甲状旁腺及其血供，若术中发现甲状旁腺无法原位保留，应及时进行甲状旁腺自体移植，以避免永久性甲状旁腺功能减退的发生[11]。

2.3 美容效果好，术后恢复快

传统开放手术会在颈部留下1条切口疤痕，内镜机器人辅助手术后，颈外1 cm的微小切口可隐藏或被衣服遮挡，使得颈部具有完美的美容效果。手术视野的放大效应使得解剖层次更加清晰明朗，手术操作创伤小，患者术后疼痛轻，感觉好，可缩短住院时间，患者能够快速恢复正常的工作和生活[7,12-13]。

2.4 减少医生疲劳感，提高手术精确度

利用内镜机器人辅助操作系统手术，外科医生坐在手术操作平台前操控机器人器械臂，避免了医生的疲劳感。此外，机器人设备的操作器械具有防震颤功能，可提高手术精准度。机械臂的多关节设计，可使其在狭小的手术空间内灵活操作，尤其在清扫颈部淋巴结时[4,11]，从而提高手术质量。

3 内镜机器人辅助甲状腺手术（BABA入路）“七步法”的优势

首先，以围绕甲状腺切除为中心，按实际手术操作流程分为7个步骤，兼顾术中喉返神经辨别、甲状旁腺保护和中央区淋巴结清扫，既方便操作又容易记忆，与腔镜下全乳晕入路甲状腺腺叶切除手术步骤有所不同[14]。其次，BABA入路是腔镜甲状腺手术的最常用入路，大量研究证实该入路安全、有效，喉返神经和甲状旁腺功能损伤更少[15]。因此，总结该方法的手术操作步骤，更有利于临床推广。此外，BABA入路机器人甲状腺手术开展早期需要关注手术效率、学习曲线、并发症发生率以及术后恢复效果[16]。因此，本操作流程对希望开展机器人辅助甲状腺手术者有一定借鉴作用。

4 机器人辅助甲状腺手术的未来展望

4.1 更广泛的适应证和应用领域

随着科技的发展，机器人手术操作系统在甲状腺手术中的适应证范围也将不断扩大。目前，机器人甲状腺手术主要用于一些早、中期的恶性肿瘤手术。未来，随着技术的不断成熟和进步，机器人手术操作系统可能会更广泛地应用于颈部广泛淋巴结清扫、巨大甲状腺肿或者术中触摸探查等手术。

4.2 手术精度进一步提升

随着人工智能和计算机视觉技术的发展，机器人手术系统有望能在手术中通过实时图像分析自动识别甲状腺和周围结构，为外科医生提供更精确的导航，进一步降低术中重要组织结构损伤的风险和术后严重的并发症。此外，机器学习的应用还能帮助机器人系统实现手术的个性化操作，为不同患者提供最佳的手术方案。

4.3 远程手术和个性化治疗方案的发展

未来，通过5G+、云计算等先进技术，机器人手术系统可更好地服务于甲状腺外科。目前我国已具备开展远程机器人手术的条件。未来的机器人手术系统可能具备更多自动化功能，医生填入患者的临床信息后，机器人系统可综合评估患者的病情、体型和整体健康状况，结合解剖结构，自动生成个性化的手术方案和手术路径，提高医疗效率。结合大数据分析，为患者提供最佳的治疗方案。

5 总 结

正如开放手术完成甲状腺癌腺叶切除和中央

区淋巴结清扫是甲状腺专科最基本和最常见的手术一样，对内镜机器人甲状腺手术进行分步骤、程序化的规范化培训，可有效缩短学习曲线、明显提高手术效率和手术质量，减少手术并发症的发生，加快患者术后康复。以上“七步法”手术步骤是上海交通大学甲状腺疾病诊治中心樊友本教授团队在原有丰富的开放手术和腔镜手术经验的基础上[17-18]，吸取国内外机器人甲状腺手术专家的经验和教训，结合内镜机器人甲状腺手术的特殊之处总结出来的流程化和规范化步骤，确保在保护好喉返神经、喉上神经及甲状旁腺的同时，便于内镜机器人甲状腺手术的进一步临床推广和质量改善。

志谢：感谢上海交通大学医学院附属瑞金医院严佶祺教授、福建医科大学附属协和医院赵文新教授的指导！

作者贡献声明：丁政和郭伯敏负责文章撰写和修订；邓先兆、詹灵、陶玄斌、顾晓辉、陶子夏、夏志华、孙景福负责文章修改；樊友本负责文章设计、文章审核。

利益冲突：所有作者均声明不存在利益冲突。

参考文献

[1] Choi Y, Lee JH, Kim YH, et al. Impact of postthyroidectomy scar on the quality of life of thyroid cancer patients[J]. Ann Dermatol, 2014, 26(6):693-699. doi:10.5021/ad.2014.26.6.693.

[2] Jiang WJ, Yan PJ, Zhao CL, et al. Comparison of total endoscopic thyroidectomy with conventional open thyroidectomy for treatment of papillary thyroid cancer: a systematic review and meta-analysis[J]. Surg Endosc, 2020, 34(5): 1891-1903. doi: 10.1007/s00464-019-07283-y.

[3] Lee KE, Choi JY, Youn YK. Bilateral axillo-breast approach robotic thyroidectomy[J]. Surg Laparosc Endosc Percutan Tech, 2011, 21(4):230-236. doi:10.1097/SLE.0b013e31822d0455.

[4] Liu SY, Kim JS. Bilateral axillo-breast approach robotic thyroidectomy: review of evidences[J]. Gland Surg, 2017, 6(3): 250-257. doi:10.21037/gs.2017.04.05.

[5] Lee KE, Koo DH, Kim SJ, et al. Outcomes of 109 patients with papillary thyroid carcinoma who underwent robotic total thyroidectomy with central node dissection via the bilateral axillo-breast approach[J]. Surgery, 2010, 148(6):1207-1213. doi:10.1016/j.surg.2010.09.018.

[6] Kim JK, Lee CR, Kang SW, et al. Robotic transaxillary lateral neck dissection for thyroid cancer: learning experience from 500 cases[J]. Surg Endosc, 2022, 36(4):2436-2444. doi:10.1007/s00464-021-08526-7.

[7] 周鹏, 徐婧, 刘永祥, 等. 国产机器人手术系统在甲状腺癌手术中应用的安全性与疗效[J]. 中国普通外科杂志, 2024, 33(5):753-761. doi:10.7659/j.issn.1005-6947.2024.05.008.
Zhou P, Xu J, Liu YX, et al. Safety and efficacy of using domestically manufactured robotic surgical system for thyroid cancer surgery[J]. China Journal of General Surgery, 2024, 33(5): 753-761. doi:10.7659/j.issn.1005-6947.2024.05.008.

[8] 中国医师协会外科医师分会甲状腺外科专家工作组, 中国研究型医院学会甲状腺疾病专业委员会, 中国医疗保健国际交流促进会普通外科学分会. 机器人手术系统辅助甲状腺和甲状旁腺手术临床实践指南(2024版)[J]. 中华外科杂志, 2024, 62(9):805-817. doi:10.3760/cma.j.cn112139-20240608-00285.
Expert Working Group on Thyroid Surgery, Chinese Medical Doctor Association Division of Surgeons, Thyroid Disease Committee of Chinese Research Hospital Association, General Surgery Branch of China International Exchange and Promotive Association for Medical and Health Care Exchange. Clinical practice guideline for robotic surgical system-assisted thyroid and parathyroid surgery (2024 edition)[J]. Chinese Journal of Surgery, 2024, 62(9): 805-817. doi: 10.3760/cma. j. cn112139-20240608-00285.

[9] 王源源, 吴国洋, 罗晔哲, 等. 经胸经口联合入路腔镜甲状腺癌颈侧区淋巴结清扫术临床应用[J]. 中国普通外科杂志, 2022, 31(11):1437-1444. doi:10.7659/j.issn.1005-6947.2022.11.005.
Wang YY, Wu GY, Luo YZ, et al. Application of endoscopic thyroidectomy plus lateral neck dissection via breast approach combined with transoral approach[J]. China Journal of General Surgery, 2022, 31(11): 1437-1444. doi: 10.7659/j. issn. 1005-6947.2022.11.005.

[10] 覃湘泉, 赵晶晶, 罗佳, 等. 机器人辅助超精细被膜解剖技术在甲状腺癌手术中的应用: 附 1 045 例报告[J]. 中国普通外科杂志, 2023, 32(11): 1677-1686. doi: 10.7659/j. issn. 1005-6947.2023.11.006.
Qin XQ, Zhao JJ, Luo J, et al. The application of robot-assisted super-meticulous capsular dissection in thyroid cancer surgery: a report of 1 045 cases[J]. China Journal of General Surgery, 2023, 32(11):1677-1686. doi:10.7659/j.issn.1005-6947.2023.11.006.

[11] 李昆临, 白柯成, 杨明宇, 等. 第四代达芬奇机器人经双侧腋窝乳晕入路甲状腺手术疗效单中心 649 例分析[J]. 中国普通外科杂志, 2023, 32(11): 1687-1696. doi: 10.7659/j. issn. 1005-6947.2023.11.007.
Li KL, Bai KC, Yang MY, et al. Efficacy of bilateral axillo-breast

approach thyroidectomy using the 4th-generation Da Vinci surgical robot: a single-center analysis of 649 cases[J]. China Journal of General Surgery, 2023, 32(11): 1687−1696. doi: 10.7659/j.issn.1005−6947.2023.11.007.

[12] Kang SW, Lee SH, Park JH, et al. A comparative study of the surgical outcomes of robotic and conventional open modified radical neck dissection for papillary thyroid carcinoma with lateral neck node metastasis[J]. Surg Endosc, 2012, 26(11): 3251−3257. doi:10.1007/s00464−012−2333−1.

[13] Lee J, Yun JH, Nam KH, et al. Perioperative clinical outcomes after robotic thyroidectomy for thyroid carcinoma: a multicenter study[J]. Surg Endosc, 2011, 25(3):906−912. doi:10.1007/s00464−010−1296−3.

[14] 王平, 燕海潮. 腔镜下全乳晕入路甲状腺腺叶切除的方法: 王氏七步法[J]. 中国普通外科杂志, 2017, 26(5):541−546. doi:10.3978/j.issn.1005−6947.2017.05.001.

Wang P, Yan HC. Endoscopic thyroid lobectomy via bilateral areolar approach: Wang's seven-step method[J]. China Journal of General Surgeryg, 2017, 26(5):541−546. doi:10.3978/j.issn.1005−6947.2017.05.001.

[15] Kang YJ, Stybayeva G, Hwang SH. Surgical safety and effectiveness of bilateral axillo-breast approach robotic thyroidectomy: a systematic review and meta-analysis[J]. Braz J Otorhinolaryngol, 2024, 90(2): 101376. doi: 10.1016/j.bjorl.2023.101376.

[16] Wang B, Yu JF, Ao W, et al. Optimizing robotic thyroid surgery: lessons learned from an retrospective analysis of 104 cases[J]. Front Endocrinol (Lausanne), 2024, 15: 1337322. doi: 10.3389/fendo.2024.1337322.

[17] 樊友本, 郑起. 甲状腺和甲状旁腺内镜手术学[M]. 上海:上海科学技术出版社, 2014.

Fan YB, Zheng Q. Endoscopic surgery on thyroid and parathyroid[M]. Shanghai: Shanghai Scientific & Technical Publishers, 2014.

[18] 郭伯敏, 樊友本. 颏下前庭腔镜甲状腺手术的质控及细节优化[J]. 现代实用医学, 2024, 36(10):1261−1264. doi: 10.3969/j.issn.1671−0800.2024.10.001.

Guo BM, Fan YB. Quality control and details optimization of endoscopic thyroid surgery via the submental area and the oral vestibule[J]. Modern Practical Medicine, 2024, 36(10):1261−1264. doi:10.3969/j.issn.1671−0800.2024.10.001.

（本文编辑　宋涛）

本文引用格式：丁政, 郭伯敏, 樊友本, 等. 内镜机器人辅助甲状腺手术（BABA 入路）七步法[J]. 中国普通外科杂志, 2025, 34(5):859−866. doi：10.7659/j.issn.1005−6947.240665

***Cite this article as*:** Ding Z, Guo BM, Fan YB, et al. Seven-step method for robot-assisted endoscopic thyroidectomy (BABA approach)[J]. Chin J Gen Surg, 2025, 34(5):859−866. doi：10.7659/j.issn.1005−6947.240665