



doi:10.7659/j.issn.1005-6947.2014.02.012
http://www.zpwz.net/CN/abstract/abstract3786.shtml

· 基础研究 ·

胆汁内引流对梗阻性黄疸大鼠胃黏膜的保护作用及机制

骆小江¹, 张培建², 蒋永军², 张佳凤²

(1. 重庆三峡中心医院 普通外科, 重庆 404000; 2. 扬州大学第二临床医院 普外科研究室, 江苏 扬州 225000)

摘要

目的: 探讨不同胆汁引流方式对梗阻性黄疸(OJ)大鼠肠黏膜的影响及机制。

方法: 将80只SD大鼠随机均分为假手术组、OJ模型组(模型组)、OJ模型+胆汁内引流组(内引流组)、OJ模型+胆汁外引流组(外引流组)。实验共2周,结束时,处死各组大鼠,观察胃黏膜形态学变化,检测血清内毒素、内皮素1(ET-1),胃黏膜ET-1、内皮素受体A(ET-A)mRNA表达。

结果: 除假手术组外,各组大鼠均有不同程度的胃黏膜损伤,但内引流组的损伤情况明显较模型组与外引流组为轻;与假手术组比较,模型组和外引流组大鼠血清内毒素、ET-1和胃黏膜ET-1水平和ET-A mRNA表达明显升高,差异均有统计学意义(均 $P<0.05$),内引流组以上指标轻度升高,差异无统计学意义(均 $P>0.05$)。

结论: 胆汁内引流对OJ大鼠胃黏膜有保护作用,机制可能与其降低ET-1水平和ET-A的表达有关。

[中国普通外科杂志, 2014, 23(2):198-201]

关键词

黄疸, 阻塞性; 引流术; 受体, 内皮素 A; 胃黏膜
中图分类号: R657.4

Protective effect of internal biliary drainage on gastric mucosa in rats with obstructive jaundice and the mechanism

LUO Xiaojiang¹, ZHANG Peijian², JIANG Yongjun², ZHANG Jiafeng²

(1. Department of General Surgery, Chongqing Three Gorges Central Hospital, Chongqing 404000, China; 2. Research Department of General Surgery, Second Clinical Hospital of Yangzhou University, Yangzhou, Jiangsu 225000, China)

Corresponding author: Zhang Peijian, Email: yzu.edu.pjz@163.com

ABSTRACT

Objective: To investigate the effects of different biliary drainage methods on gastric mucosa in rats with obstructive jaundice (OJ) and the mechanisms.

Methods: Eighty SD rats were randomized into sham operation group, OJ model group (model group), OJ model plus internal biliary drainage group (internal drainage group), and OJ model plus external biliary drainage group (external drainage group), and the total experiment time was two weeks. At the end of the experiment, rats in each group were sacrificed and the histological changes in gastric mucosa were observed; the serum endotoxin and endothelin 1 (ET-1) levels, and ET-1 level and endothelin receptor type A (ET-A) mRNA expression in gastric mucosal tissues were determined.

基金项目: 江苏省扬州市科技计划资助项目(YZ2010087)。

收稿日期: 2013-07-31; **修订日期:** 2013-09-22。

作者简介: 骆小江, 重庆三峡中心医院住院医师, 主要从事普外科基础与临床方面的研究。

通信作者: 张培建, Email: yzu.edu.pjz@163.com

Results: All rats, except those in sham operation group, showed gastric mucosal injury of varied severity, but the injury in internal drainage group was remarkably milder than that in either model group or external drainage group. Compared with sham operation group, the serum endotoxin and ET-1 levels, and ET-1 and ET-A mRNA expression levels in gastric mucosal tissues in both internal drainage group and external drainage group were markedly increased, and all differences reached statistical significance (all $P < 0.05$), while they were slightly increased in internal drainage group, but with no statistical differences (all $P > 0.05$).

Conclusion: Internal biliary drainage exerts protective effect on gastric mucosa in OJ rats, and the mechanism is probably due to its reducing ET-1 level and ET-A expression.

[Chinese Journal of General Surgery, 2014, 23(2):198-201]

KEYWORDS Jaundice, Obstructive; Drainage; Receptor, Endothelin A; Gastric Mucosa

CLC number: R657.4

急性梗阻性黄疸 (obstructive jaundice, OJ) 患者术后并发症多, 且病死率较高, 尤以术后急性胃黏膜损伤 (又称应激性溃疡) 并发出血常见^[1]。本实验通过观察比较大鼠急性 OJ 及内、外引流后血清内毒素 (endotoxin)、内皮素 1 (endothelin, ET-1) 和胃黏膜 ET-1、内皮素受体 A mRNA (endothelin receptor mRNA, ET-A mRNA), 探讨比较内、外引流减轻急性 OJ 相关胃黏膜损伤, 为临床治疗方法的选择提供实验依据。

1 材料与方法

1.1 材料

内毒素 ELISA 试剂盒由上海沪峰化工有限公司生产; ET-1 ELISA 试剂盒由南京凯基生物科技发展有限公司生产, ET-A mRNA 引物由南京金斯瑞科技有限公司生产。

1.2 实验动物及模型制作

健康纯系雄性 SD 大鼠 80 只, 鼠龄 12~14 周, 体质量 270~320 g, 由扬州大学动物实验中心提供。严格遵守实验动物的管理与使用规定, 适应性喂养 1 周, 随机均分为: 假手术组; OJ 模型组 (模型组); OJ 模型 + 胆汁内引流组 (内引流组); OJ 模型 + 胆汁外引流组 (外引流组)。术前禁食 8 h, 自由饮水。予 1% 戊巴比妥钠 (3.5 mg/100 g) 腹腔注射麻醉, 固定, 严格备皮消毒铺巾, 上腹正中切口进腹, 游离出胆总管。假手术组游离后直接关腹, 后 3 组在距十二指肠入口约 1.0 cm 处以 4-0 号丝线双重结扎胆总管后关腹。术后同样标准喂养, 第 8 天开腹行二次手术, 假手术组、模型组开腹游离胆总管后关腹; 内引流组通过硬膜外导管使胆总管再通; 外引流组通过聚乙烯外引流管由颈

背部引出胆汁。

1.3 标本采集及处理

实验第 15 天, 处死各组大鼠取材。腹正中切口进腹, 下腔静脉取血 2 mL, 静置 1 h 后, 以 3 000 r/min 低温离心 15 min, 取血清进行 ELISA 测量内毒素和 ET-1。处死动物, 取胃腺黏膜组织, 准确称取组织重量, 按重量体积比加入 9 倍的生理盐水制成 10% 的组织匀浆, 2 500 r/min, 离心 10 min, 取上清 30 μ L 分别用 ELISA 和测定胃黏膜 ET-1 和 ET-A mRNA。取部分胃腺部胃壁, 滤纸吸干后福尔马林溶液固定, 切片行 HE 染色, 显微镜下观察胃黏膜形态变化。

1.4 统计学处理

所有数据均采用 SPSS 15.0 统计软件包进行分析, 检测数据用均数 \pm 标准差 ($\bar{x} \pm s$) 表示, 组间比较采用单因素方差分析和 q 检验。 $P < 0.05$ 有统计学意义。

2 结果

2.1 各组大鼠肠黏膜病理学改变

病理观察显示: 除假手术组外, 各组大鼠胃壁均有不同程度的损伤, 黏膜层细胞有坏死, 黏膜下血管扩张, 血液淤滞, 出血, 但内引流组的损伤情况明显较模型组与外引流组为轻 (图 1)。

2.2 各组大鼠血清内毒素、ET-1 和胃黏膜 ET-1、ET-A mRNA 水平变化

与假手术组比较, 模型组和外引流组大鼠血清内毒素、ET-1 和胃黏膜 ET-1 水平和 ET-A mRNA 表达明显升高, 差异均有统计学意义 (均 $P < 0.05$); 内引流组轻度升高, 差异无统计学意义 (均 $P > 0.05$) (表 1)。

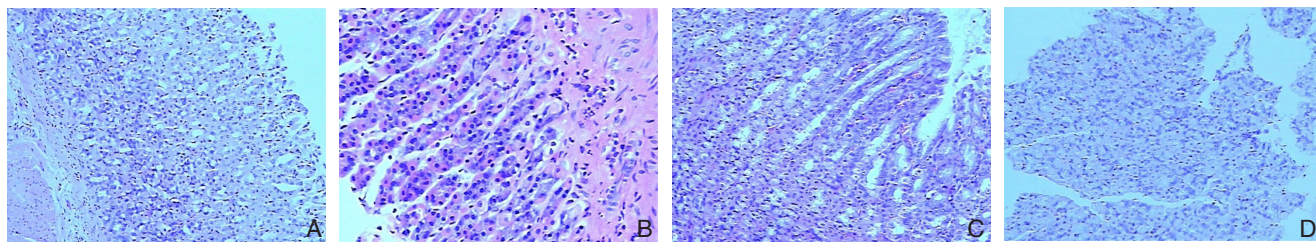


图 1 各组大鼠胃组织病理切片 (HE×200) A: 假手术组; B: 模型组; C: 内引流组; D: 外引流组

Figure 1 Pathological sections of the gastric tissues in rats of each group (HE×200) A: Sham operation group; B: Model group; C: Internal drainage group; D: External drainage group

表 1 各组大鼠血清内毒素、ET-1 和胃黏膜 ET-1、ET-A mRNA ($n=20$)

Table 1 Serum endotoxin and ET-1 levels, and ET-1 and ET-A mRNA expression levels in gastric mucosal tissues in rats of each group ($n=20$)

组别	血清内毒素 (pg/mL)	血清 ET-1 (pg/mL)	胃黏膜 ET-1 (pg/mL)	ET-A mRNA (相对值)
假手术组	20.64 ± 2.11	7.37 ± 0.25	2.33 ± 0.19	1.00 ± 0.03
模型组	41.36 ± 2.40 ¹⁾	11.29 ± 0.28 ¹⁾	5.41 ± 0.19 ¹⁾	3.45 ± 0.02 ¹⁾
内引流组	21.11 ± 1.88	7.47 ± 0.29	2.48 ± 0.29	1.02 ± 0.03
外引流组	38.77 ± 2.14 ¹⁾	10.05 ± 0.30 ¹⁾	4.51 ± 0.24 ¹⁾	3.15 ± 0.04 ¹⁾

注: 1) 与假手术组比较, $P < 0.05$

Note: 1) $P < 0.05$ vs. sham operation group

3 讨论

OJ 严重者可导致败血症及多脏器功能衰竭, 病死率接近 20%^[2]。Ogata 等^[3]通过动物实验发现, 结扎胆管后大鼠小肠黏膜厚度、回肠绒毛高度、回肠重量及其黏膜刮片中蛋白质和 DNA 的含量均降低, 肠通透性明显增高, 细菌移位的发生率也明显升高。大量研究也证实 OJ 时存在明显的细菌及内毒素移位^[4], 移位细菌绝大多数为革兰阴性杆菌, 特别是肠道杆菌^[5]。肝脏是肠源性内毒素的首要清除器官, 70%~80% 细胞及内毒素在肝内被 Kupffer 细胞吞噬^[6]。大量实验表明 OJ 导致肝功能损伤^[7-8], 其机制之一是诱发肝组织发生细胞凋亡^[9-10]。内毒素除直接损害肝细胞外, 主要作用于单核巨噬系统, 使之产生大量细胞因子及炎症介质如 TNF- α 、IL-1 等^[11], 触发细胞因子网络级联反应, 导致肝细胞损害^[12], 大量内毒素及细菌吸收入血。

内毒素是革兰阴性细菌细胞壁内的一种脂多糖, 在细菌死亡细胞壁崩解时释放或由活菌以发泡形式将其释出^[13]。目前关于 OJ 内毒素血症 (endotoxemia, ETM) 的发生机制趋向于肠源性学说及单核-巨噬细胞系统障碍学说, 即肠道

吸收内毒素和单核-巨噬细胞系统 (主要是肝窦 Kupffer 细胞) 对已吸收内毒素的清除之间的平衡被破坏^[14]。OJ 时大鼠小肠黏膜上皮屏障的完整性受到破坏^[15], 导致肠道细菌移位^[16], 大量内毒素进入血循环可以引起门静脉和全身内毒素血症^[17]。有研究^[18]表明, 内毒素休克后血浆 ET-1 水平显著升高, 休克晚期 ET-1 的组织表达显著升高。本实验也证实, 模型组及外引流组的内毒素水平明显比内引流和对照组高, 导致 ET-1 大量产生。

胃黏膜具有丰富毛细血管, 良好的血运对于保护胃黏膜屏障、维持胃黏膜完整性具有重要作用^[19]。血液中存在一系列血管调节因子, 如诸多神经、体液因素 (如组胺、PG、血管紧张素、ET、神经肽、IL 和 NO 等) 均与维持胃黏膜血流有关^[20], 尤其是对胃黏膜微循环血流量的调控。ET-1 是目前所知的最强的内源性血管收缩物质, 且呈现剂量-效应关系^[21]。唐朝枢等^[22]报道向大鼠胃左动脉内持滴注 ET-1, 可导致胃黏膜出血和坏死, 损伤面积和程度与 ET-1 剂量明显相关; 内皮素灌注离体大鼠胃, 可引起胃强烈收缩致胃缺血, 推测在病理条件下内源性 ET-1 释放增加可能是胃溃疡的一个启动或促发因子。OJ 大鼠胃黏膜内 ET-1 明显增高, 胃黏膜内血流明显减少, 溃疡指数增加^[23]。急性 OJ 时, 胃黏膜受应激反应, 血管收缩, 导致胃黏膜缺血缺氧, 促进 ET-1 的产生, 产生的 ET-1 又反过来收缩胃黏膜血管, 形成恶性循环。

ET-1 的缩血管作用是由特异性受体介导的, 通过与受体结合而发挥信息传递作用^[24]。内皮素受体有两种亚型: ET-A 和 ET-B, ET-A 是血管平滑肌细胞上的主要受体亚型, 同 ET-1 一样, 内皮素受体也广泛分布于心脏、大血管、神经系统及胃肠道。Kitajima 等^[25]研究证实, 内皮素受体拮抗剂可用于治疗休克引起的胃黏膜损伤。通过阻

断 ET-1 与受体的作用,改善胃黏膜血液循环,保护胃黏膜。本实验中,急性 OJ 大鼠胃黏膜内皮素受体 mRNA 大量表达,明显高于对照组,导致胃黏膜严重缺血缺氧,而发生损伤甚至坏死。外引流并不能降低内皮素受体的表达,而内引流可以明显抑制其表达,从而改善胃黏膜血液循环。

本研究结果显示,急性 OJ 导致血中内毒素大量产生,从而促进 ET-1 的大量持续生成,同时胃黏膜内皮素受体大量表达,两者结合可缓慢而持续发挥收缩胃黏膜血管,从而损伤胃黏膜。外引流后血中内毒素、胃黏膜 ET-1 水平继续升高,不能改善胃黏膜损伤。内引流使血中内毒素水平降低,ET-1 及胃黏膜 ET-1 浓度降低,且胃黏膜受体表达降低,从而保护胃黏膜。内引流后胆汁流入肠道,可以抑制细菌生长和内毒素的吸收,接近生理,比外引流更有利。另外,是否可以找到在内引流的同时,给予适当药物,抑制 ET-1 及内皮素受体的表达,从而最大限度的改善胃黏膜血液循环,保护胃黏膜,为临床治疗提供实验性依据。

参考文献

- [1] 孟宪民,李哲浩,魏国玉,等. 梗阻性黄疸并发急性胃病变的机理[J]. 普外临床, 1991, 6(1):38-40.
- [2] Kuzu MA, Kale IT, Cöl C, et al. Obstructive jaundice promotes bacterial translocation in humans[J]. Hepatogastroenterology, 1999, 46(28):2159-2164.
- [3] Ogata Y, Nishi M, Nakayama H, et al. Role of bile in intestinal barrier function and its inhibitory effect on bacterial translocation in obstructive jaundice in rats[J]. J Surg Res, 2003, 115(1):18-23.
- [4] Kuru B, Dinc S, Altinok G, et al. Effect of different enteral nutrients on bacterial translocation in experimental obstructive jaundice[J]. Eur Surg Res, 2004, 36(1): 45-52.
- [5] Wiest R, Chen F, Cadelina G, et al. Effect of Lactobacillus-fermented diets on bacterial translocation and intestinal flora in experimental prehepatic portal hypertension[J]. Dig Dis Sci, 2003, 48(6):1136-1141.
- [6] 姜双,王志新,刘艳秋,等. 梗阻性黄疸肝细胞损伤机制研究现状[J]. 医学综述, 2002, 8(6):343-345.
- [7] 刘志强,吕浩,杨立群,等. 阻塞性黄疸大鼠肝功能和病理形态学研究[J]. 第二军医大学学报, 2008, 29(7):796-799.
- [8] 赵先明,李颖,苏小康,等. 清热利湿中药对梗阻性黄疸肝细胞凋亡及 Bcl-2 表达的影响[J]. 新中医, 2008, 40(10):97-98.
- [9] Moazzam FN, Brems JJ, Yong SL, et al. Endotoxin potentiates hepatocyte apoptosis in cholestasis[J]. J Am Coll Surg, 2002, 194(6):731-739.
- [10] 王剑明,邹声泉. 阻塞性黄疸大鼠肝细胞凋亡及蛋白激酶 C 信号通道的调控作用[J]. 中华实验外科杂志, 2004, 21(12):1459-1460.
- [11] Francés R, Rodríguez E, Muñoz C, et al. Intracellular cytokine expression in peritoneal monocyte/macrophages obtained from patients with cirrhosis and presence of bacterial DNA[J]. Eur J Gastroenterol Hepatol, 2005, 17(1):45-51.
- [12] Jirillo E, Caccavo D, Magrone T, et al. The role of the liver in the response to Lps: experimental and clinical findings[J]. J Endotoxin Ras, 2002, 8(5):319-327.
- [13] 程光,李康生. 严重创伤后肠源性内毒素血症防治的研究[J]. 中国煤炭工业医学杂志, 2010, 13(2):300-304.
- [14] 吴涌宏,关养时. 内毒素血症在梗阻性黄疸发生发展中作用的研究进展[J]. 中国普通外科杂志, 2010, 19(8):912-915.
- [15] 陈振勇,冯贤松,周有生. 梗阻性黄疸大鼠肠黏膜上皮紧密连接蛋白和 MLCK 的研究[J]. 中国普通外科杂志, 2008, 17(2):140-144.
- [16] 沈裕厚,孙君军,刘伟峰,等. 呼气氢试验对恶性梗阻性黄疸患者围手术期小肠细菌移位的判断价值[J]. 中国普通外科杂志, 2008, 17(2):145-147.
- [17] 孟莹,李闻,杨云生. 一氧化氮和内毒素在梗阻性黄疸致病机制方面的作用[J]. 胃肠病学和肝病学杂志, 2006, 15(6):634-636,640.
- [18] Meziani F, Kremer H, Tesse A, et al. Human serum albumin improves arterial dysfunction during early resuscitation in mouse endotoxin model via reduced oxidative and nitrosative stresses[J]. Am J Pathol, 2007, 171(6):1753-1761.
- [19] Tulassay Z, Herszényi L. Gastric mucosal defense and cytoprotection[J]. Best Pract Res Clin Gastroenterol, 2010, 24(2):99-108.
- [20] Deitch EA, Sittig K, Li M, et al. Obstructive jaundice promotes bacterial translocation from the gut[J]. Am J Surg, 1990, 159(1):79-84.
- [21] 甘金莲,樊有赋,陈晔,等. 内皮素的特性与生理病理作用[J]. 生物学教学, 2009, 34(4):2-4.
- [22] 唐朝枢,汤健,苏静怡,等. 内皮素对缺氧肝脏的损伤作用及降钙素基因相关肽的拮抗效应[J]. 北京医科大学学报, 1990, 22(1):6-8.
- [23] 徐为,沈士刚. 内皮素 -1 与梗阻性黄疸大鼠应激性溃疡关系的研究[J]. 中国普通外科杂志, 2003, 12(7):508-510.
- [24] Tran-Thi TA, Kawada N, Decker K. Regulation of endothelin-1 action on the perfused rat liver[J]. FESB Lett, 1993, 318(3):353-357.
- [25] Kitajima T, Tani K, Yamaguchi T, et al. Role of endogenous endothelin in gastric mucosal injury induced by hemorrhagic shock in rats[J]. Digestion, 1995, 56(2):111-116.

(本文编辑 姜晖)

本文引用格式: 骆小江,张培建,蒋永军,等. 胆汁内引流对梗阻性黄疸大鼠胃黏膜的保护作用及机制[J]. 中国普通外科杂志, 2014, 23(2):198-201. doi: 10.7659/j.issn.1005-6947.2014.02.012
 Cite this article as: LUO XJ, ZHANG PJ, JIANG YJ, et al. Protective effect of internal biliary drainage on gastric mucosa in rats with obstructive jaundice and the mechanism[J]. Chin J Gen Surg, 2014, 23(2):198-201. doi: 10.7659/j.issn.1005-6947.2014.02.012