



doi:10.7659/j.issn.1005-6947.2014.12.006  
http://www.zpwz.net/CN/abstract/abstract4128.shtml

· 血管外科专题研究 ·

## 经闭孔旁路术治疗股动脉感染性动脉瘤

邹耀祥<sup>1</sup>, 陈文有<sup>1</sup>, 冯翔<sup>2</sup>

(1. 中国人民解放军第一七五医院 / 厦门大学附属东南医院 普通外科, 福建 漳州 363000, 2. 中国人民解放军第二军医大学附属长海医院 血管外科, 上海 200433)

### 摘要

**目的:** 探讨采用经闭孔旁路术治疗股动脉感染性动脉瘤的方法和疗效。

**方法:** 回顾性分析 2004 年 8 月—2014 年 7 月间采用经闭孔旁路术治疗的 4 例股动脉感染性假性动脉瘤患者的临床资料。

**结果:** 患者男 3 例, 女 1 例, 平均年龄 26.5 (22~31) 岁, 病因为注射吸毒损伤股动脉 3 例, 下肢动脉栓塞介入治疗穿刺点并发症 1 例。3 例接受单纯股动脉结扎及感染性动脉瘤清创术治疗, 术后出现下肢缺血, 二期行经闭孔髂动脉到股动脉旁路术, 1 例行同期股动脉结扎、动脉瘤清创加经闭孔髂外动脉到股浅动脉旁路术治疗。平均随访 27 (8~60) 个月, 4 例患者术后患肢踝肱指数 (ABI) 为 1.0~1.1, 无间歇性跛行及其他不适。

**结论:** 同期或分期经闭孔旁路是治疗股动脉感染性假性动脉瘤可避免术后的下肢缺血症状。

[中国普通外科杂志, 2014, 23(12):1630-1634]

### 关键词

动脉瘤, 感染性; 动脉瘤, 假性; 股动脉

中图分类号: R654.3

## Transobturator bypass surgery for infected femoral artery pseudoaneurysm

ZOU Yaoxiang<sup>1</sup>, CHEN Wenyong<sup>1</sup>, FENG Xiang<sup>2</sup>

(1. Department of General Surgery, the 175th Hospital of PLA/Affiliated Southeast Hospital, Xiamen University, Zhangzhou, Fujian 363000, China; 2. Department of Vascular Surgery, Changhai Hospital, the Second Military Medical University, Shanghai 200433, China)

Corresponding author: FENG Xiang, Email: fengx@xueguan.net

### ABSTRACT

**Objective:** To investigate the approach and efficacy of transobturator bypass surgery in treatment of infected femoral artery pseudoaneurysm.

**Methods:** The clinical data of 4 patients with infected femoral pseudoaneurysm undergoing transobturator bypass surgery from August 2004 to July 2014 were retrospectively analyzed.

**Results:** Of the patients, 3 cases were male and one case was female, with an average age of 26.5 (22-31) years. The cause for the pseudoaneurysm in 3 cases was femoral artery injury due to addictive drug injection and in one case it was a complication in the puncture site of arterial embolization therapy of the lower extremity. Three cases underwent simple femoral artery ligation and debridement of the infected aneurysm, and then second stage transobturator iliacofemoral bypass after the occurrence of postoperative lower limb ischemia; one case

收稿日期: 2014-09-15; 修订日期: 2014-11-15。

作者简介: 邹耀祥, 中国人民解放军第一七五医院 / 厦门大学附属东南医院副主任医师, 主要从事血管外科方面的研究。

通信作者: 冯翔, Email: fengx@xueguan.net

underwent femoral artery ligation and debridement of the aneurysm, and synchronous transobturator external iliac-superficial femoral bypass. The average follow-up period was 27 (8–60) months, and the ankle brachial index (ABI) of the affected limbs of the 4 patients ranged from 1.0 to 1.1 after the procedure, and no intermittent claudication or other discomforts were noted.

**Conclusion:** Primary or staged transobturator bypass surgery for infected femoral artery pseudoaneurysm can avoid postoperative ischemia of the lower limbs.

[Chinese Journal of General Surgery, 2014, 23(12):1630–1634]

**KEYWORDS** Aneurysm, Infected; Aneurysm, False; Femoral Artery

**CLC number:** R654.3

股动脉感染性假性动脉瘤是一种发生率不高但危险性大的血管外科疾病, 其不但威胁患侧肢体的生存, 而且危及生命。该病可因注射吸毒、介入治疗、外伤等因素引起, 其中注射吸毒是最常见原因, 导致其患者常在动脉瘤破裂时才急诊就诊, 使该病的救治更加困难。很多血管外科中心采用股动脉单纯结扎的方法治疗该病, 但术后可能出现下肢缺血症状。笔者在 2004 年 8 月—2014 年 7 月间采用经闭孔旁路术治疗 4 例感染性股动脉假性动脉瘤, 现将结果报告如下。

## 1 资料与方法

### 1.1 一般资料

本组 4 例患者, 均为右侧股动脉感染性动脉瘤。其中男 3 例, 女 1 例; 平均年龄 26.5 (22~31) 岁; 3 例为注射吸毒所致股动脉损伤, 1 例为血栓闭塞性脉管炎行经股动脉置管溶栓治疗并发症。注射吸毒的时间均超过 1 年, 2 例患者就诊时已因动脉瘤破裂在外院接受过股动脉结扎术, 另 2 例患者表现为右侧腹股沟搏动性肿块, 表面皮肤有红肿和硬结。术前行下肢动脉 CTA 检查 2 例, 提示感染性假性动脉瘤 (图 1); 另外 2 例依据病史及体征确诊。术前 4 例患者下肢皮温均正常, 2 例患者术前可触及患侧足背和胫后动脉搏动。2 例患者术前均采集血标本行血培养, 1 例血培养发现金黄色葡萄球菌生长, 1 例血培养阴性。

### 1.2 治疗方法

**1.2.1 围手术期处理** 所有患者术前都给予静脉应用广谱抗生素, 并且持续口服抗生素至术后 4 周。

**1.2.2 手术方式** 对 2 例已在外院接受股动脉结扎及清创术的患者仅进行经闭孔旁路术; 1 例一期

行股动脉结扎及清创术, 二期行经闭孔旁路术; 1 例同期行股动脉结扎清创加患侧髂动脉到股浅动脉人工血管经闭孔旁路术。

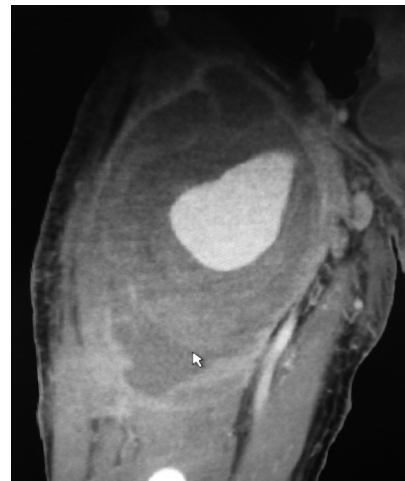

图 1 CT 示股动脉假性动脉瘤

Figure 1 CT scan showing femoral artery pseudoaneurysm

### 1.3 手术方法

**1.3.1 股动脉结扎及感染动脉瘤清创** 首先取腹股沟韧带上方斜切口经腹膜外径路显露患侧髂外动脉, 阻断髂外动脉后直接切开动脉瘤表面皮肤, 清理血肿及坏死组织, 发现股动脉破裂口后手指压迫, 控制反流血的涌出。直接缝扎股动脉破裂口。止血后在股动脉破口近远端结扎股动脉 (图 2)。术中尽量多保留腹壁下动脉等分支动脉。1 例创面冲洗, 放置引流后皮肤缝合, 1 例开放引流, 二期转皮瓣或植皮愈合。

### 1.3.2 髂动脉到股浅动脉人工血管经闭孔旁路术

在右下腹沿腹直肌外缘做斜切口, 经腹膜外径路显露髂总或髂外动脉。在股三角下方做纵切口, 显露股浅动脉。使用隧道器经闭孔做隧道,

将 6 mm PTFE 人工血管 (Gore-Tex Interling, Flagstaff, Arizona, US) 经隧道器引入隧道, 两端

分别与髂动脉和股浅动脉端侧吻合 (图 3-4)。人工血管旁路术后患者口服阿司匹林和氯吡格雷 6 个月。

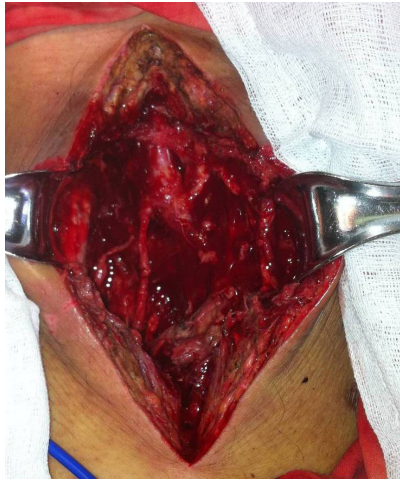

图 2 股动脉结扎加感染性动脉瘤清创

Figure 2 Femoral artery ligation and debridement of the infected aneurysm

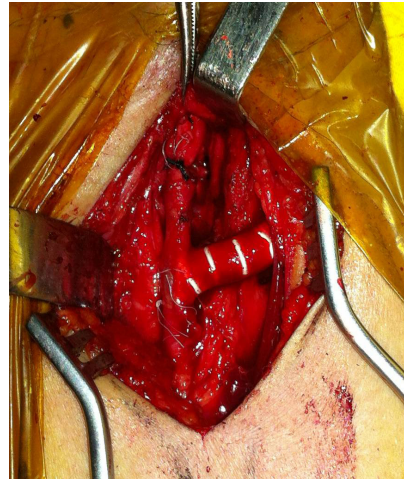


图 3 人工血管与股浅动脉端侧吻合

Figure 3 End-to-side anastomosis between the prosthesis and superficial femoral artery

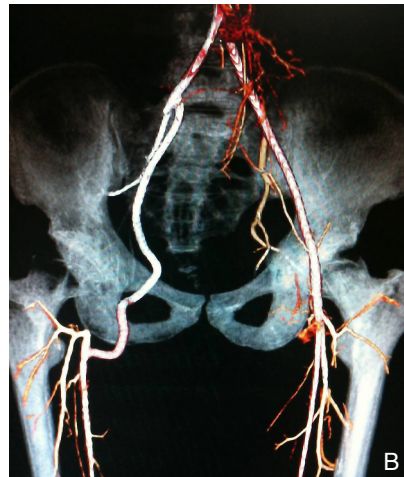
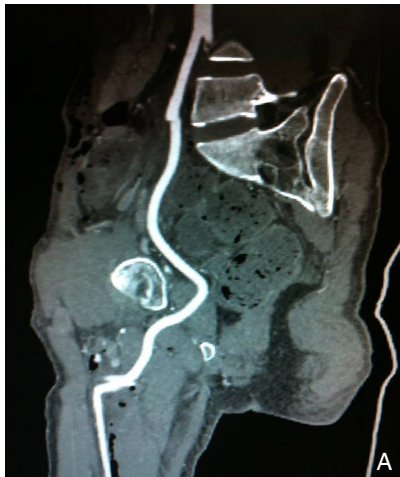

图 4 经闭孔旁路术后 CTA A: 侧位; B: 正位

Figure 4 CTA images after transobturator bypass surgery A: Lateral view; B: AP view

## 2 结果

### 2.1 手术结果

本组患者无围手术期死亡, 无移植物感染, 无其他围手术期并发症。3 例患者因一期接受股动脉结扎后出现出现较严重的间歇性跛行, 间跛距离分别为 200~500 m, 分别于股动脉结扎术后 2~6 个月行髂动脉到股浅动脉经闭孔人工血管旁路术。1 例因术前 CTA 提示股深动脉闭塞而股浅动脉仍通畅 (图 5), 第 1 次手术时行动脉瘤清创,

探查发现股总动脉破裂口直径约 0.5 cm, 予以间断缝合修补, 以维持下肢血供, 术后第 3 天股总动脉修补处再次破裂; 第 2 次手术结扎股动脉, 关闭切口后再次消毒铺单, 同期行髂动脉到股浅动脉经闭孔人工血管旁路术。

### 2.2 随访结果

术后平均随访 27 (8~60) 个月, 4 例患者均得以保全肢体。接受经闭孔旁路的患者植入人工血管无感染、无闭塞。术后患肢踝肱指数 (ABI) 1.0~1.1。

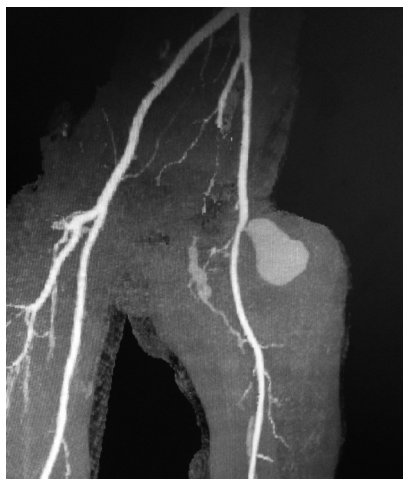

图 5 CT 示假性动脉瘤合并股深动脉闭塞

Figure 5 CT scan showing pseudoaneurysm with occlusion of the femoral profunda artery

### 3 讨 论

假性动脉瘤是动脉损伤后的继发性疾病, 动脉损伤后周围形成血肿, 血肿部分吸收后形成的空腔与动脉管腔相连而血肿周围则纤维化形成假性动脉瘤的瘤壁。近年来, 股动脉假性动脉瘤的患者逐渐增多, 主要病因是医源性创伤和注射吸毒。其中医源性外伤所致多不伴有感染, 其治疗相对容易。而注射吸毒导致的股动脉假性动脉瘤均伴有感染, 并且部分患者还伴有败血症, 使其治疗难度较大, 可导致大出血休克、肢体坏死和死亡。

不并存感染的股动脉假性动脉瘤处理原则应该是切除动脉瘤的同时重建血管, 以保障下肢的血供。但对感染性动脉瘤来说, 重建血管通路则存在很多困难。使用人工材料, 无论是腹膜支架腔内修复还是使用人工血管原位解剖重建都会造成移植物感染, 而自体静脉往往又已被注射吸毒者反复注射, 早已血栓闭塞无法用作移植物。更困难的是注射吸毒导致的感染性动脉瘤患者往往在动脉瘤破裂后才急诊就医, 这时迅速控制出血, 挽救生命已经是治疗的首要目的, 对于下肢功能的考虑则只能放在其次。因此, 对于已经发生破裂的感染性股动脉假性动脉瘤的急诊处理, 股动脉结扎和感染灶清创已经是目前的首选治疗方法<sup>[1-5]</sup>。

据以往的文献报道, 采用股动脉结扎, 感染灶清创的方法手术成功率高而截肢率很低。这时因为在假性动脉瘤的形成过程中, 股动脉受到假性动脉瘤的压迫, 股深动脉和髂内动脉之间的侧枝循环已经建立。但是, 也确有部分患者术后发

生了下肢的缺血, 主要表现为间歇性跛行, 还有极少数病例术后截肢的报道<sup>[6]</sup>。在本组患者中即有 3 例是在股动脉结扎后出现比较严重的间歇性跛行, 因患者都很年轻, 对其生活质量有较严重的影响。这种情况下选择人工血管解剖外旁路则是一种比较可靠的解决方法。

经闭孔旁路术于 1963 年由 Shaw 等首先报道, 作者当年设计该手术是为了救治腹主动脉到双股动脉旁路术后腹股沟切口感染的患者<sup>[7]</sup>。先行感染部位清创后封闭创面, 再从股三角远端另作切口解剖出股浅动脉或股深动脉, 然后穿过内收肌经闭孔做隧道进入盆腔, 近端与腹主动脉或原人工血管吻合。该术式在 20 世纪 90 年代前仅少量个案报告, 在其后随着血管介入技术的发展和注射吸毒人员的增加, 股动脉感染性假性动脉瘤的发生率增加, 该术式的应用开始增加<sup>[8-10]</sup>。

在本组接受了髂动脉到股浅动脉经闭孔人工血管旁路术的 4 例患者中, 3 例是因术后出现比较严重的间歇性跛行, 严重影响生活质量而做的二期手术, 1 例是因术前 CTA 检查发现患者股深动脉已经闭塞而同期行经闭孔旁路术。在二期手术中, 虽然腹股沟区感染创面已经愈合, 但因腹股沟区存在大片的疤痕组织, 使经腹股沟韧带下方制作移植物隧道非常困难, 因此采用了经闭孔旁路。在同期手术的 1 例中, 在感染创面清理关闭后, 创面覆盖无菌贴膜, 二次消毒后做腹部及股三角远端切口, 使人工血管远离感染灶。

本组小样本的资料表明, 对于感染性股动脉假性动脉瘤, 由于患者常于动脉瘤破裂后急诊就诊, 在首诊单位为挽救生命采用股动脉结扎加动脉瘤清创的方法是可行的, 对绝大多数患者不会产生威胁肢体的急性缺血。但由于此类患者多为青年人, 对部分术后出现下肢间歇性跛行而影响生活质量的患者, 采用经闭孔人工血管旁路术可完全缓解下肢缺血症状。且大多数患者在股动脉结扎后不会出现严重的急性下肢缺血, 因此有机会等待感染创面愈合后在接受二期经闭孔旁路术, 可避免移植物感染的风险, 是安全而有效的。

### 参考文献

- [1] 吴洲鹏, 赵纪春, 马玉奎, 等. 毒品注射致股动脉假性动脉瘤的治疗 [J]. 现代预防医学, 2012, 39(1):204-205.
- [2] 苏旭, 李滨. 毒品注射致股动脉假性动脉瘤破裂出血的诊治 [J]. 中国普通外科杂志, 2010, 19(12):1271-1273.

- [3] 黄建华, 李孝成, 刘光强, 等. 血管重建治疗注射毒品所致股动脉假性动脉瘤 [J]. 中国普通外科杂志, 2008, 17(12):1170-1173.
- [4] 武国, 陈开, 郑江华, 等. 人工血管旁路移植治疗感染性股动脉假性动脉瘤 [J]. 中国普通外科杂志, 2011, 20(12):1355-1358.
- [5] 付强, 庄永青, 郭晓静. 感染性股动脉假性动脉瘤的选择性血管重建手术治疗 [J]. 广东医学, 2012, 33(11):1628-1630.
- [6] 苏宏斌, 周兴立, 郭曙光, 等. 注射毒品致股动脉感染性假性动脉瘤破裂出血的外科治疗 [J]. 西南国防医药, 2012, 22(9):978-979.
- [7] Rutherford RB, Cronewett JL, Gloviczki P. The Textbook of Vascular Surgery[M]. 5th ed. Philadelphia: W.B. Saunders, 2000: 981.
- [8] Ruangsetakit C, Chinsakchai K, Hahtapornsawan S, et al. Successful outcome of obturator bypass surgery in infected femoral pseudoaneurysm: three cases report and literature review[J]. J Med Assoc Thai, 2012, 95(3):470-475.
- [9] Patel A, Taylor SM, Langan EM 3rd, et al. Obturator bypass: a classic approach for the treatment of contemporary groin infection[J]. Am Surg, 2002, 68(8):653-658.
- [10] Rabbani A, Moini M, Rasouli MR. Obturator bypass as an alternative technique for revascularization in patients with infected femoral pseudoaneurysms[J]. Arch Iran Med, 2008, 11(1):50-53.

(本文编辑 宋涛)

本文引用格式: 邹耀祥, 陈文有, 冯翔. 经闭孔旁路手术治疗股动脉感染性动脉瘤[J]. 中国普通外科杂志, 2014, 23(12):1630-1634. doi: 10.7659/j.issn.1005-6947.2014.12.006

Cite this article as: ZOU YY, CHEN WY, FENG X. Tranobturator bypass surgery for infected femoral artery pseudoaneurysm[J]. Chin J Gen Surg, 2014, 23(12):1630-1634. doi: 10.7659/j.issn.1005-6947.2014.12.006

## “第八届中国外科医师年会”征文通知

由中国医师协会、中国医师协会外科医师分会 (Chinese College of Surgeons, CCS) 和欧洲外科学会 (European Society of Surgery) 主办, 北京医师协会、北京医师协会外科医师分会联合主办, 北京大学人民医院和北京大学国际医院共同承办的第八届中国外科医师年会和第十九届欧洲外科学会年会 (CCS & ESS 2015) 将于 2015 年 5 月 15 日—5 月 17 日于北京国际会议中心召开。

大会将邀请国际和国内知名专家学者与广大普通外科医师共聚一堂, 通过举办专题报告、互动式继续教育专场和各专科医师委员会医师规范化执业专场等丰富的形式, 就我国普通外科专业临床实践、科学研究与行业管理领域中一系列重要专题展开广泛而深入的研讨, 参会者可以获得国家级继续教育学分。

### 征文内容:

1. 外科医师行业管理核心问题 (专科医师准入与行业协会会籍管理、外科专科医师培养和考核、外科医师定期考核与注册等) 问题的经验和探讨;
2. 外科医师执业过程中基本问题 (外科感染、外科营养、重症监护、围术期抗凝、多学科联合诊疗等普通外科临床实践中的经典问题) 的观念更新和深入探讨;
3. 普通外科各亚专业 (微创外科、甲状腺外科、疝和腹壁外科、肥胖和糖尿病外科、机器人外科、结直肠外科、肿瘤外科、胆道外科、血管外科等) 的临床研究、实践经验、科学研究和最新进展;
4. 外科手术的规范和创新;
5. 普通外科学科建设与科室管理方面的经验交流。

### 征文要求 (大会接受中、英文投稿):

- ◆ 英文稿件标题请用大写字母 3 号 Arial Black 字体, 正文用小 4 号 Arial 字体 1.5 倍行距; 具体稿件内容及格式要求, 请登陆年会注册网站 [www.ccs365.com.cn](http://www.ccs365.com.cn) 查询。

英文稿件将接受欧洲外科学会的专家的审稿和评奖, 期待大家积极参与。

- ◆ 中文稿件标题请用 3 号黑体字, 正文请用小 4 号宋体字, 1.5 倍行距。

所有稿件请使用 WORD 文档格式, 稿件内容需包括全文 (4000 字左右) 和摘要 (800 字左右) 两部分, 其中摘要部分应包括文题、作者姓名、作者单位、地址、邮政编码、研究目的、材料与方法和结果、结论等部分。

投稿时请务必注明作者的联系方式 (联系电话、E-mail 地址)、单位名称、单位地址和邮政编码。征文稿件必须为未曾公开研讨或在国内外刊物上发表的论文。论文要求突出科学性、先进性、实用性, 对专业实践和行业管理具有一定的指导意义。所有稿件请自留底稿, 恕不退稿。**截稿日期: 2015 年 1 月 10 日。**

### 投稿方式:

请将您的电子版稿件发到以下 E-mail: [cmdaccs@163.com](mailto:cmdaccs@163.com), 邮件主题请注明“第八届中国外科医师年会征稿”。截稿日期前未能提供电子版稿件者, 只在会议论文汇编中刊登列题。

如希望了解更多征文或会务信息, 请致电 010-88325934; 或浏览会议官方网站: [www.ccs365.com.cn](http://www.ccs365.com.cn)。