



doi:10.3978/j.issn.1005-6947.2015.01.014
http://dx.doi.org/10.3978/j.issn.1005-6947.2015.01.014
Chinese Journal of General Surgery, 2015, 24(1):75-79.

· 临床研究 ·

肝移植术后肝动脉病变的介入治疗的临床应用价值

王剑锋¹, 张学强², 杨伟利³, 翟仁友¹, 魏宝杰¹, 高堃¹, 黄强¹

(1. 首都医科大学附属北京朝阳医院 介入放射科, 北京 100020; 2. 邢台医学高等专科学校第一附属医院 放射科, 河北邢台 054000; 3. 北京民航总医院 放射科, 北京 100123)

摘要

目的: 评价介入治疗在肝移植术后肝动脉并发症治疗中的价值及疗效。

方法: 回顾性分析 2006 年 1 月—2012 年 1 月期间 49 例怀疑肝移植术后肝动脉并发症的患者的诊断与治疗以及随访资料。

结果: 肝动脉造影共检出肝动脉并发症 26 例。肝动脉狭窄 21 例, 其中 6 例轻中度狭窄未处理; 15 例为重度狭窄给予肝动脉支架置入术, 3 例随访期间发现支架再狭窄。假性动脉瘤形成 2 例, 其中 1 例行覆膜支架置入术, 封堵良好; 1 例行支架辅助弹簧圈栓塞术, 复查造影显示肝动脉闭塞, 随访期至 1.5 个月时出现广泛胆道坏死, 行经皮肝穿胆汁引流术。肝动脉血栓形成 3 例, 其中 1 例溶栓后随访 23 个月未出现血栓形成; 1 例动脉溶栓效果不佳者, 介入治疗 3 d 后接受了二次肝移植术; 1 例肝动脉闭塞但侧支循环已建立未给予治疗。

结论: 介入治疗能有效地解除肝移植术后多种肝动脉并发症, 在保证肝移植手术成功、延长患者生存方面具有一定的应用价值。

关键词

肝移植; 肝动脉; 手术后并发症; 放射学, 介入性
中图分类号: R657.3

Application value of interventional therapy for hepatic artery complications after liver transplantation

WANG Jianfeng¹, ZHANG Xueqiang², YANG Weili³, ZHAI Renyou¹, WEI Baojie¹, GAO Kun¹, HUANG Qiang¹

(1. Department of Interventional Radiology, Beijing Chaoyang Hospital, Capital Medical University, Beijing 100020, China; 2. Department of Radiology, First Affiliated Hospital, Xingtai Medical College, Xingtai, Hebei 054000, China; 3. Department of Radiology, Civil Aviation General Hospital, Beijing 100123, China)

Abstract

Objective: To assess the application value and efficacy of interventional therapy for hepatic artery complications after liver transplantation.

Methods: The diagnosis and treatment as well as the follow-up data of 49 patients with suspicious hepatic artery complications after liver transplantation during January 2006 to January 2012 were retrospectively analyzed.

Results: Hepatic artery complications were detected in 26 patients by hepatic arteriography. Hepatic artery stenosis was found in 21 patients, of whom 6 cases with mild and moderate stenosis underwent no treatment; 15 cases with severe stenosis underwent hepatic artery stent placement and intra-stent restenosis developed in

收稿日期: 2014-05-06; 修订日期: 2014-07-14。

作者简介: 王剑锋, 首都医科大学附属北京朝阳医院主治医师, 主要从事血管疾病介入治疗方面的研究。

通信作者: 黄强, Email: hq0713@163.com

3 of them during follow-up. Pseudoaneurysm formation was found in 2 patients, of whom one case underwent covered stent placement and the aneurysm was completely occluded; one case developed hepatic artery occlusion after undergoing stent-assisted coil embolization, and extensive biliary necrosis occurred at 1.5 months of follow-up, and then underwent percutaneous transhepatic biliary drainage. Hepatic artery thrombosis was found in 3 patients, of whom one case received transcatheter thrombolysis and no thrombosis formation was observed during 23 months of follow-up; one case with ineffective thrombolysis underwent a second liver transplantation 3 d after interventional treatment; one case with hepatic artery occlusion did not undergo treatment because the collateral circulation was established.

Conclusion: Interventional therapy can effectively deal with various hepatic artery complications after liver transplantation and has certain application value in ensuring the success of liver transplantation and improving the survival of the patients.

Key words Liver Transplantation; Hepatic Artery; Postoperative Complications; Radiology, Interventional

CLC number: R657.3

肝移植术后早期,肝动脉血供通畅是移植肝脏成活的重要保障,据文献^[1-3]报道,在肝脏移植术后,肝动脉并发症的发生率为5%~20%,一旦发生肝动脉并发症,如果不给予及时处理可导致移植肝脏功能丧失,经皮血管内介入治疗可微创而有效的处理肝移植术后的肝动脉并发症^[4-6]。本研究对肝移植术后肝动脉并发症的介入治疗进行了回顾性的分析,现报告如下。

1 资料与方法

1.1 临床资料

2006年1月—2012年1月期间怀疑移植肝脏移植术后肝动脉病变的患者49例,其中男37例,女12例;年龄15~66岁,平均(42±4.6)岁;原发疾病情况为原发性肝癌28例,终末期肝炎后肝硬化12例,胆道肿瘤6例,酒精性肝硬化1例,胆汁性肝硬1例,肝豆状核变性1例。同种异体移植48例,活体肝移植1例,其中肝肾联合移植1例,二次肝移植3例。肝动脉吻合情况为肝固有动脉端端吻合26例,肝总动脉端端吻合21例,供体肝总动脉与受体腹主动脉端侧吻合2例。患者接受肝动脉造影时间为移植术后9~325 d,平均(74±21.3) d。20例单纯临床表现为血清转氨酶明显增高;21例临床表现为转氨酶升高,皮肤巩膜黄染,其中15例伴有发热;8例患者胆汁引流量减少、稀薄。

所有患者介入治疗前均进行了彩色多普勒超声(color Doppler ultrasonography, CDUS)检查,15例患者接受了CT血管成像检查(computed tomography angiography, CTA)检查,10例患者接受了MR血管成像检查(magnetic resonance angiography, MRA)检查,4例患者接受了CTA及MRA检查。

1.2 介入治疗方法

Seldinger法穿刺股动脉成功后置入鞘管,引入肝管或Yashiro导管行选择性腹腔干或者肝总动脉造影,明确肝动脉病变情况,根据病变情况采取相应的介入治疗方法。如为狭窄性病变,明确病变位置、长度及程度,并测量狭窄段及正常肝动脉的直径,如果重度狭窄行球囊扩张和支架置入术(图1)。如为肝动脉假性动脉瘤,则行覆膜支架腔内隔绝术或动脉瘤栓塞(图2)。若造影提示肝动脉血栓形成,立即经导管行动脉内尿激酶溶栓治疗;经导管20 min内匀速泵入20万U尿激酶,若溶栓效果不明显,再在30 min内泵入30万U,术中给予4 000单位肝素,术后常规低分子肝素化3 d,嘱患者长期口服阿斯匹林100 mg/d及波立维75 mg/d。

对伴有黄疸,考虑伴有胆道并发症的患者行经T管或经皮经肝穿胆管造影,如果明确为胆管狭窄或者胆管坏死,留置引流管。对于胆管吻合口明显狭窄者,行经皮胆管球囊扩张成型术。每个月复查胆管造影,明确胆管通畅情况,每2~3个月更换引流管。

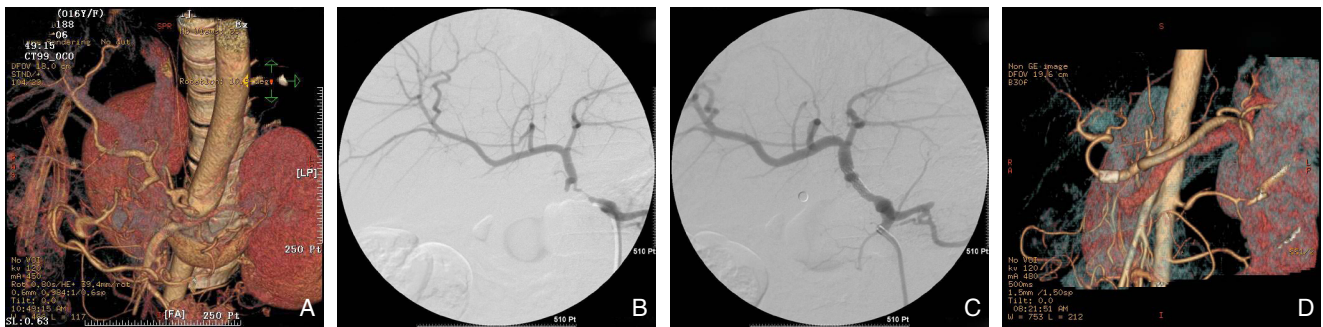


图1 肝移植术后肝动脉狭窄(52岁男性患者) A: CTA提示肝动脉吻合口重度狭窄; B: 肝动脉造影证实肝动脉吻合口重度狭窄; C: 行肝动脉支架植入术后复查造影显示肝动脉通畅、狭窄消失; D: 术后24个月复查CTA显示肝动脉通畅
Figure 1 Hepatic artery stenosis after liver transplantation (a 52-year old male patient) A: CTA showing the severe hepatic artery anastomotic stenosis; B: Hepatic arteriography confirming the severe hepatic artery anastomotic stenosis; C: Arteriography after hepatic artery stent placement showing patent hepatic artery with disappearance of the stenosis; D: CTA examination at 24 months after treatment showing patent hepatic artery

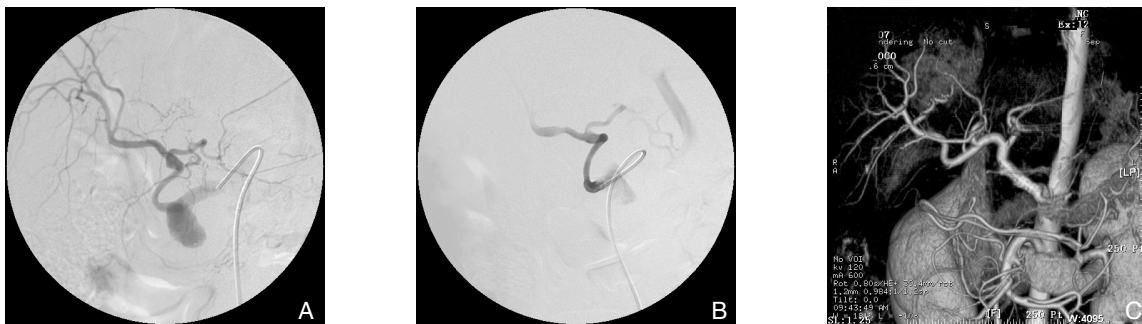

图2 肝移植术后假性动脉瘤形成(47岁女性患者) A: 肝动脉造影证实肝动脉吻合口处假性动脉瘤形成; B: 行覆膜肝动脉支架植入术后复查造影显示假性动脉瘤消失; C: 术后13个月复查CT显示肝动脉通畅, 假性动脉瘤未显影
Figure 2 Pseudoaneurysm formation after liver transplantation (a 47-year old female patient) A: Hepatic arteriography confirming pseudoaneurysm formation of the hepatic artery; B: Arteriography after covered stent placement showing the disappearance of the pseudoaneurysm; C: CTA examination at 13 months after treatment showing patent hepatic artery with no contrast filling of the pseudoaneurysm

2 结果

2.1 肝动脉造影及介入手术治疗情况

49例患者行肝动脉造影共检出肝动脉并发症26例, 另外23例患者肝动脉造影未见肝动脉有明显的病变。肝动脉狭窄21例, 15例为重度狭窄, 给予肝动脉支架置入术, 置入球囊扩张支架18枚; 6例为轻中度狭窄未给予介入治疗。

假性动脉瘤形成2例, 1例行覆膜肝动脉支架置入术, 术后造影复查假性动脉闭塞, 疗效满意; 另1例肝动脉吻合口假性动脉瘤, 行支架辅助弹簧圈栓塞术, 栓塞后复查造影显示肝动脉闭塞。

肝动脉血栓形成3例, 动脉造影显示肝总动脉闭塞。1例经动脉溶栓后, 肝总动脉及其分支显影良好。另1例溶栓效果不佳, 溶栓后复查造影显示移植肝动脉仍纤细。1例肝动脉闭塞, 但侧支循环已建立, 未予介入治疗。

2.2 随访情况

患者随访8~117个月, 平均(26 ± 7.4)个月。15例肝动脉狭窄行动脉支架植入患者中, 12例随访期间未发现肝动脉支架再狭窄, 3例分别在介入术后1.1、1.5、6个月复查超声提示肝动脉支架再狭窄, 患者均未再接受介入治疗, 1例行二次肝移植, 另外2例分别在随访3、7个月时出现胆道并发症; 6例未予治疗的肝动脉狭窄患者中2例于随访期出现胆道并发症, 1例移植术后2个月由于多器官衰竭死亡。

假性动脉瘤栓塞术后肝动脉闭塞者, 随访至1.5个月时逐渐开始出现明显的广泛胆道坏死, 行经皮肝穿胆汁引流术, 8个月后失访; 假性动脉瘤成功治疗者随访13个月, CTA检查见假性动脉瘤已血栓形成。

1例肝动脉血栓溶栓后患者随访23个月, 患者肝功能正常, 肝动脉随访期内未出现血栓形成。1例

动脉溶栓效果不佳者患者,在介入治疗3 d后接受了二次肝移植术。1例肝动脉闭塞未给予介入治疗患者,T管留置1年后无法拔除T管,更换胆道引流管,行经皮肝胆汁引流术。

3 讨论

肝动脉并发症是肝移植术后最常见的并发症,肝动脉的并发症主要包括肝动脉内血栓形成、肝动脉狭窄和肝动脉吻合口假性动脉瘤。

肝动脉内血栓形成具有较高的发病率和病死率,肝移植早期,肝动脉内血栓形成的病死率为50%。现有文献报道肝动脉内血栓形成发病率约在4%~25%,供体肝动脉预留过长、继发肝动脉狭窄导致肝动脉血流缓慢、移植排斥反应以及移植术中移植肝动脉损伤等均可导致肝动脉内血栓形成^[7-8]。移植术后急性肝动脉内血栓形成可导致移植肝脏功能丧失及胆管并发症的发生。本组3例肝动脉内血栓形成并发症患者,1例采用局部溶栓治疗,开通良好,配合肝动脉支架植入术获得满意疗效,随访期内未见支架再狭窄及继发性血栓形成;1例肝动脉内血栓形成考虑为慢性血栓形成,肝动脉闭塞,周围侧支循环已建立,考虑患者此时行溶栓治疗意义不大,故未给以进一步治疗;1例肝动脉内血栓形成溶栓效果不佳,行二次肝移植。肝移植术后早期肝动脉内血栓形成行动脉内溶栓治疗是有效的,但是最大的风险在于出血,因此给予尿激酶溶栓时要谨慎进行^[9]。

肝动脉吻合口假性动脉瘤最大的风险的在于致死性的动脉瘤破裂,外科开腹手术是最常用而有效的方法^[10]。本组中1例患者采用覆膜支架植入,成功封堵动脉瘤,但由于覆膜支架较普通支架质地坚硬,不具有普通支架的柔韧性,因此对于肝动脉迂曲者或者假性动脉瘤发生于肝动脉转折处较难应用^[11-12]。本组中另外1例肝动脉吻合口假性动脉瘤患者由于肝动脉明显迂曲无法行覆膜支架植入,改行支架辅助弹簧圈栓塞术,术中由于支架损伤肝动脉,导致肝动脉血栓形成闭塞。

肝移植后肝动脉狭窄的发生率为5%~11%,常常发生在肝动脉吻合口处。现有的文献已证明肝动脉支架植入术是治疗肝动脉狭窄安全而有效的方法^[13-15]。尽管部分肝动脉狭窄在肝移植术后早期即发生,为减少肝动脉支架植入术产生的并发症,尤其为了防止吻合口破裂或局部形成假性动脉瘤,肝动脉狭窄的动脉支架治疗应尽量在肝移

植术3周后进行^[16]。

肝动脉是受体肝外胆道系统最主要的血供来源,尤其在移植术后早期,肝动脉是肝外胆管唯一的供血来源。因此,肝移植术后肝动脉血流动力学异常是引起胆道并发症的独立性危险因素,Hernandez等^[17]报道260名患者接受了300次肝移植术,出现胆道并发症患者中12例肝动脉通畅,19例伴有肝动脉血栓或肝动脉狭窄;伴有肝动脉病变的患者中有9例需再次肝移植术。对于伴有肝动脉病变并已发生胆道并发症的患者,肝动脉的介入治疗也可改善胆道血供,缓解胆道病变的进一步发展。

总之,肝动脉的介入治疗能有效地解除肝移植术后肝动脉的多种并发症,在保证肝移植手术成功、延长患者生存期方面具有一定的临床应用价值。

参考文献

- [1] Cavallari A, Vivarelli M, Bellusci R, et al. Treatment of vascular complications following liver transplantation: multidisciplinary approach[J]. *Hepatogastroenterology*, 2001, 48(37):179-183.
- [2] Pareja E, Cortes M, Navarro R, et al. Vascular complications after orthotopic liver transplantation: hepatic artery thrombosis[J]. *Transplant Proc*, 2010, 42(8):2970-2972.
- [3] 赵昕,王明锋,金中奎,等.肝移植术后早期动脉并发症的治疗与预后[J]. *中华肝胆外科杂志*, 2011, 17(11):902-904.
- [4] 高堃,王剑锋,魏宝杰,等.肝移植术后肝动脉并发症的介入治疗[J]. *中国介入影像与治疗学*, 2012, 9(1):7-10.
- [5] Cheng YF, Ou HY, Yu CY, et al. Interventional radiology in living donor liver transplant[J]. *World J Gastroenterol*, 2014, 20(20):6221-6225.
- [6] Sabri SS, Saad WE, Schmitt TM, et al. Endovascular therapy for hepatic artery stenosis and thrombosis following liver transplantation[J]. *Vasc Endovascular Surg*, 2011, 45(5):447-452.
- [7] Abdelaziz O, Hosny K, Amin A, et al. Endovascular management of early hepatic artery thrombosis after living donor liver transplantation[J]. *Transpl Int*, 2012, 25(8):847-856.
- [8] Grodzicki M, Anysz-Grodzicka A, Remiszewski P, et al. Treatment of early hepatic artery thrombosis after liver transplantation[J]. *Transplant Proc*, 2011, 43(8):3039-3042.
- [9] 吴刚,刘永锋,梁健,等.原位肝移植肝动脉血栓形成的预防和治理[J]. *中国普通外科杂志*, 2005, 14(7):483-485.
- [10] Duffy JP, Hong JC, Farmer DG, et al. Vascular complications of orthotopic liver transplantation: experience in more than 4,200 patients[J]. *J Am Coll Surg*, 2009, 208(5):896-903.
- [11] Elias G, Rastellini C, Nsier H, et al. Successful long-term repair of hepatic artery pseudoaneurysm following liver transplantation with primary stent-grafting[J]. *Liver Transpl*, 2007, 13(9):1346-1348.
- [12] Lu NN, Huang Q, Wang JF, et al. Treatment of post-liver transplant hepatic artery pseudoaneurysm with balloon angioplasty after failed

stent graft placement[J]. Clin Res Hepatol Gastroenterol, 2012, 36(6):e109-113.

[13] Hamby BA, Ramirez DE, Loss GE, et al. Endovascular treatment of hepatic artery stenosis after liver transplantation[J]. J Vasc Surg, 2013, 57(4):1067-1072.

[14] 汪国营, 汪根树, 李华, 等. 肝移植术后肝动脉狭窄的介入治疗和再移植时机[J]. 中国普通外科杂志, 2010, 19(1):1-4.

[15] Laštovičková J, Peregrin J. Percutaneous transluminal angioplasty of hepatic artery stenosis in patients after orthotopic liver transplantation: mid-term results[J]. Cardiovasc Intervent Radiol, 2011, 34(6):1165-1171.

[16] Rinaldi P, Inchingolo R, Giuliani M, et al. Hepatic artery stenosis in liver transplantation: imaging and interventional treatment[J]. Eur J Radiol, 2012, 81(6):1110-1115.

[17] Hernandez Q, Ramirez P, Munitiz V, et al. Incidence and management of biliary tract complications following 300 consecutive orthotopic liver transplants[J]. Transplant Proc, 1999, 31(6):2407-2408.

(本文编辑 宋涛)

本文引用格式: 王剑锋, 张学强, 杨伟利, 等. 肝移植术后肝动脉病变的介入治疗的临床应用价值[J]. 中国普通外科杂志, 2015, 24(1):75-79. doi:10.3978/j.issn.1005-6947.2015.01.014

Cite this article as: WANG JF, ZHANG XQ YANG WL, et al. Application value of interventional therapy for hepatic artery complications after liver transplantation[J]. Chin J Gen Surg, 2015, 24(1):75-79. doi:10.3978/j.issn.1005-6947.2015.01.014

本刊常用词汇英文缩写表

C-反应蛋白	CRP	甲型肝炎病毒	HAV	心电图	ECG
Toll 样受体	TLRs	碱性成纤维细胞转化生长因子	bFGF	心脏监护病房	CCU
氨基末端激酶	JNK	聚合酶链反应	PCR	血管紧张素 II	AngII
白细胞	WBC	抗生物素蛋白-生物素酶复合物法	ABC 法	血管内皮生长因子	VEGF
白细胞介素	IL	辣根过氧化物酶	HRP	血管性血友病因子	vWF
半数抑制浓度	IC ₅₀	链霉抗生物素蛋白-生物素酶复合物法	SABC 法	血红蛋白	Hb
变异系数	CV	磷酸盐缓冲液	PBS	血肌酐	SCr
标记的链霉抗生物素蛋白-生物素法	SP 法	绿色荧光蛋白	GFP	血尿素氮	BUN
表皮生长因子	EGF	酶联免疫吸附测定	ELISA	血小板	PLT
丙氨酸转氨酶	ALT	美国食品药品监督管理局	FDA	血压	BP
丙二醛	MDA	脑电图	EEG	血氧饱和度	SO ₂
丙型肝炎病毒	HCV	内毒素 / 脂多糖	LPS	烟酰胺腺嘌呤二核苷酸	NADPH
超氧化物歧化酶	SOD	内皮型一氧化氮合酶	eNOS	严重急性呼吸综合征	SARS
磁共振成像	MRI	内生肌酐清除率	CCr	一氧化氮	NO
极低密度脂蛋白胆固醇	VLDL-C	尿素氮	BUN	一氧化氮合酶	NOS
低密度脂蛋白胆固醇	LDL-C	凝血酶时间	TT	乙二胺四乙酸	EDTA
动脉血二氧化碳分压	PaCO ₂	凝血酶原时间	PT	乙酰胆碱	ACh
动脉血氧分压	PaO ₂	牛血清白蛋白	BSA	乙型肝炎病毒	HBV
二甲亚砜	DMSO	热休克蛋白	HSP	乙型肝炎病毒 e 抗体	HBeAb
反转录-聚合酶链反应	RT-PCR	人类免疫缺陷病毒	HIV	乙型肝炎病毒 e 抗原	HBeAg
辅助性 T 细胞	Th	人绒毛膜促性腺激素	HCG	乙型肝炎病毒表面抗体	HBsAb
肝细胞生长因子	HGF	三磷酸腺苷	ATP	乙型肝炎病毒表面抗原	HBsAg
干扰素	IFN	三酰甘油	TG	乙型肝炎病毒核心抗体	HBcAb
高密度脂蛋白胆固醇	HDL-C	生理氯化钠溶液	NS	乙型肝炎病毒核心抗原	HBcAg
谷胱甘肽	GSH	世界卫生组织	WHO	异硫氰酸荧光素	FLTC
固相 pH 梯度	IPG	双蒸水	ddH ₂ O	诱导型一氧化氮合酶	iNOS
核糖核酸	RNA	丝裂原活化蛋白激酶	MAPK	原位末端标记法	TUNEL
核因子-κB	NF-κB	四甲基偶氮唑盐微量酶反应	MTT	杂合性缺失	LOH
红细胞	RBC	苏木精-伊红染色	HE	增强化学发光法	ECL
红细胞沉降率	ESR	胎牛血清	FBS	肿瘤坏死因子	TNF
环氧酶-2	COX-2	体质量指数	BMI	重症监护病房	ICU
活化部分凝血活酶时间	APTT	天冬氨酸氨基转移酶	AST	转化生长因子	TGF
活性氧	ROS	脱氧核糖核酸	DNA	自然杀伤细胞	NK 细胞
获得性免疫缺陷综合征	AIDS	细胞间黏附分子	ICAM	直接胆红素	DBIL
肌酐	Cr	细胞外基质	ECM	总胆固醇	TC
基质金属蛋白酶	MMP	细胞外调节蛋白激酶	ERK	总胆红素	TBIL
计算机 X 线断层照相技术	CT	纤连蛋白	FN		