doi:10.3978/j.issn.1005-6947.2015.12.016
http://dx.doi.org/10.3978/j.issn.1005-6947.2015.12.016
Chinese Journal of General Surgery, 2015, 24(12):1722–1726.

· 基础研究 ·

腹腔镜疝囊高位结扎及脐内侧襞加强修补腹股沟疝的实验研究

杨喜光[1]，陈小勋[1]，张达[2]，向国安[3]，张兆明[1]，陈开运[3]，王汉宁[3]

（1. 广西贵港市人民医院 胃肠外科，广西 贵港 537100；2. 陕西省西安市中心医院 普通外科，陕西 西安 710003；3. 广东省第二人民医院 普通外科，广东 广州 510317）

摘　要　**目的：**通过动物实验研究观察腹腔镜疝囊高位结扎 + 脐内侧襞加强术修补腹股沟疝的安全可行性。

方法：将健康新西兰雄兔（先天性双侧内环口未闭合）64 只，随机均分为实验组与对照组，实验组行腹腔镜右侧疝囊高位结扎 + 脐内侧襞加强术，对照组行腹腔镜右侧疝囊高位结扎术；两组分别于术后第 7、15、30、60 天各随机取 8 只进行腹腔观察，及修补侧内环口的抗腹压能力测量。

结果：实验期内无动物死亡。术后两组兔均无腹腔内并发症发生，实验组脐内侧襞与原腹膜融合良好。两组兔在术后修补侧腹股沟区承受抗腹压值均随时间延长而不断升高，且均在术后 30 d 基本达最高，但实验组术后各时间点的抗腹压值均明显高于对照组（均 $P<0.05$）。

结论：腹腔镜疝囊高位结扎 + 脐内侧襞加强术修补兔腹股沟疝是安全有效，可为临床推广提供实验依据。

关键词　疝，腹股沟；疝修补术；腹腔镜；兔

中图分类号：R656.21

Experimental study of laparoscopic high ligation of hernia sac with lateral umbilical fold reinforcement for inguinal hernia repair

YANG Xiguang[1], CHEN Xiaoxun[1], ZHANG Da[2], XIANG Guoan[3], ZHANG Zhaoming[1], CHEN Kaiyun[3], WANG Hanning[3]

(1. Department of Gastrointestinal Surgery, Guigang People's Hospital, Guigang, Guangxi 537100, China; 2. Department of General Surgery, Xian Central Hospital, Xi'an 710003, China; 3. Department of General Surgery, the Second Guangdong Provincal People's Hospital, Guangzhou 510317, China)

Abstract　**Objective:** To observe the safety and feasibility of laparoscopic high ligation of the hernia sac with lateral umbilical fold reinforcement in inguinal hernia repair through an animal experiment.

Methods: Sixty-four healthy male New-Zealand rabbits (having congenital defect at the internal inguinal ring) were randomized into experimental group and control group. Rabbits in experimental group received

基金项目：吴阶平医学基金会临床科研基金资助项目 (320675009106)；广东省医学科学基金资助项目 (A2009132)；陕西省西安市科技计划基金资助项目（SF13245）。

收稿日期：2014–12–11；**修订日期：**2015–07–21。

作者简介：杨喜光，广西贵港市人民医院主治医师，主要从事腹腔镜微创治疗方面的研究。

通信作者：向国安， Email: guoan_66@163.com

laparoscopic right high ligation of the hernia sac with lateral umbilical fold, while those in control group underwent laparoscopic right high ligation of the hernia sac only. On postoperative day (POD) 7, 15, 30, and 60 respectively, 8 rabbits in either group were randomly picked up to observe the abdominal conditions under laparoscope and then to determine the level of anti- abdominal pressure at the repaired internal inguinal ring.

Results: No animal death occurred during the experiment. No intra-abdominal complication was observed in either of the groups, and the lateral umbilical fold was well integrated with the original peritoneum in rabbits of experimental group. After operation, the level of anti-abdominal pressure at the repaired inguinal region in both groups of rabbits were continuously increased as time went on, and both approximately reached a maximum on POD 30, but the level of anti-abdominal pressure at each predefined postoperative time point in experimental group was significantly higher than that in control group (all $P<0.05$).

Conclusion: Laparoscopic high ligation of the hernia sac with lateral umbilical fold reinforcement for inguinal hernia is safe and effective in rabbits, which may provide an experimental basis for its clinical use.

Key words Hernia, Inguinal; Herniorrhaphy; Laparoscopes; Rabbits

CLC number: R656.21

腹股沟疝是小儿外科常见疾病[1]，腹腔镜疝囊高位结扎术是修补小儿腹股沟疝最主要术式[2-3]，现阶段复发率约3%[4]。实现小儿腹股沟疝术后零复发、微创是外科医师的追求目标[5]。Ikossi等[6]最早在临床上应用脐内侧襞加强修补小儿腹股沟疝，效果确切；但目前仍无相关基础研究报道。本研究通过动物实验探讨腹腔镜疝囊高位结扎+脐内侧襞加强术的安全可靠性，现将研究结果报告如下。

1　材料与方法

1.1　材料与试剂

健康新西兰雄兔，体质量1.5~2.0 kg，由南方医科大学动物研究所提供；25%乌拉坦；普通打气筒；汞柱式血压；腹腔镜系统及手术器械。

1.2　模型制备

将64只健康新西兰雄兔编号1~64，利用随机排列表分为两组，每组32只，分别行右侧腹腔镜单纯疝囊高位结扎术（对照组）、腹腔镜疝囊高位结扎+脐内侧襞加强术（实验组）。用25%乌拉坦（4 mL/kg）经耳缘静脉注射麻醉。⑴ 对照组：在兔腹部中心及其旁约3 cm处各作一切口，分别长约10 mm、5 mm，置入Trocar，注入CO_2气体（压力6~8 mm Hg，1 mmHg=0.133 kPa）。腹腔镜下找到右侧内环口，在右侧内环口体表投影处做长约1.5 mm小切口，带缝线的引线针穿入，分别潜行缝合内环口内半周腹膜和外半周腹膜3~4针，使疝环口形成荷包缝合，体外皮下打结（图1A-C）。⑵ 实验组：手术步骤同对照组，区别在于疝囊高位结扎后，在内环口处针孔外侧2 cm处做2~3个约2 mm小切口，带缝线引线针穿入腹腔后，穿过右侧脐内侧襞，缝线一端留在腹腔，退针；重新从原针孔旁进入腹腔，将腹腔内缝线端引出，与体外缝线端打结。缝合2~3针，使脐内侧襞完全覆盖内环口（图1D）。

1.3　测量抗腹压值

两组分别于术后第7、15、30、60天各随机取8只兔，在兔腹部中心作一切口，长约10 mm，直视下置入Trocar，利用腹腔镜进行观察修补侧愈合/融合情况、腹腔有无粘连等，并测量两组兔右侧内环口处破裂瞬间的抗腹压值。将普通打气筒连接50 mL注射器的针头，去除气袖的汞柱式血压计连接在5 mm Trocar进气孔。打气筒向兔腹腔内缓慢注入空气，腹腔压力通过Trocar进气孔反映为血压计读数，以内环口处破裂瞬间迅速记录下血压计压力值，即抗腹压值（图2）。

1.4　统计学处理

应用统计学软件SPSS 13.0处理数据，以均数±标准差表示（$\bar{x}\pm s$），采用t检验；$P<0.05$为差异有统计学意义。

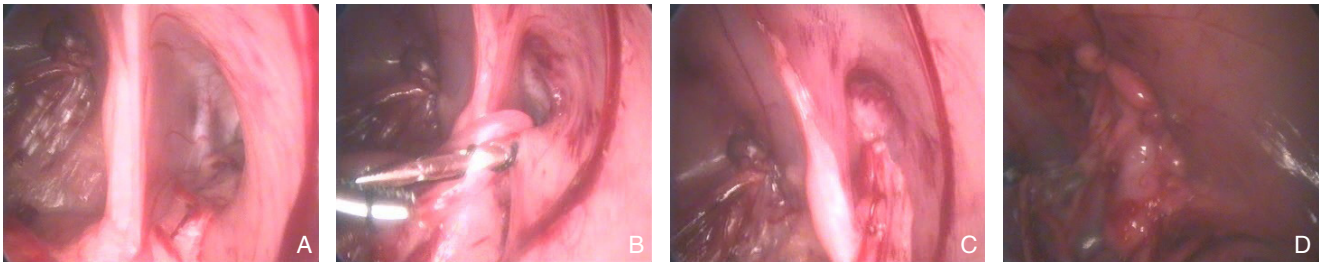

图1 兔腹腔镜腹股沟疝修补术 A：先天性腹股沟疝；B：疝囊高位荷包缝合；C：疝囊高位结扎；D：脐内侧襞覆盖内环口

Figure 1 Laparoscopic inguinal hernia repair in rabbit A: Congenital inguinal hernia; B: High hernial sac purse-string suture; C: High hernial sac ligation; D: Internal inguinal ring covered with lateral umbilical fold

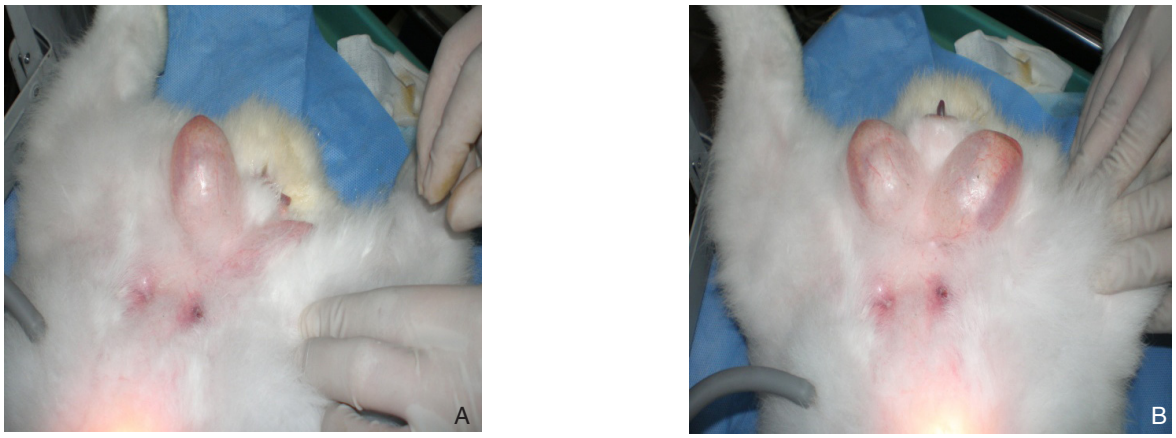

图2 抗腹压值测量 A：未修补侧阴囊充气，修补侧阴囊不充气；B：兔修补侧内环口破裂时阴囊充气

Figure 2 Measurement of the value of anti-abdominal pressure A: Scrotal inflation at the untreated side, and no scrotal inflation at the repaired side; B: Scrotal inflation at the repaired side after rupture of the internal ring

2 结 果

2.1 术后腹腔情况

实验期间兔无死亡。术后两组兔未发现肠粘连、肠穿孔、肠坏死、疝复发等并发症发生。实验组术后第7、15、30、60天在腹腔镜下观察见脐内侧襞与原腹膜融合良好，未发现萎缩（图3）。

2.2 抗腹压值检测结果

术后第7、15、30、60天腹股沟区承受抗腹压值对照组分别为：（42.69±6.98）、（69.31±6.52）、（102.64±7.91）、（106.53±7.54）mmHg；实验组分别为：（58.43±5.87）、（80.52±7.89）、（118.67±6.95）、（124.81±7.68）mmHg；在术后第7~30天呈线性增加；术后30 d以后，抵抗腹腔压力强度增加不明显。除术后30 d与60 d相同组比较无统计学意义外（对照组 t=1.0068，P=0.3311；实验组 t=1.6767，P=0.1158），其余不同时间点同组比较均有统计学意义（P<0.05）。在同一时间点的两组比较，实验组抗腹压值在术后第7、15、30、60天均高于对照组，差异均有统计学意义（均P<0.05）（图4）。

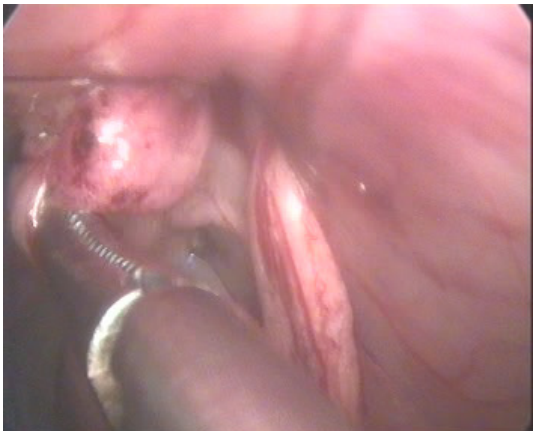

图3 实验组脐内侧襞与腹膜融合良好

Figure 3 Lateral umbilical fold well integrated with the peritoneum in experimental group

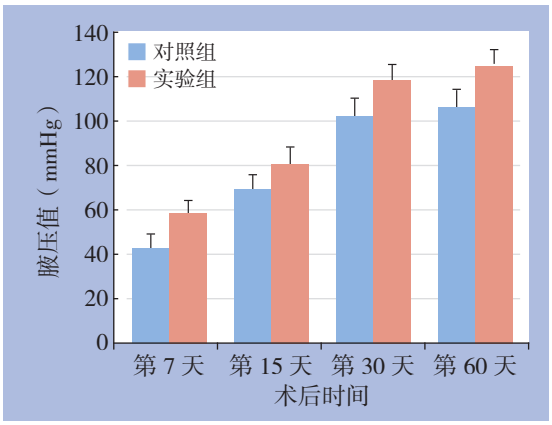

图 4　两组术后不同时间点抗腹压值比较

Figure 4　Comparison of the values of anti-abdominal pressure between the two groups at different time points after operation

3　讨　论

脐内侧襞分别附着于两侧下腹壁内面，是胚胎时期脐动脉闭锁形成，其表面覆以腹膜[7-8]。实验中发现新西兰兔双侧内环口终身未闭合，是先天性腹股沟疝；新西兰兔均存在脐内侧襞，符合本研究要求，因此选择新西兰兔作为动物模型。根据实验目的、要求以及仪器设备特点，笔者改造出一套测量腹压的简易装置。将普通打气筒连接50 mL注射器针头，去除气袖的汞柱式血压计连接在5 mm Trocar的进气孔，打气筒向兔腹腔内注入空气增加腹压，血压计能准确反映腹压值。运用此测压装置测量腹压简单可行，读数准确，灵敏度高。在疝修补术后，兔子内环口处于闭合状态，腹股沟管及阴囊无气体存在。向兔腹腔缓慢注气，以内环处破裂瞬间的血压计压力值作为内环口承受的最大抗腹压值。

实验组术后第7、15、30、60天抗腹压值均明显高于对照组，原因分析：⑴ 疝囊高位结扎+脐内侧襞加强术后疝囊高位结扎、脐内侧襞的“双重”式加强能有效地预防腹股沟疝复发[9]。⑵ 在慢性非细菌性炎症刺激下，脐内侧襞、原有腹膜两者逐渐融合一体，增强抵抗腹腔压力的能力[10]。两组术后第7天、15天、30天抗张力值均成线性增加，除同组在术后第30天和第60天比较差异无统计学意义外（$P>0.05$），其他不同时间观察点相同组比较，差异均有统计学意（$P<0.05$）。原因可能为：术后第30天以前，兔子腹股沟疝修补区域内环口正处于修复愈合阶段，抗张力能力逐渐增强；术后第30天以后内环口已经基本生长牢固并达到稳定，故抗腹压强度增加不明显，此结果为临床腹股沟疝修补术后指导恢复活动提高参考依据。

小儿腹股沟疝是先天性腹股沟疝[11]，主要是由于鞘膜突未闭和腹膜壁缺损造成的[12]。小儿腹股沟斜疝一般无腹股沟管薄弱的因素，故无需修补腹股沟管，只要做单纯的疝囊高位结扎即可达到根治目的[13]。疝囊高位结扎是治疗小儿腹股沟斜疝的经典术式[14]。小儿腹股沟疝传统疝囊高位结扎手术需要解剖腹股沟管，由于正常解剖部位的破坏，创伤相对较大，还会导致睾丸萎缩，影响生育能力[15]；且术后易复发[16]。目前腹腔镜下手术正逐步替代传统开放手术而成为治疗小儿腹股沟疝的主流术式[17]。腹压增高是导致小儿腹股沟疝复发的主要因素[18]。与腹腔镜单纯疝囊高位结扎术相比，腹腔镜疝囊高位结扎+脐内侧襞加强术修补兔腹股沟疝具有更强的抗腹压能力，可减少疝复发机会。刘嘉林等[19]通过大量腹腔镜手术观察、统计，发现儿童存在发育良好的脐正中襞或脐内侧襞的机率约73.9%；脐正中襞或脐内侧襞作为自身组织，紧贴腹股沟缺损区，周围无重要神经、血管毗邻；是较理想的修补材料[20-21]。腹腔镜疝囊高位结扎+脐内侧襞加强术操作简单，避免传统疝囊高位结扎术破坏提睾肌及腹股沟区解剖结构等缺陷，具有创伤小、无组织排斥、安全可靠、更好的抗腹压能力等优势，其临床应用推广将明显降低小儿腹股沟疝术后复发率。

参考文献

[1] Zani A, Eaton S, Hoellwarth M, et al. Management of pediatric inguinal hernias in the era of laparoscopy: results of an international survey[J]. Eur J Pediatr Surg, 2014, 24(1):9-13.

[2] Alzahem A. Laparoscopic versus open inguinal herniotomy in infants and children: a meta-analysis[J]. Pediatr Surg Int, 2011, 27(6):605-612.

[3] 吴洋鹏, 张文兴, 冷大跃, 等. 微型腹腔镜治疗学龄前小儿腹股沟疝:附212例报告[J]. 中国普通外科杂志, 2010, 19(4):403-405.

[4] Marte A, Sabatino MD, Borrelli M, et al. Decreased recurrence rate in the laparoscopic herniorraphy in children: comparison between two techniques[J]. J Laparoendosc Adv Surg Tech A, 2009,

19(2):259-262.

[5] Esposito C, St Peter SD, Escolino M, et al. Laparoscopic versus open inguinal hernia repair in pediatric patients: a systematic review[J]. J Laparoendosc Adv Surg Tech A, 2014, 24(11):811-818.

[6] Ikossi DG, Shaheen R, Mallory B. Laparoscopic femoral hernia repair using umbilical ligament as plug[J]. J Laparoendosc Adv Surg Tech A, 2005, 15(2):197-200.

[7] Fathi AH, Soltanian H, Saber AA. Surgical anatomy and morphologic variations of umbilical structures[J]. Am Surg, 2012, 78(5):540-544.

[8] Oh CS, Won HS, Kwon CH, et al. Morphologic variations of the umbilical ring, umbilical ligaments and ligamentum teres hepatis[J]. Yonsei Med J, 2008, 49(6):1004-1007.

[9] 贺轲, 向国安, 王汉宁, 等. 脐内侧襞解剖与腹腔镜腹股沟疝修补术的应用研究[J]. 腹腔镜外科杂志, 2011, 16(2):125-128.

[10] 萧金丰, 贺轲, 向国安, 等. 腹股沟区解剖与腹腔镜腹股沟斜疝修补术的应用探讨[J]. 南方医科大学学报, 2010, 30(12):2715-2717.

[11] 蔡涛, 刘芳, 何艳. 腹腔镜疝修补与普通平片疝修补临床比较分析[J].中国普通外科杂志，2014，23(12)：1727-1729.

[12] 张建平, 吴俊民, 杜文安, 等. 经脐双孔法腹腔镜下内环缝合联合高位结扎治疗小儿腹股沟斜疝[J]. 中国普通外科杂志, 2013, 22(7):953-955.

[13] Saha N, Biswas I, Rahman MA, et al. Surgical outcome of laparoscopic and open surgery of pediatric inguinal hernia[J]. Mymensingh Med J, 2013, 22(2):232-236.

[14] 姚干, 杨庆堂, 张庆峰, 等. 微型腹腔镜治疗小儿腹股沟斜疝6100例报告[J]. 腹腔镜外科杂志, 2011, 16(1):18-20.

[15] Zendejas B, Ramirez T, Jones T, et al. Trends in the utilization of inguinal hernia repair techniques: a population-based study[J]. Am J Surg, 2012, 203(3):313-317.

[16] Smart P, Castles L. Quantifying the cost of laparoscopic inguinal hernia repair[J]. ANZ J Surg, 2012, 82(11):809-812.

[17] Yang C, Zhang H, Pu J, et al. Laparoscopic vs open herniorrhaphy in the management of pediatric inguinal hernia: a systemic review and meta-analysis[J]. J Pediatr Surg, 2011, 46(9):1824-1834.

[18] Ignat'ev RO, Bataev SM, Bogdanov SE, et al. Laparoscopic herniorrhaphy in children[J]. Khirurgiia (Mosk), 2014, (6):30-35.

[19] 刘嘉林, 毕建钢, 田恒宁, 等. 脐中襞和脐内侧襞形态特点及其在腹腔镜疝修补术中的意义[J]. 中国临床解剖学杂志, 2011, 29(4):399-402.

[20] Tokar B, Yucel F. Anatomical variations of medial umbilical ligament: clinical significance in laparoscopic exploration of children[J]. Pediatr Surg Int, 2009, 25(12):1077-1080.

[21] Liu J, Baird M, Tang Y, et al. Medial umbilic ligament flap reinforcement of the internal ring in children with indirect inguinal hernia[J]. J Laparoendosc Adv Surg Tech A, 2011, 21(6):561-565.

（本文编辑　姜晖）

本文引用格式：杨喜光, 陈小勋, 张达, 等. 腹腔镜疝囊高位结扎及脐内侧襞加强修补腹股沟疝的实验研究[J]. 中国普通外科杂志, 2015, 24(12):1722–1726. doi:10.3978/j.issn.1005-6947.2015.12.016

Cite this article as: YANG XG, CHEN XX, ZHANG D, et al. Experimental study of laparoscopic high ligation of hernia sac with lateral umbilical fold reinforcement for inguinal hernia repair[J]. Chin J Gen Surg, 2015, 24(12):1722–1726. doi:10.3978/j.issn.1005-6947.2015.12.016

