doi:10.3978/j.issn.1005-6947.2016.01.002
http://dx.doi.org/10.3978/j.issn.1005-6947.2016.01.002
Chinese Journal of General Surgery, 2016, 25(1):6–11.

·专题研究·

出血坏死表型肝细胞癌病理特征及预后的前瞻性初步研究

陶一明，王志明

（中南大学湘雅医院 普外肝脏外科，湖南 长沙 410008）

摘　要

目的：探讨出血坏死表型的肝细胞癌（HN-HCC）的病理特征及临床预后。

方法：前瞻性入组 67 例手术与病理证实的 HN-HCC 患者，并以同期 37 例非 HN-HCC（NHN-HCC）患者为对照。比较 HN-HCC 与 NHN-HCC 大体病理学差异；对 HN-HCC 标本的组织病理学以及 Ki-67、缺氧诱生因子 1α（HIF-1α）、cleaved-caspase-3 的表达行多区域检测；检测 HN-HCC 标本碳酸酐酶 IX（CA-IX）和 E– 钙黏蛋白的表达；比较 HN-HCC 患者与 NHN-HCC 患者术后生存率的差异。

结果：HN-HCC 与 NHN-HCC 呈现明显不同的大体病理形态。组织病理学观察与免疫组化检测显示，在 HN-HCC 瘤内不同区域，细胞分化程度有明显差异；Ki-67、cleaved-caspase-3、HIF-1α 的表达量有明显差异（均 $P<0.05$）。在 HN-HCC 标本中，CA-IX 阳性表达率为 86.5%（58/67），E– 钙黏蛋白为 25.3%（17/67），且两者表达呈负相关（$r=-2.601$，$P<0.05$）。与 NHN-HCC 患者比较，HN-HCC 患者的 1、3、5 年总体生存率（71.9%、10.7%、2.8% *vs.* 87.5%、35.6%、3.6%）与无瘤生存率（67.0%、15.4%、3.2% *vs.* 81.2%、34.3%、4.0%）均明显降低（均 $P<0.05$）。

结论：HCC 合并出血坏死病理改变提示肿瘤有较强的瘤内异质性和侵袭转移潜能，患者预后不良。

关键词　癌，肝细胞；出血；坏死；瘤内异质性

中图分类号：R735.7

Pathologic features and prognosis of hepatocellular carcinoma with hemorrhagic/necrotic phenotype: a prospective preliminary study

TAO Yiming, WANG Zhiming

(Division of Liver Surgery, Department of General Surgery, Xiangya Hospital, Central South University, Changsha 410008, China)

Abstract

Objective: To investigate the pathologic features and clinical outcomes of hepatocellular carcinoma (HCC) with hemorrhagic/necrotic phenotype (HN-HCC).

Methods: Sixty-seven patients with HN-HCC that was confirmed by surgical findings and pathological examination were prospectively enrolled, and 37 HCC patients without hemorrhagic/necrotic phenotype (NHN-HCC) treated during the same period served as control. The difference in gross pathology between HN-HCC

基金项目：国家自然科学基金面上资助项目（81372630，81372631）；湖南省发改委科研资助项目（湘发改高技 [2013]1199）；湖南自然科学基金资助项目（12JJ3118）；中南大学湘雅医院 2014 年度临床科研基金资助项目（2014L07）；“湘雅医院——北大末名临床与康复研究基金”资助项目（xywm2015126，xywm2015127）。

收稿日期：2015–10–08；**修订日期：**2015–12–14。

作者简介：陶一明，中南大学湘雅医院助理研究员，主要从事肝癌外科临床与基础、肝癌生物样本库方面的研究。

通信作者：王志明，Email: wzmxycsu@hotmail.com

© 版权归中国普通外科杂志所有

and NHN-HCC was observed, histopathologic profiles and expressions of the Ki-67, hypoxia-inducible factor-1α (HIF-1α) and cleaved-caspase-3 were examined in multiple regions of the HN-HCC specimens, the expressions of carbonic anhydrase IX (CA-IX) and E-cadherin in the HN-HCC specimens were measured, and the difference in postoperative survival rate between HN-HCC and NHN-HCC patients was compared.

Results: HN-HCC and NHN-HCC presented notably different gross appearance. Histopathologic examination and immunohistochemical staining showed that among different intratumoral regions of HN-HCC specimens, there were different degrees of cell differentiation and significantly different expression levels of Ki-67, cleaved-caspase-3 and HIF-1α (all $P<0.05$). In HN-HCC specimens, the positive expression rate was 86.5% (58/67) for CA-IX and 25.3% (17/67) for E-cadherin, and there was a negative correlation between them ($r=-2.601$, $P<0.05$). In HN-HCC patients compared with NHN-HCC patients, both 1-, 3- and 5-year overall survival rate (71.9%, 10.7%, 2.8% *vs.* 87.5%, 35.6%, 3.6%) and tumor-free survival rate (67.0%, 15.4%, 3.2% *vs.* 81.2%, 34.3%, 4.0%) were significantly decreased (all $P<0.05$).

Conclusion: Hemorrhagic/necrotic phenotype in HCC suggests that the tumor has strong intratumoral heterogeneity and metastasis potential, and the patients may face a poor prognosis.

Key words Carcinoma, Hepatocellular; Hemorrhage; Necrosis; Intratumoral Heterogeneity

CLC number: R735.7

肝细胞癌（HCC）是一种高度肿瘤异质性疾病，起病隐匿，恶性程度高，分化较差，容易发生肝内转移复发，预后差[1]。目前，以手术切除HCC为主的个体化多学科综合治疗方案，以临床样本为基础的HCC转化医学及精准医学研究，是改善HCC整体预后的迫切需要，这已成为大家的共识。在前期肝癌生物样本研究工作中，笔者观察到，一些HCC未接受过诊断性穿刺活检和治疗，病理检查肝切除标本的剖面可发现灶状出血坏死。恶性实体瘤发生瘤内出血坏死，通常提示肿瘤细胞的分化程度和增殖活性[2]。据此推测，瘤内出血坏死与HCC恶性表型可能存在一定内在联系。为认知和证实这一现象的本质，本文收集2010年3月—9月间67例出血坏死表型的肝细胞癌（HN-HCC）临床病理资料，开展了临床随访和前瞻性分析研究。通过HCC多区域标本取样策略，采用免疫组化方法检测了HCC侵袭转移相关基因的表达情况，探讨了HN-HCC与瘤内异质性及侵袭转移潜能的相关性，旨在为HCC多学科协作诊疗（MDT）个体化方案的制定提供临床依据。

1　资料与方法

1.1　一般资料

2010年3月—9月间，收集湘雅医院肝脏外科肝切除治疗67例HN-HCC患者临床资料，其中男62例，女5例；HBsAg阳性者为64例（95.5%）；肿瘤最大直径<3 cm者8例、3~5 cm者10例、>5~10 cm者32例、>10 cm者17例。同期37例非HN-HCC（NHN-HCC），其中男35例，女2例；HBsAg阳性者为32例（86.4%）；肿瘤最大直径<3 cm者5例；3~5 cm者12例；>5~10 cm者18例；>10 cm者2例。HCC确诊根据2010年版世界卫生组织（WHO）病理诊断标准[3]。该研究方案经湘雅医院伦理委员会审核通过。

1.2　观察内容

HN-HCC与NHN-HCC的大体病理形态；瘤内组织细胞分化程度；HCC侵袭转移相关蛋白的表达情况；患者的1、3、5年总体生存率与无瘤生存率。

1.3　多区域方法标本采集方法

鉴于HCC异质性和微环境的特点已达成共识[4-5]。日常HCC标本库工作中，笔者采取了HCC多区域方法收集标本（图1）。根据肿瘤大小和瘤内具体病理，选取瘤体中轴线最大剖面，分别于邻近切缘、瘤体中心区和邻近灶性出血坏死区域，取7~9点HCC标本并编号，中性福尔马林固定24 h后，石蜡包埋备用。

1.4　HN-HCC 临床病理定义与分级

HN-HCC病理特征：未接受过诊断性穿刺活检和治疗（介入、射频消融、放疗和抗血管分子靶向药物），大体标本剖面散在灶性出血，坏死。

© 版权归中国普通外科杂志所有

出血坏死表型分级标准：0级（影像学-/+；肉眼病理检查-；镜下病理检查-）；1级（影像学-/+；肉眼病理检查-；镜下病理检查+）；2级（影像学-/+；肉眼病理检查+；镜下病理检查+）。0级定义为NHN-HCC；1~2级定义为HN-HCC。

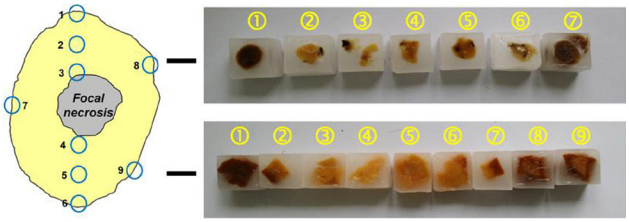

图1 多区域标本取样方法

Figure 1 Multiregional sampling

1.5 HE和免疫组化染色

碳酸酐酶IX（CA-IX）蛋白在HCC表达上调，可以预测HCC不良预后，且CA-IX具有下调E-钙黏蛋白表达促进HCC侵袭转移的作用[6-8]。本研究纳入HN-HCC 3个区域标本进行了研究。所有标本常规石蜡包埋制成4 μm厚连续切片。HE染色镜检HCC细胞分化程度、出血坏死和微血管侵犯（MVI）。采用免疫组织化学SP法检测Ki-67、HIF-1α、cleaved-caspase-3、CA-IX和E-钙黏蛋白表达（抗体购自英国Abcam公司，工作浓度1:500）在HN-HCC中的表达，以PBS代替一抗作为阴性对照。操作步骤按照免疫组织化学SP试剂盒的说明书（福州迈新生物技术公司）。免疫染色评分标准参照笔者[9]以前的文献报道。

1.6 随访和观察指标

所有患者均每隔2~3个月复查胸片、AFP及肝脏超声检查，2年后复查门隔延长至6个月。对有可疑复发病灶行增强CT及MRI检查。104例患者中位随访期16.5（3~36）个月。分析总体生存率和无瘤生存率。

1.7 统计学处理

半定量资料组间比较采用Mann-Whitney *U*检验。采用Kaplan-Meier法计算总体生存率和无瘤生存率，Log-rank法比较总体生存率和无瘤生存率之间的差异。以上统计均采用SPSS 17.0软件进行分析。

2 结 果

2.1 大体病理检查

HN-HCC大体标本眼观：剖面灶性出血坏死病理“地貌”呈现散在片状坏死灶，混杂出血点，易伴发隐匿的卫星结节（图2A-C），灶性出血坏死多见于大HCC，为56.1%（32/57），小HCC为33.3%（5/15），结节性HCC为37.9%（11/29）。HN-HCC合并隐匿的肝内卫星结节70.1%（47/67）；伴门静脉癌栓形成19.4%（13/67），镜下微血管侵犯31.3%（21/67）。NHN-HCC大体标本外观色泽均质，无灶性出血点及坏死（图2D），两者比较具有较明显的差异。

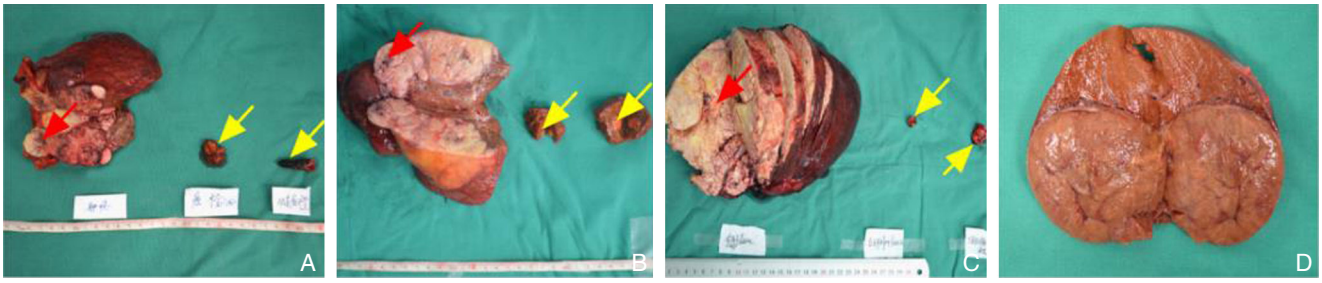

图2 大体病理学图像（红色箭头示出血坏死病灶，黄色箭头示肝内转移） A-C：HN-HCC标本；D：NHN-HCC标本

Figure 2 Gross pathological views (The red arrow showing hemorrhagic and necrotic lesion, and the yellow arrow showing intrahepatic metastasis) A-C: HN-HCC specimens; D. NHN-HCC specimens

2.2 HN-HCC瘤内异质性分析

结果显示，NH-HCC瘤内细胞分化程度有明显差异、Ki-67、cleaved-caspase-3、HIF-1α表达水平差异有统计学意义（均$P<0.05$），即细胞凋亡及微环境的缺氧程度存在区域性差异（图3-4）。

2.3 HN-HCC侵袭转移潜能分析

E-钙黏蛋白免疫组化染色显示，E-钙黏蛋白在HN-HCC组中的阳性表达率为25.3%（17/67）（图5A）。CA-IX免疫组化染色显示，CA-IX在HN-HCC组中的阳性表达率为86.5%（58/67）（图5B）。相关性分析结果显示，CA-IX和E-钙黏蛋白两者表达呈负相关（$r=-2.601$，$P<0.01$）（图5C）。

© 版权归中国普通外科杂志所有

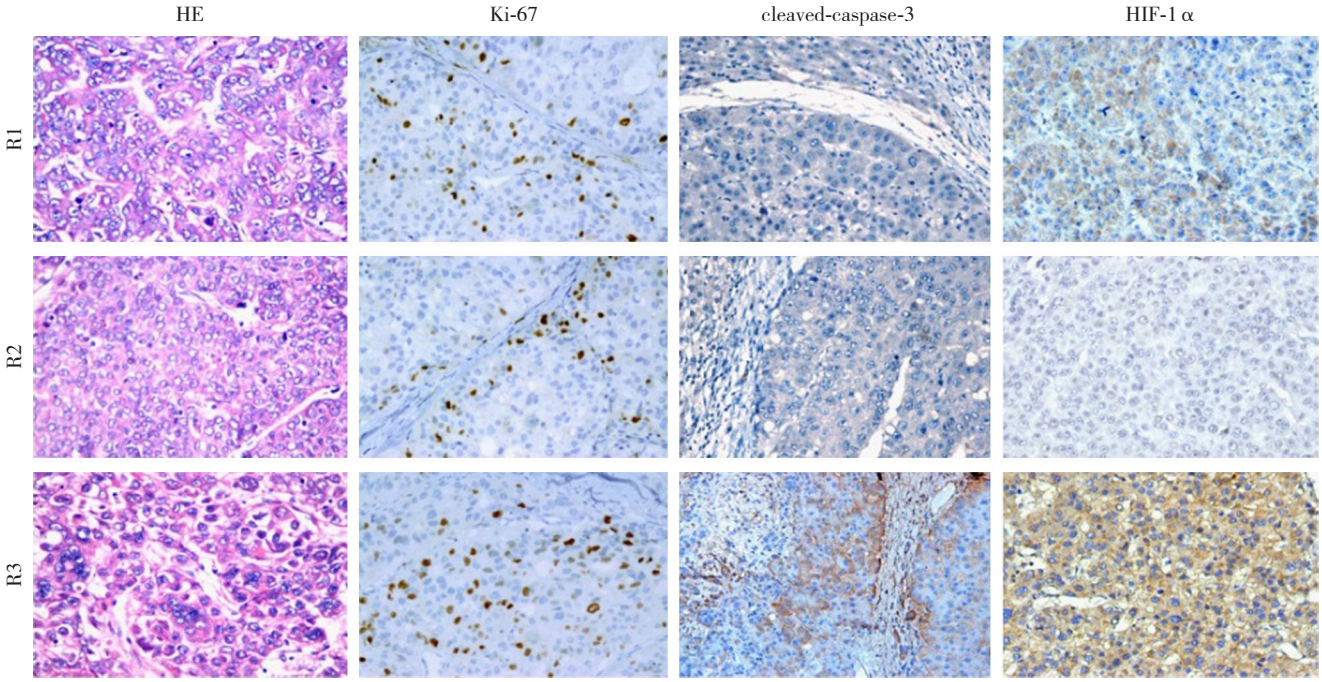

图 3　NH–HCC 3 个区域切片 HE 和免疫组化染色（×200）　R1：肿瘤边缘区；R2：出血坏死区和肿瘤边缘中间区；R3：邻近出血坏死区

Figure 3　HE and immunochemical staining of sections from three different regions of NH-HCC specimen (×200)　R1: Peritumoral region; R2: Region-2, intermediate zone between the hemorrhagic/necrotic and peritumoral region; R3: Surrounding region of the hemorrhagic/necrotic area

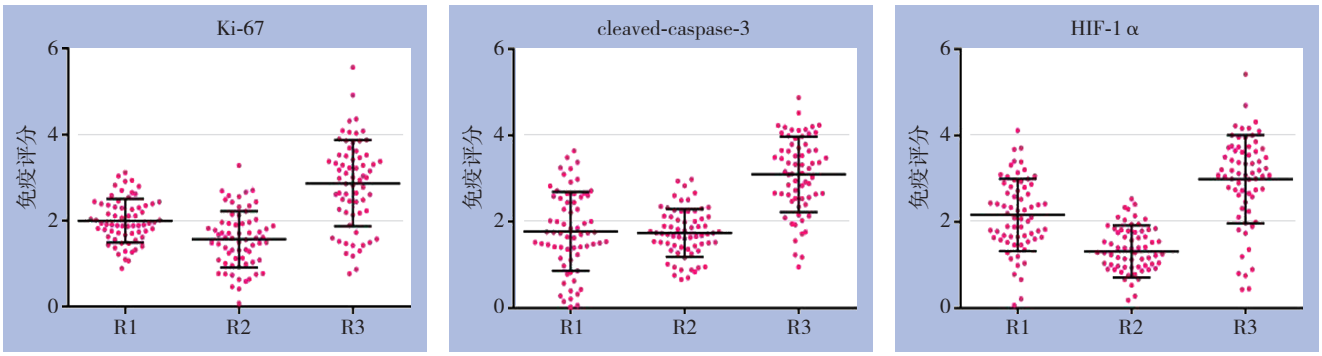

图 4　Ki-67、cleaved-caspase-3、HIF-1 α 表达量评分

Figure 4　Scoring for the expression levels of Ki-67, cleaved-caspase-3 and HIF-1α

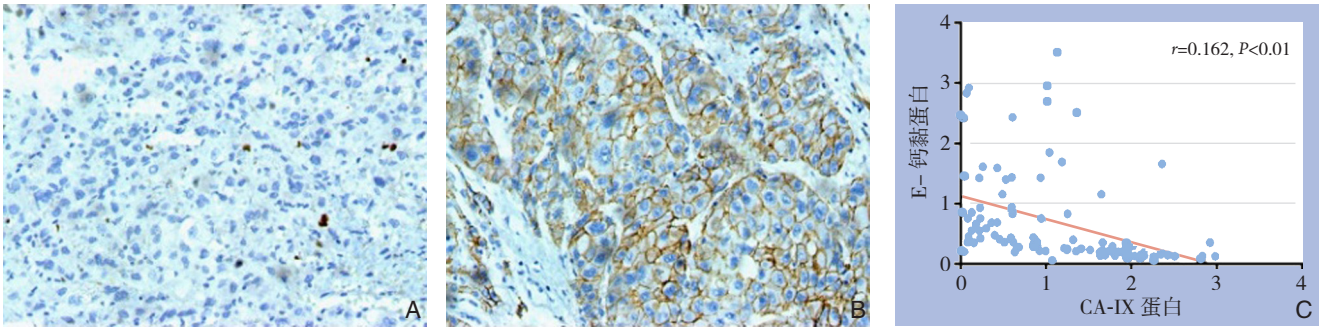

图 5　免疫组化分析 E– 钙黏蛋白和 CA-IX 在 HN-HCC 中的表达（×200）　A：E– 钙黏蛋白阴性表达；B：CA-IX 的阳性表达；C：CA-IX 和 E– 钙黏蛋白相关性分析

Figure 5　Immunohistochemical staining for CA-IX and E-cadherin expression in HN-HCC (×200)　A: Negative E-cadherin expression; B: Positive CA-IX expression; C: Correlation analysis between CA-IX and E-cadherin expression

© 版权归中国普通外科杂志所有

2.4 总体生存率和无瘤生存率分析

本组HN-HCC患者1、3、5年总体生存率分别为71.9%、10.7%、2.8%。NHN-HCC患者1、3、5年总体生存率分别为87.5%、35.6%、3.6%，两组间差异有统计学意义（$P<0.05$）；HN-HCC患者1、3、5年无瘤生存率分别为67.0%、15.4%、3.2%，NHN-HCC患者1、3、5年无瘤生存率分别为81.2%、34.3%、4.0%，两组间差异有统计学意义（$P<0.05$）（图6）。

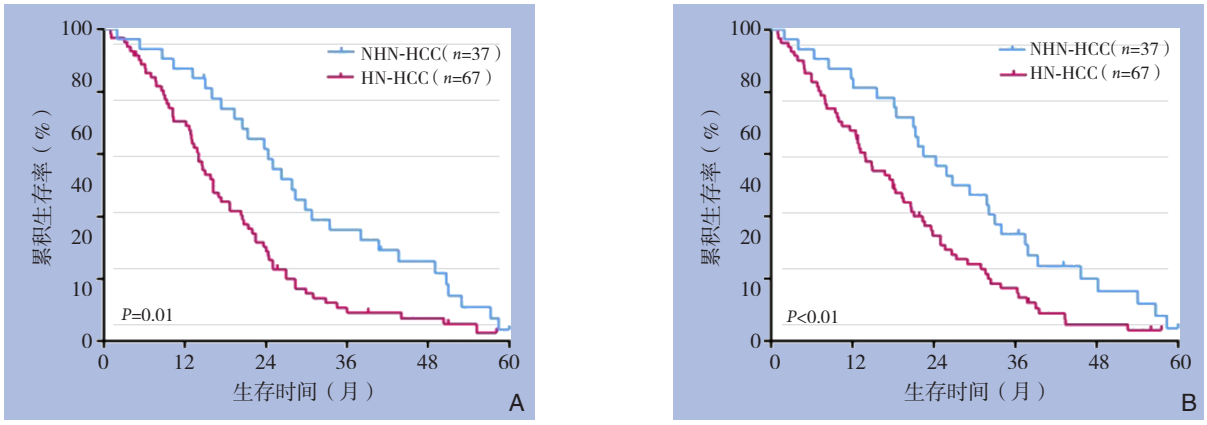

图6 HN-HCC患者与NHN-HCC患者总体生存率和无瘤生存率比较 A：总体生存曲线；B：无瘤生存曲线

Figure 6 Comparison of the overall survival and tumor-free survival between HN-HCC and NHN-HCC patients A: Overall survival curves; B: Tumor-free survival curves

3 讨 论

3.1 现有HCC临床病理指标预测复发转移的局限性

临床病理指标主要包括性别、年龄分组、是否有乙肝感染、是否伴有肝硬化、血清AFP水平、肿瘤体积、包膜是否完整、肿瘤病理类型、分化程度、肿瘤大体形态等。其中，合并包膜或假包膜的HCC具有良好的预后，这已被众多的学者所接受。但是值得注意的是，包膜合并血管侵犯时，仍然存在HCC早期转移复发的风险；另增厚的包膜和高密度细胞外基质[10]，是HCC术后早期复发的独立危险因素。肿瘤大小是否作为HCC转移复发的风险因素尚有争议，即“大的HCC预后不一定差，小的HCC预后不一定好”。其关键影响因素仍然是微血管侵犯（MVI）[11]和门静脉癌栓形成[12]。由此可见，现有临床病理指标对预警HCC复发转移的局限性，着眼HCC临床组织样本研究复发转移标志物仍然是未来重要研究方向。

3.2 瘤内异质性是影响HCC复发转移个体差异的决定因素

新近研究[2, 13]表明，瘤内异质性（intratumor heterogeneity）演变在癌症进化过程中至关重要，其过程较为复杂。微观上，涉及抑癌基因或促癌基因的调控，肿瘤细胞亚克隆差异性生长，以及肿瘤干细胞的参与。诸如CD13在HCC介入治疗后复发以及索拉菲尼治疗耐药中起关键性的作用[14]。宏观上，表现为瘤内病理特征性改变的差异。临床实施切除术后，作者观察到，在不同离体HCC样本中可以观察到不同的病理改变，即使同一HCC标本中，不同区域也可以发现不同的分子病理学改变。应该明确的是，HCC“肿瘤异质性”和“瘤内异质性”是两个不同的概念。前者是指不同个体，其肿瘤生物学行为不一致。后者是指一个癌灶组织中含有多种分子学表型不同的肿瘤细胞，成为影响肿瘤标志物验证、临床预后预测和治疗效果的决定因素。有鉴于此，笔者一直致力于以HCC组织标本瘤内异质性研究为突破口，寻找新的HCC复发转移预警标志物[4]。

3.3 出血坏死表型是新的重要的HCC预后病理学标志

HCC恶性程度高，分化较差，生长快，常导致瘤体中心发生缺血缺氧及出血坏死表型。笔者通过观察比较出HN-HCC和NHN-HCC病理组织学及临床预后，并检测了HCC侵袭转移相关蛋白（Ki-67、cleaved-caspase-3、HIF-1α）的表达情况。初步发现HN-HCC具有较强瘤内异质性和不良预后。尽管肿瘤坏死是已经被接受的实体瘤预后

© 版权归中国普通外科杂志所有

标志物[15]。然而，肿瘤坏死在预测HCC进展及预后中的意义颇有争议。HCC具有极为复杂的肿瘤微环境[16]。传统的观点认为HCC肿瘤发生坏死，意味着HCC细胞生长增殖的能力下降；同时，出现坏死后瘤体的压力梯度也得以下降，在一定程度上抑制了HCC细胞对门静脉侵犯的可能[17]。新近研究[18]表明，肿瘤坏死的同时相反可以释放大量炎症因子和启动损伤相关分子模式（DAMP）促进肿瘤生长、浸润转移；瘤内的亚克隆生长差异同样起着关键性的调控作用。

综上所述，本研究初步发现了HN-HCC具有较强的瘤内异质性和侵袭转移表型，与HCC较差的预后密切相关。本研究为单中心前瞻性性研究，样本量较小，其研究结果仍需多中心大样本随机临床对照试验进一步证实。出血坏死表型与瘤内异质性的相关性，仍需开展瘤内亚克隆的基础实验进一步研究证实。

参考文献

[1] Friemel J, Rechsteiner M, Frick L, et al. Intratumor heterogeneity in hepatocellular carcinoma[J]. Clin Cancer Res, 2015, 21(8):1951-1961.

[2] Barcellos-Hoff MH, Lyden D, Wang TC. The evolution of the cancer niche during multistage carcinogenesis[J]. Nat Rev Cancer, 2013, 13(7):511-518.

[3] Bosman FT, Carneiro F, Hruban RH, et al. WHO classification of tumours of the digestive system [M]. Lyon: IARC Press, 2010, (3):1089.

[4] Giannelli G, Rani B, Dituri F, et al. Moving towards personalised therapy in patients with hepatocellular carcinoma: the role of the microenvironment [J]. Gut, 2014, 63(10):1668-1676.

[5] 中国抗癌协会肝癌专业委员会, 中华医学会肝病学分会肝癌学组, 中国抗癌协会病理专业委员会, 等. 原发性肝癌规范化病理诊断指南(2015版) [J]. 临床与实验病理学杂志, 2015, 31(3):241-246.
Chinese Anti-Cancer Association, Chinese Society of Hepatology, Pathological professional committee of China anti-cancer association, et al. Evidence-based practice guidelines for the standardized pathological diagnosis of primary liver cancer (2015 edition)[J]. Chinese Journal of Clinical and Experimental Pathology, 2015, 31(3):241-246.

[6] Huang WJ, Jeng YM, Lai HS, et al. Expression of hypoxic marker carbonic anhydrase IX predicts poor prognosis in resectable hepatocellular carcinoma [J]. PLoS One, 2015, 10(3):e0119181. doi: 10.1371/journal.pone.0119181.

[7] Srivastava S, Thakkar B, Yeoh KG, et al. Expression of proteins associated with hypoxia and Wnt pathway activation is of prognostic significance in hepatocellular carcinoma [J]. Virchows Arch, 2015, 466(5):541-548.

[8] Mayer A, Höckel M, Schlischewsky N, et al. Lacking hypoxia-mediated downregulation of E-cadherin in cancers of the uterine cervix [J]. Br J Cancer, 2013, 108(2):402-408.

[9] Tao YM, Huang JL, Zeng S, et al. BTB/POZ domain-containing protein 7: epithelial-mesenchymal transition promoter and prognostic biomarker of hepatocellular carcinoma[J]. Hepatology, 2013, 57(6):2326-2337.

[10] Bruix J, Gores GJ, Mazzaferro V. Hepatocellular carcinoma: clinical frontiers and perspectives [J]. Gut, 2014, 63(5):844-855.

[11] Lei Z, Li J, Wu D, et al. Nomogram for preoperative estimation of microvascular invasion risk in hepatitis B virus-related hepatocellular carcinoma within the milan criteria[J]. JAMA Surg, 2015, 18:1-8. doi: 10.1001/jamasurg.2015.4257.

[12] 王志明. 胡宽. 陶一明. 伴门静脉癌栓的原发性肝癌外科治疗: 附335例报告[J]. 中国普通外科杂志, 2015, 24(7):928-932.
Wang ZM, Hu K, Tao YM. Surgical treatment strategy for primary liver cancer with portal vein tumor thrombus: a report of 335 cases [J]. Chinese Journal of General Surgery, 2015, 24(7):928-932.

[13] Gerlinger M, Rowan AJ, Horswell S, et al. Intratumor heterogeneity and branched evolution revealed by multiregion sequencing [J]. N Engl J Med, 2012, 366(10):883-892.

[14] Yamashita T, Wang XW. Cancer stem cells in the development of liver cancer [J]. J Clin Invest, 2013, 123(5):1911-1918.

[15] Hiraoka N, Ino Y, Sekine S, et al. Tumour necrosis is a postoperative prognostic marker for pancreatic cancer patients with a high interobserver reproducibility in histological evaluation [J]. Br J Cancer, 2010, 103(7):1057-1065.

[16] Quail DF, Joyce JA. Microenvironmental regulation of tumor progression and metastasis [J]. Nat Med, 2013, 19(11):1423-1437.

[17] Tanaka T, Yamanaka N, Oriyama T, et al. Factors regulating tumor pressure in hepatocellular carcinoma and implications for tumor spread [J]. Hepatology, 1997, 26 (2): 283-287.

[18] Marusyk A, Tabassum DP, Altrock PM, et al. Non-cell-autonomous driving of tumour growth supports sub-clonal heterogeneity[J]. Nature, 2014, 514 (7520): 54-58.

（本文编辑　宋涛）

本文引用格式：陶一明, 王志明. 出血坏死表型肝细胞癌病理特征及预后的前瞻性初步研究[J]. 中国普通外科杂志, 2016, 25(1):6–11. doi:10.3978/j.issn.1005-6947.2016.01.002

Cite this article as: TAO YM, WANG ZM. Pathologic features and prognosis of hepatocellular carcinoma with hemorrhagic/necrotic phenotype: a prospective preliminary study[J]. Chin J Gen Surg, 2016, 25(1):6–11. doi:10.3978/j.issn.1005-6947.2016.01.002

©版权归中国普通外科杂志所有　