



doi:10.3978/j.issn.1005-6947.2016.01.008  
http://dx.doi.org/10.3978/j.issn.1005-6947.2016.01.008  
Chinese Journal of General Surgery, 2016, 25(1):45-50.

· 专题研究 ·

## 腹腔镜肝癌切除术中应用射频凝血器断肝的价值

金浩, 刘会春, 王勇, 宋培军, 李宗狂, 鲁贻民, 周磊

(蚌埠医学院第一附属医院 肝胆外科, 安徽 蚌埠 233004)

### 摘要

**目的:** 评价腹腔镜肝癌切除术中应用射频凝血器断肝的临床效果。

**方法:** 回顾性分析 2011 年 7 月—2015 年 12 月行完全腹腔镜肝癌切除手术 45 例患者的临床资料, 根据断肝器械不同将患者分为观察组 (20 例, 射频凝血器断肝) 和对照组 (25 例, 超声刀断肝), 比较两组相关临床指标。

**结果:** 观察组与对照组比较, 手术时间无统计学差异 ( $P>0.05$ ); 术中出血量 [(325.00 ± 111.80) mL vs. (628.00 ± 119.09) mL]、输血患者比例 (3/20 vs. 11/25)、术后 24 h 腹腔引流量 [(110.00 ± 57.95) mL vs. (334.40 ± 209.56) mL] 均明显降低 (均  $P<0.05$ ); 术后肝功能指标、住院时间、并发症发生率及住院费用均无统计学差异 (均  $P>0.05$ ); 术后总生存率 (75.0% vs. 72.0%) 差异无统计学意义 ( $P>0.05$ ), 但无瘤生存率 (75.0% vs. 36.0%) 明显升高 ( $P<0.05$ )。

**结论:** 在腹腔镜肝癌手术中, 应用射频凝血器断肝可有效减少出血, 减少术后并发症, 提高无瘤生存率, 近期效果优于术中使用超声刀者。

### 关键词

肝肿瘤 / 外科学; 肝切除术 / 方法; 腹腔镜; 电凝术

中图分类号: R735.7

## Application value of radiofrequency coagulation device for hepatic transection in laparoscopic hepatectomy

JIN Hao, LIU Huichun, WANG Yong, SONG Peijun, LI Zongkuang, LU Yimin, ZHOU Lei

(Department of Hepatobiliary Surgery, the First Affiliated Hospital, Bengbu Medical College, Bengbu, Anhui 233004, China)

### Abstract

**Objective:** To evaluate the clinical efficacy of using radiofrequency coagulation device for hepatic parenchymal transection in laparoscopic hepatectomy for liver cancer.

**Methods:** The clinical data of 45 patients undergoing laparoscopic hepatectomy for liver cancer from July 2011 to December 2015 were retrospective analyzed. According to the hepatic parenchymal transection device used, the patients were divided into observational group (20 cases) using radiofrequency coagulation device for hepatic parenchymal transection and control group (25 cases) using ultrasonic scalpel for hepatic parenchymal transection. The relevant clinical variables between the two groups were compared.

**Results:** In observational group compared with control group, the operative time showed no significant difference ( $P>0.05$ ), the intraoperative blood loss [(325.00 ± 111.80) mL vs. (628.00 ± 119.09) mL], the proportion receiving blood transfusion (3/20 vs. 11/25) and the postoperative 24-h abdominal drainage volume [(110.00 ± 57.95) mL vs.

收稿日期: 2015-11-06; 修订日期: 2015-12-15。

作者简介: 金浩, 蚌埠医学院第一附属医院主治医师, 主要从事肝胆胰疾病基础与临床方面的研究。

通信作者: 刘会春, Email: doctorLHC@aliyun.com

(334.40±209.56) mL] were all significantly decreased (all  $P<0.05$ ). The postoperative liver function parameters, length of hospital stay, incidence of complications and total hospital costs showed no significant difference (all  $P>0.05$ ). The overall survival rate (75.0% vs. 72.0%) showed no significant difference ( $P>0.05$ ), but the tumor-free survival rate (75.0% vs. 36.0%) was significantly increased ( $P<0.05$ ).

**Conclusion:** In laparoscopic hepatectomy for liver cancer, using radiofrequency coagulation device for hepatic parenchymal transection can effectively control blood loss, reduce postoperative complications and improve tumor-free survival rate, and its short-term efficacy is superior to the intraoperative use of ultrasonic scalpel.

**Key words** Liver Neoplasms/surg; Hepatectomy/methods; Laparoscopes; Electrocoagulation

**CLC number:** R735.7

原发性肝癌是我国常见的高度恶性肿瘤，发展快，治疗效果差。手术仍然是最重要的治疗方法。开腹手术在肝癌的治疗中已经取得了良好的效果，随着腔镜外科日新月异的发展，肝脏已不再是腹腔镜的禁区<sup>[1-5]</sup>，腹腔镜已经逐步应用于肝癌的手术切除<sup>[6-7]</sup>，如何减少术中及术后出血在肝癌术中至关重要，应用合适的断肝器械可有效减少出血，减少并发症。现国内主要用于腹腔镜下断肝的器械为内镜切割闭合器、超声刀、微波刀、氩气刀、无血解剖刀、LigaSure、刮吸刀微波凝血器和内镜多功能手术解剖器<sup>[8]</sup>等。我科应用射频消融凝血器断肝已取得一定效果<sup>[9]</sup>，笔者对比观察同期应用超声刀断肝在腹腔镜肝癌切除中的临床效果，发现有一定的应用价值，现报告如下。

## 1 资料与方法

### 1.1 一般资料

本组因肝脏原发性肝癌行完全腹腔镜肝切除术45例，本研究中术中随机选择切肝器械，按切肝器械不同分为观察组（应用射频凝血器断肝）20例和对照组（应用超声刀断肝）25例。观察组男15例，女5例；年龄21~65岁。对照组男19例，女6例；32~67岁。

### 1.2 术前评估

根据影像学资料及肝功能判断可切除性，根据CT或MRI显示肿瘤均可以行根治性切除，即病灶局限且无血管侵犯和肝外转移。患者均具有不同程度肝硬化，肝功能为Child A级。

### 1.3 手术方法

手术采用气管插管全身麻醉，体位一般采取头高脚低仰卧位，术中根据肿瘤的位置体位向

左右倾斜，并随时调整，充分暴露病变位置，易于操作。气腹压力为12~16 mmHg（1 mmHg=0.133 kPa）。经脐部做10 mm弧形切口，置入10 mm Trocar用以置入镜头，观察组主操作孔需置入12 mm Trocar。病变位于左肝者，主操作孔设置在左锁骨中线肋缘下2 cm，患者两腿分开，主刀站在两腿间，病变位于右肝者，主刀站在两腿间或者患者左侧。主操作孔设在剑突下，常规设置两操作孔，必要时加做，操作孔应根据病变所在位置稍作移动，方便术者操作即可，用于拨开病变周围组织，更清晰地显露病变。观察组首先应用电刀分离肝周韧带，病变局限在边缘者可不分离韧带。距肿瘤边缘2 cm电凝画出预切线，沿预切线将4X电极插入肝脏组织，触碰工作钮开始进行肝组织消融凝固，沿肝脏切除线重复操作，可在肝切除线周围形成宽约2 cm的肝脏消融凝固带，应用手术剪沿此凝固段中线断离肝脏组织，遇到较大的管道系统应用可吸收夹或Hamlock夹闭，最终保留0.5~1.0 cm的肝脏消融凝固带（图1）。创面根据情况应用电灼或缝扎止血。对照组首先用超声刀分离肝周围韧带，充分暴露肝脏，用超声刀在肝表面做预切线，切缘距肿瘤2 cm以上，用超声刀切肝，肝内小的胆管和血管可直接凝闭并离断，大的胆管和血管可先用可吸收夹或Hamlock夹闭后离断。手术完毕后将切除的标本装入标本袋内，经脐部或剑突下切口适当扩大后取出，肝脏创面确切止血，常规留置腹腔引流管由最近的操作孔引出，关闭切口。两组病例均没有阻断第一肝门。观察组行左外叶切除者5例，左肝局部切除者6例，右肝局部切除者9例。对照组左外叶切除者8例，左肝局部切除者8例，右肝局部切除者9例。

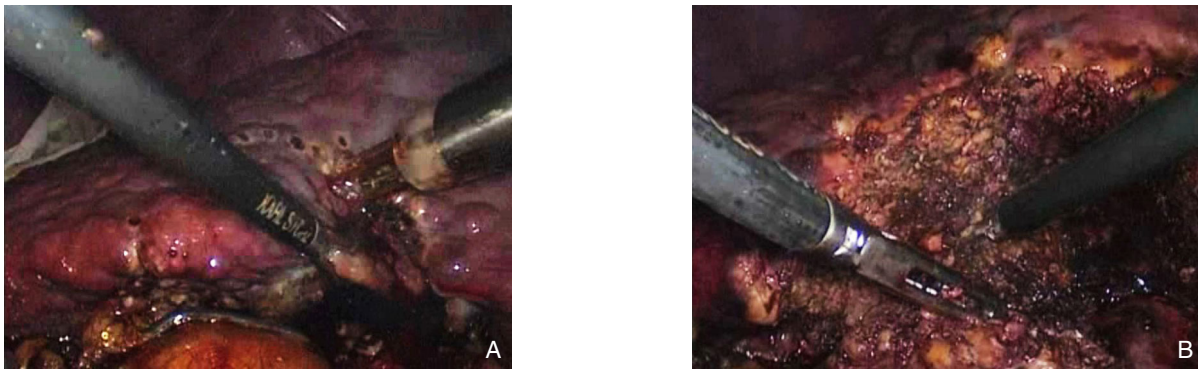


图1 术中照片 A: 术中应用射频凝血器; B: 肝脏切除术后创面

Figure 1 Intraoperative views A: Intraoperative use of radiofrequency coagulation device; B: The cutting surface of liver after resection

#### 1.4 术后观察和随访

手术后观察24 h内腹腔引流量, 术后3 d复查肝功能, 观察近期并发症。并对全部病例的生存情况和是否有肿瘤复发进行门诊或电话随访, 出院后前半年每个月复查肝功能、AFP、B超等, 根据情况复查CT或MRI 1次, 后半年每2个月复查肝功能、AFP、B超等, 每3个月复查CT或MRI 1次, 以后每半年复查1次。统计患者的生存率和无瘤生存率。

#### 1.5 统计学处理

应用SPSS 17.0统计软件进行统计分析。计量资料采用 $t$ 检验, 计数资料采用 $\chi^2$ 检验进行分析。通过Kaplan-Meier模型的Log-rank检验比较生存率之间的差异,  $P < 0.05$ 为差异有统计学意义。

## 2 结果

#### 2.1 术中情况比较

两组手术时间差异无统计学意义 ( $P > 0.05$ ), 观察组术中出血量明显少于对照组, 差异有统计学意义 ( $P < 0.05$ ), 观察组术中输血3例, 对照组11例, 差异有统计学意义 ( $P < 0.05$ ) (表1)。

表1 两组患者术中情况比较

Table 1 Comparison of the intraoperative variables between the two groups of patients

组别	<i>n</i>	手术时间 (min)	术中出血量 (mL)	术中输血病例 [ <i>n</i> (%) ]
观察组	20	115.85 ± 17.29	325.00 ± 111.80	3 (15.0)
对照组	25	115.48 ± 15.31	628.00 ± 119.09	11 (44.0)
$t/\chi^2$		0.076	-8.71	4.36
<i>P</i>		>0.05	<0.01	<0.05

#### 2.2 术后情况比较

术后常规记录24 h内腹腔引流量, 术后3 d复查肝功能, 术后24 h引流量观察组明显低于对照组, 差异有统计学意义 ( $P < 0.05$ ); 两组术后3 d的ALT及TBIL差异无统计学意义 (均 $P > 0.05$ ); 观察组术后出现2例并发症, 分别为胆汁漏1例经引流后治愈, 肝衰竭1例经保肝利尿治愈, 无死亡病例。对照组出现7例并发症, 分别为胆汁漏5例经引流后治愈, 腹腔出血1例经止血、输血、补液等非手术治疗后治愈, 腹腔感染1例经引流治愈, 无死亡病例。两组比较差异无统计学意义 ( $P > 0.05$ ); 两组患者术后住院时间及总住院费用比较差异无统计学意义 (均 $P > 0.05$ ) (表2)。

表2 两组患者术后情况比较

Table 2 Comparison of postoperative conditions of the two groups of patients

组别	<i>n</i>	术后24 h引流量 (mL)	术后3 d ALT (U/L)	术后3 d TBIL ( $\mu\text{mol/L}$ )	术后并发症 ( <i>n</i> )	术后住院时间 (d)	住院费用 (元)
观察组	20	110.00 ± 57.95	85.20 ± 23.03	22.50 ± 5.54	2 (10.0)	7.10 ± 1.33	29 953.75 ± 6 560.46
对照组	25	334.40 ± 209.56	88.92 ± 22.83	25.09 ± 4.33	7 (28.0)	7.64 ± 1.38	31 326.60 ± 6 069.77
$t/\chi^2$		-4.64	-0.54	-1.759	1.27	-1.32	0.727
<i>P</i>		<0.01	>0.05	>0.05	>0.05	>0.05	>0.05

### 2.3 随访结果

患者随访0~29个月, 观察组总生存率为75.0%, 对照组总生存率为72.0%, 两组总生存率差异无统计学意义 ( $\chi^2=0.051$ ,  $P>0.05$ ); 观察组无瘤

生存率为75.0%, 对照组无瘤生存率为36.0%, 经Log-rank检验, 观察组的无瘤生存率明显高于对照组 ( $\chi^2=6.790$ ,  $P<0.05$ ) (图2)。

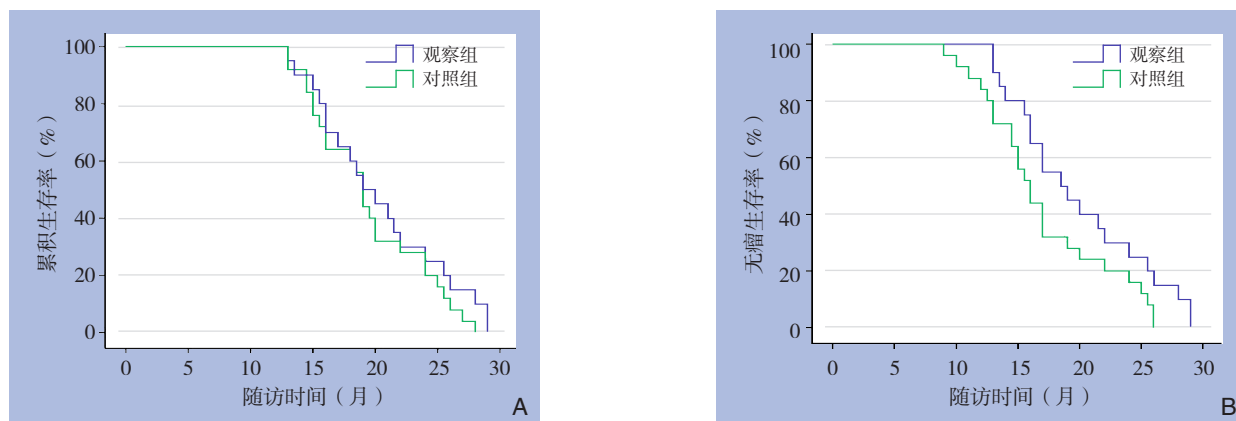


图2 两组患者生存率比较 A: 总生存率比较; B: 无瘤生存率比较

Figure 2 Comparison of survival rate of the two groups of patients A: Overall survival comparison; B: Tumor-free survival comparison

### 3 讨论

肝癌的治疗是以手术为主的综合治疗, 手术的效果直接影响患者综合治疗的效果<sup>[10]</sup>, 肝切除术的最致命的并发症为出血和肝功能衰竭, 为了降低出血发生率, 外科医生致力两方面的工作: 第一、手术方法的改进如解剖性肝切除和肝血流阻断方法的改进<sup>[11]</sup>; 第二、应用各种先进手术器械。目前在国内腹腔镜下应用最多的器械仍然是超声刀。射频凝血器已经在开腹肝切除术取得很好无血肝切除的效果<sup>[12]</sup>。近年来在国内外已有报道应用于腹腔镜肝切除<sup>[13-14]</sup>。本研究对比观察两者在腹腔镜肝癌手术中应用的临床效果, 评价其临床应用价值。

超声刀的基本工作原理是将电能转换为机械能, 使金属探头产生超声频率的机械振动, 带动组织振动, 使组织内水汽化, 蛋白氢键断裂, 细胞分解, 而使组织被切开或凝固。其对腹腔内实质脏器的切割和分离作用也逐渐被认识, 可以牢靠闭合直径 $\leq 3$  mm的血管。从而达到止血的效果。射频凝血器可在肝切除线周围形成宽约2 cm的肝脏消融凝固带, 且最终保留0.5~1.0 cm的肝脏消融凝固带。更加有利于止血<sup>[15]</sup>, 本观察的结果显示应用射频凝血器可有效减少术中的出血和输血患者的比例。这与Pai等<sup>[16]</sup>的观察结果相似。众所周知。由于肝脏具有肝动脉和门静脉双重血供

的解剖特点, 血运异常丰富, 切除时极易出血, 另外腹腔镜肝切除术中, 有一些部位暴露困难, 操作难度较大, 腹腔镜下缺乏有效肝门阻断和快速的缝扎技术, 因此术中出血几率增大, 尤其对于肝硬化的肝脏, 组织脆弱侧支循环丰富故更容易出血, 笔者在术中体会也是对于肝硬化的肝脏射频凝血器更加实用, 还体会到超声刀烟雾多容易导致腔镜内视野的模糊, 不利于术野的显露, 也是应用超声刀出血较多的原因。

由于应用射频凝血器后肝脏创面遗留坏死组织带, 笔者曾担心坏死组织脱落甚至伴发感染会导致术后创面渗出增加甚至术后出血和胆汁漏。因而统计了两组患者术后24 h的引流量, 发现观察组明显少于对照组, 并发症方面观察组比例低于对照组, 尽管无统计学意义, 可能与病例数仍较少有关, 需要加大样本量观察。尤其是胆汁漏发生的比例对照组较高。原因在于射频后肝切面留有一定宽度的凝固干燥的坏死组织和被闭塞的胆管和血管, 坏死的边界就像一堵组织墙一样起着保护作用, 降低出血和胆汁漏的发生。对此耿建利等<sup>[17]</sup>有所报道。此外也有报道<sup>[18]</sup>使用超声刀术后胆汁漏的并发症发生率增加, 推测超声刀在离断封闭胆管上效果欠佳。术中大出血导致术后肝脏功能的衰竭, 术中输血一方面增加输血相关并发症的发生率<sup>[19-20]</sup>, 同时比较了术后3 d的转氨酶和胆红素的水平发现观察组均稍低与对照组但无

统计学意义。也证实了射频凝血器不会过多损伤肝脏,增加肝衰发生率。

肿瘤患者术中输血也可导致机体抵抗力下降,增加肿瘤复发及转移的危险<sup>[21]</sup>。因此,术后对两组患者进行了随访,结果发现两组总体生存率比较差异无统计学意义,而无瘤生存率观察组明显高于对照组。Bachellier等<sup>[22]</sup>报道相同的结果。可能的原因是:(1)射频辅助组输血比例降低了复发率;(2)射频凝血器切肝更能够保证切缘,因为在腹腔镜下,由于缺乏手的灵敏触觉,即使联合术中超声,仍然不能保证准确判断肿瘤边界,从而难于完全避免肿瘤的残留或切缘不够,进而增加肿瘤复发的机会。而射频凝血器可在肝切除线周围形成宽约2 cm的肝脏消融凝固带,且最终保留0.5~1.0 cm的肝脏消融凝固带更能保证切缘且杀死肿瘤边缘可能残留的肿瘤组织以及微小病灶。

此外,本研究统计了两组患者的手术时间、术后住院时间及总的住院费用,发现均没有差异,说明射频凝血器别没有增加患者的负担;近期效果优于超声刀,远期效果有待大样本研究。腹腔镜肝癌的手术效果众说纷纭<sup>[23]</sup>,总体的观点近期疗效不亚于开腹手术<sup>[24]</sup>。本研究的初步观察显示,应用射频凝血器能减少近期并发症,降低复发率,值得应用于腹腔镜下肝癌的切除。此外,有报道<sup>[25]</sup>射频凝血器应用其他实体性脏器如胰腺和脾脏等的手术取得较好效果。结合笔者初步经验,说明射频凝血器是腹腔镜下实体器官手术有价值的辅助设备。

## 参考文献

- [1] Buell JF, Cherqui D, Geller DA, et al. The international position on laparoscopic liver surgery: The Louisville Statement, 2008[J]. *Ann Surg*, 2009, 250(5):825-830.
- [2] Sasaki A, Nitta H, Otsuka K, et al. Ten-year experience of totally laparoscopic liver resection in a single institution[J]. *Br J Surg*, 2009, 96(3):274-279.
- [3] 李越华, 魏东, 王琨, 等. 腹腔镜与开腹左肝外叶切除联合胆道镜取石治疗左肝内胆管结石的疗效比较[J]. *中国普通外科杂志*, 2015, 24(8):1070-1076.  
LI YH, WEI D, WANG K, et al. Laparoscopic versus open left lateral hepatic lobectomy plus choledochoscopic stone extraction for left lobe hepatolithiasis[J]. *Chinese Journal of General Surgery*, 2015, 24(8):1070-1076.
- [4] 雷秋成, 王新颖, 郑华珍, 等. 加速康复外科在腹腔镜肝切除术应用安全性与有效性的Meta分析[J]. *中国普通外科杂志*, 2014, 23(7):946-952.  
LEI QC, WANG XY, ZHENG HZ, et al. Meta-analysis on safety and efficacy of application of fast-track surgery in laparoscopic hepatectomy[J]. *Chinese Journal of General Surgery*, 2014, 23(7):946-952.
- [5] 梁安林, 李灼日, 周开伦, 等. 经脐单孔/单口腹腔镜肝切除: 附8例报告[J]. *中国普通外科杂志*, 2013, 22(1):113-114.  
Liang AL, Li ZR, Zhou KL, et al. The umbilical single span/single ported laparoscopic liver resection 8 cases of experience[J]. *Chinese Journal of General Surgery*, 2013, 22(1):113-114.
- [6] Lai EC, Tang CN, Ha JP, et al. Laparoscopic liver resection for hepatocellular carcinoma: ten-year experience in a single center[J]. *Arch Surg*, 2009, 144(2):143-147.
- [7] Konstantinidis IT, Fong Y. 肝癌在当今时代: 移植、消融、开放手术或微创手术? ——多学科个性化决定[J]. *中国普通外科杂志*, 2015, 24(7):920-927.  
Konstantinidis IT, Fong Y. Hepatocellular carcinoma in the modern era: transplantation, ablation, open surgery or minimally invasive surgery?—A multidisciplinary personalized decision[J]. *Chinese Journal of General Surgery*, 2015, 24(7):920-927.
- [8] 赵超尘, 岑钧华, 王晓明, 等. 微波止血分离器在腹腔镜肝切除术中的应用[J]. *中国普通外科杂志*, 2015, 24(1):84-87.  
Zhao CC, Cen JH, Wang XM, et al. Application of microwave hemostatic device in laparoscopic hepatectomy[J]. *Chinese Journal of General Surgery*, 2015, 24(1):84-87.
- [9] 金浩, 刘会春, 李宗狂, 等. 射频凝血器在肝切除术中的应用价值[J]. *中国普通外科杂志*, 2015, 24(1):80-83.  
Jin H, Liu HC, Li ZK, et al. Application value of radiofrequency coagulation device in hepatectomy[J]. *Chinese Journal of General Surgery*, 2015, 24(1):80-83.
- [10] Park YK, Kim BW, Wang HJ, et al. Hepatic resection for hepatocellular carcinoma meeting Milan criteria in Child-Turcotte-Pugh class a patients with cirrhosis[J]. *Transplant Proc*, 2009, 41(5):1691-1697.
- [11] 陈孝平, 陈义发. 熟悉肝脏解剖及合理选用控制出血技术以提高肝切除成功率[J]. *临床外科杂志*, 2010, 18(9):582.  
Chen XP, Chen YF. Familiar with liver anatomy and reasonable selection of hemorrhage control technology for improving success rate of liver resection[J]. *Journal of Clinical Surgery*, 2010, 18(9):582.
- [12] El-Gendi AM, Khorsandi SE, Pai M, et al. Repeat hepatic resection using a radiofrequency-assisted technique[J]. *Dig Surg*, 2008, 25(4):293-299.
- [13] Kleinert R, Wahba R, Bangard C, et al. Radiomorphology of the Habib sealer-induced resection plane during long-time followup:

- a longitudinal single center experience after 64 radiofrequency-assisted liver resections[J]. *HPB Surg*, 2010;403097. doi: 10.1155/2010/403097.
- [14] 王卫东, 陈小伍, 林杰, 等. 双极射频Habib 4X在完全腹腔镜肝切除术中的应用[J]. *中国微创外科杂志*, 2013, 13(1):32-35.  
Wang WD, Chen XW, Lin J, et al. Bipolar Radiofrequency Habib 4X in Total Laparoscopic Hepatectomy[J]. *Chinese Journal of Minimally Invasive Surgery*, 2013, 13(1):32-35.
- [15] Akyildiz HY, Morris-Stiff G, Aucejo F, et al. Techniques of radiofrequency-assisted precoagulation in laparoscopic liver resection[J]. *Surg Endosc*, 2011, 25(4):1143-1147.
- [16] Pai M, Frampton AE, Mikhail S, et al. Radiofrequency assisted liver resection: Analysis of 604 consecutive cases[J]. *Eur J Surg Oncol*, 2012, 38(3):274-280.
- [17] 耿建利, 周忠晓, 李胜勇, 等. 射频止血联合术中超声在肝切除术75例中的应用[J]. *中华现代普通外科进展*, 2011, 14(9):675.  
Geng JL, Zhou ZX, Li SY, et al. Radiofrequency coagulation combined with intraoperative ultrasound in liver resection of 75 cases[J]. *Chinese Journal of Current Advances in General Surgery*, 2011, 14(9):675.
- [18] Kim J, Ahmad SA, Lowy AM, et al. Increased biliary fistulas after liver resection with the harmonic scalpel[J]. *Am Surg*, 2003, 69(9):815-819.
- [19] Katz SC, Shia J, Liau KH, et al. Operative blood loss independently predicts recurrence and survival after resection of hepatocellular carcinoma[J]. *Ann Surg*, 2009, 249(4):617-623.
- [20] Kawano Y, Sasaki A, Kai S, et al. Prognosis of patients with intrahepatic recurrence after hepatic resection for hepatocellular carcinoma: a retrospective study[J]. *Eur J Surg Oncol*, 2009, 35(2):174-179.
- [21] Xiaobin F, Zipei L, Shugno Z, et al. The Pringle manoeuvre should be avoided in hepatectomy for cancer patients due to its side effects on tumor recurrence and worse prognosis[J]. *Med Hypotheses*, 2009, 72(4):398-401.
- [22] Bachellier P, Ayav A, Pai M, et al. Laparoscopic liver resection assisted with radiofrequency[J]. *Am J Surg*, 2007, 193(4):427-430.
- [23] Dagher I, Belli G, Fantini C, et al. Laparoscopic hepatectomy for hepatocellular carcinoma: a European experience[J]. *J Am Coll Surg*, 2010, 211(1):16-23.
- [24] Kaneko H, Tsuchiya M, Otsuka Y, et al. Laparoscopic hepatectomy for hepatocellular carcinoma in cirrhotic patients[J]. *J Hepatobiliary Pancreat Surg*, 2009, 16(4):433-438.
- [25] Pai M, Spalding D, Jiao L, et al. Use of bipolar radiofrequency in parenchymal transection of the liver, pancreas and kidney[J]. *Dig Surg*, 2012, 29(1):43-47.

( 本文编辑 宋涛 )

本文引用格式: 金浩, 刘会春, 王勇, 等. 腹腔镜肝癌切除术中应用射频凝血器断肝的价值[J]. *中国普通外科杂志*, 2016, 25(1):45-50. doi:10.3978/j.issn.1005-6947.2016.01.008

**Cite this article as:** JIN H, LIU HC, WANG Y, et al. Application value of radiofrequency coagulation device for hepatic transection in laparoscopic hepatectomy[J]. *Chin J Gen Surg*, 2016, 25(1):45-50. doi:10.3978/j.issn.1005-6947.2016.01.008