



doi:10.3978/j.issn.1005-6947.2015.03.005
http://dx.doi.org/10.3978/j.issn.1005-6947.2015.03.005
Chinese Journal of General Surgery, 2015, 24(3):332-335.

· 胰腺外科专题研究 ·

成人胰腺段胆总管囊肿手术技巧及术后胰瘘的预防

詹世林, 陈建雄, 霍枫, 谭晓宇, 陆树桐, 何邹俊

(广州军区广州总医院肝胆外科, 广东 广州 510010)

摘要

目的: 探讨成人胰腺段胆总管囊肿的手术技巧及并发症的预防措施。

方法: 回顾 2006 年 1 月—2013 年 12 月收治的 41 例胰腺段胆总管囊肿患者的临床资料, 分析手术方法与技巧以及主要并发症胰瘘产生的原因。

结果: 手术采用 Kocher 切口游离胰头及十二指肠第二、三段充分暴露胰腺段胆总管囊肿, 38 例行囊肿切除、囊肿内黏膜剥除或囊肿黏膜烧灼法处理胰腺段胆总管囊肿, 3 例行胰十二指肠切除, 均康复出院, 无手术死亡病例。1 例 (2.4%) 术中门静脉损伤, 术后 1 例 (2.4%) 胆瘘, 4 例 (9.8%) 胰瘘 (均为胆总管残端连续缝合残端瘘), 5 例 (12.2%) 切口感染。随访 6 个月至 8 年, 3 例术后 3 个月内有畏寒发热, 1 例死于肿瘤复发, 2 例死于脑出血, 其余患者术后无腹痛、发热、黄疸复发。病理结果显示, 41 例胆总管囊肿中, 合并胆管黏液乳头状腺瘤 1 例, 胆管黏液腺癌 3 例, 腺癌 2 例。

结论: 胰腺段胆总管囊肿手术相对复杂, 应在充分游离胰头及十二指肠第二、三段, 合理选择囊肿切除、黏膜剥离或黏膜烧灼的方法。处理好胆总管残端、避免胰管损伤是胰瘘的有效预防措施。

关键词

胰腺 / 外科学; 胆总管囊肿; 胰腺瘘

中图分类号: R657.5

Surgical technique and prevention of postoperative pancreatic fistula in treatment of intrapancreatic choledochal cyst in adults

ZHAN Shilin, CHEN Jianxiong, HUO Feng, TAN Xiaoyu, LU Shutong, HE Zoujun

(Department of Hepatobiliary Surgery, General Hospital of Guangzhou Military Region Guangzhou 510010, China)

Abstract

Objective: To investigate the surgical technique and measures for prevention of postoperative pancreatic fistula in dealing with intrapancreatic choledochal cyst in adults.

Methods: The clinical data of 41 patients with intrapancreatic choledochal cyst admitted from January 2006 to December 2013 were reviewed. The surgical method and technique as well as the causes for pancreatic fistula were analyzed.

Results: With complete exposure of the intrapancreatic choledochal cyst after isolation of the head of the pancreas and the second and third portion of the duodenum through Kocher's incision, 38 patients underwent cyst excision or treatment by mucosal stripping or cauterization of the cyst, and 3 patients were subjected to pancreaticoduodenectomy. All patients were discharged from hospital after recovery and no surgical death occurred. Portal vein injury occurred in one patient (2.4%) during surgery, and bile leakage occurred in one

收稿日期: 2014-08-04; 修订日期: 2015-02-13。

作者简介: 詹世林, 广州军区广州总医院主任医师, 主要从事肝胆胰脾外科临床方面的研究。

通信作者: 詹世林, Email: shilinzhan@tom.com

patient (2.4%), pancreatic fistula occurred in 4 patients (9.8%) following continuous suture of the bile duct stump and wound infection occurred in 5 patients (12.2%) after surgery. During follow-up for 6 months to 8 years, fever and chills occurred in 3 cases within 3 months postoperatively, one case died of tumor recurrence and two cases died of cerebral hemorrhage, while no postoperative abdominal pain, fever or recurrence of jaundice was noted in any of the other patients. The postoperative pathology revealed that in the 41 cases of intrapancreatic choledochal cyst, one case was complicated with myxopapilloma, 3 cases with mucinous adenocarcinoma, and 2 cases with adenocarcinoma.

Conclusion: The procedure for intrapancreatic choledochal cyst is relatively complicated, so cyst excision or treatment by mucosal stripping or cauterization should be properly selected under the condition of adequate isolation of the head of the pancreas and the second and third portion of the duodenum. Appropriate closure of the common bile duct stump and avoidance of injury of the pancreatic duct are effective measures for prevention of pancreatic fistula.

Key words Pancreas/surg; Choledochal Cyst; Pancreatic Fistula

CLC number: R657.5

临床上成人型胆管囊肿的发病率有明显增高的趋势^[1-3],成人型胰腺段胆总管囊肿手术^[4-5]相对复杂和困难,容易产生胰腺损伤和胰痿并发症。我院肝胆外科2006年1月—2013年12月收治41例,现报告如下。

1 资料与方法

1.1 临床资料

本组41例,男8例,女33例;年龄18~80岁,平均46岁。主要症状为右上腹隐痛、胀痛(35例),发热(22例),黄疸(25例)。病史2周至40年不等,中位病史6年。有胆囊切除史8例,有胆囊切除胆总管切开取石T管引流病史6例,有经内镜胆总管取石病史9例。有明确先天性胆管囊肿病史7例。合并胆总管结石18例,肝内胆管结石7例,胆总管黏液腺瘤1例,胆总管囊肿癌变5例。

1.2 病例入选条件及胆管囊肿情况

(1)有先天性胆管囊肿病史及或B超、CT或MRCP检查符合先天性胆管囊肿扩张症(影像学表现为扩张胆管呈圆形或椭圆形囊状结构,上端呈漏斗状);(2)胆总管囊肿累及胰头段,直径 ≥ 1.5 cm;(3)排除由于胆管癌、胰头癌、胆总管结石等引起的胆管扩张。按Flangigan分型^[6],I型32例,IV型9例。胆总管囊肿最大径2.3~11 cm,平均 (5.08 ± 2.01) cm。胰头段胆总管囊肿最大径1.5~6 cm,平均 (3.36 ± 1.14) cm。

1.3 手术方法

常规术前准备。近期有胆管炎、胰腺炎发作者经内科保守治疗控制后手术。按医院伦理委员会要求签署手术知情同意书。气管插管下全麻。选择右上腹经腹直肌切口。胆囊未切除者先切除胆囊。游离胆总管囊肿,分离切除胆总管前、左、右侧壁的腹膜结缔组织。采用Kocher切口切开十二指肠上、右侧后腹膜(图1),从十二指肠侧后方向胰头方向游离,翻转十二指肠第二、三段^[7]。顺胆总管前壁与十二指肠第一段后壁向下分离胆总管直至进入胰腺组织,然后切开胆总管,取出胆管结石、冲洗胆总管上下端,胆道镜观察胆总管下段及胰管异常开口情况。在胆总管囊肿的上沿切断胆总管,然后把胆总管囊肿向前下方牵拉,以便分离胆总管后壁,如果胆管囊肿较大影响手术野,则切除囊肿一部分后继续沿胆总管后壁及门静脉前壁间隙向下分离至胰腺。然后再分离胰腺段胆管,胰腺段胆管后壁如果为胰腺组织桥式包绕则可以切断桥式胰腺组织并结扎。然后沿胆总管后壁紧贴胆总管向左、右及前壁分离胰腺组织。用血管钳夹胆总管下端,切断,4号丝线结扎后,1号丝线“8”字缝合结扎,或3-0 prolene、或可吸收缝线连续缝合关闭胆总管残端。然后行胆管空肠Roux-en-Y结肠后吻合,胆肠吻合口放20~22号橡皮引流管通过空肠袢壁戳孔引出体外。文氏孔放引流管引出体外。如果胆总管游离困难,不能游离出胰腺段,则采用囊肿内黏

膜剥除法。如果囊肿内黏膜不能剥除或不能全部剥除,则可以用电刀烧灼囊肿内黏膜。如果胆总管囊肿癌变在胆总管下端或累及胰腺则行胰十二指肠切除术。对分离过程中损伤的门静脉用5-0 prolene线修补。手术采用器械包括传统器械、彭氏多功能电刀、超声刀。所行手术:5例胆总管囊肿癌变者3例行胰十二指肠切除术,2例行胆总管囊肿切除胆肠Roux-en-Y吻合术。36例胆总管囊肿采取囊肿切除胆肠Roux-en-Y吻合术,胰腺段胆总管囊肿处理采用囊肿切除20例,胆总管囊肿内黏膜剥除11例,胆总管囊肿内黏膜剥除加电刀烧灼术5例。胆总管残端丝线结扎及缝扎33例,prolene线或可吸收线连续缝合胆总管残端8例。肝左外叶切除4例。

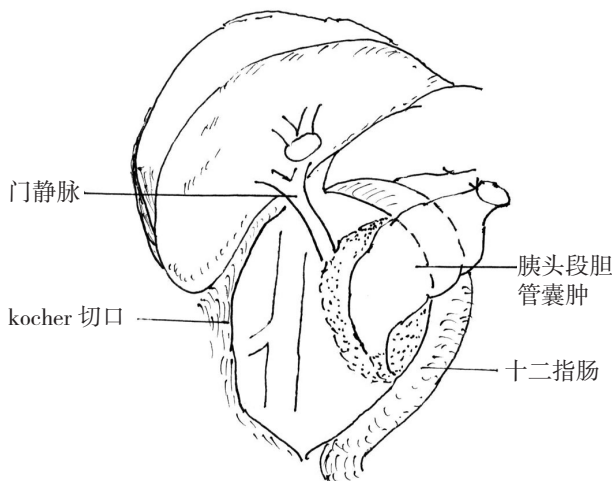


图1 切开十二指肠上、右、后腹膜,翻转十二指肠第二、三段,暴露胰头段胆管囊肿

Figure 1 Exposure of the choledochal cyst in the head of the pancreas after incision superior, parietal and posterior peritoneum around the duodenum, and overturning the second and third portion of the duodenum

1.4 术后胰瘘处理方法

术中在胆肠吻合口的下后方(胆总管下部残端上方)摆放双套管引流,术后,用生理盐水冲洗内套管保持引流管通畅。定期测定引流管引流液淀粉酶数值,胰瘘确定标准:术后第3天起淀粉酶数值达1 000 U/L,引流液超过50 mL,持续3 d以上。行ERCP检查,确定胰瘘部位,并切开十二指肠乳突,根据情况放鼻胆管引流或内支架引流。同时应用胃酸抑制剂及生长抑素,放置鼻肠管行肠内营养支持或深静脉应用支持。

2 结果

2.1 手术情况

手术时间2~7 h,平均3.3 h。术中出血量100~500 mL,平均200 mL。门静脉撕裂1例,出血约200 mL。无手术死亡病例。

2.2 手术并发症及处理

41例均康复出院,住院时间10~38 d,平均14 d。5例(12.2%)并发切口感染,经伤口换药恢复;1例(2.4%)术后第2天并发胆瘘,经腹腔引流管引流1周胆瘘愈合出院;4例(9.8%)术后并发胰瘘,经ERCP检查均为胆总管残端瘘,4例均为胆总管残端连续缝合法,其中3例为囊肿内黏膜剥除、1例为囊肿内黏膜烧灼。4例均行乳突切开,1例行鼻胆管引流。2例经腹腔引流管引流,2例穿刺置管引流,引流2~4周胰瘘愈合。

2.3 病理结果

41例病理检查胆总管囊肿为单层柱状上皮黏膜,可见部分上皮细胞破坏、溃疡,及纤维结缔组织增生,炎性细胞浸润,符合胆总管囊肿表现。合并胆管黏液乳突状腺瘤1例,合并胆管中分化黏液腺癌3例,合并腺癌2例。

2.4 随访

本组41例患者出院后经门诊随诊或电话跟踪复诊。随访时间6个月至8年。1例术中门静脉撕裂修补术后1年B超检查门静脉无狭窄。3例术后3个月内有发热畏寒,经应用抗生素、输液、利胆治疗随访2~3年未再发作。5例偶有上腹隐痛。5例并右肝内胆管囊肿未处理者随访1~3年囊肿增大0.5~2 cm。2例术后1、3年死于脑出血。5例胆总管囊肿癌变者1例术后1年死于高血压,4例生存6个月、2年、4年、5年健在,无复发。其余患者健在无腹痛、发热、黄疸等发作。

3 讨论

成人型胆总管囊肿是儿童型胆总管囊肿的一种延续,其病理基础同儿童型胆总管囊肿一样是先天性疾病^[6, 8-12]:(1)儿童期病情隐匿,无或轻微症状,未经诊断与治疗,延续到成人发病;(2)儿童期虽有检查发现并确诊,但未做手术,成人后出现症状或并发症;(3)儿童期虽然有症状,但未进行手术治疗;(4)儿童期或青年期有胆囊结石、

胆管结石、胆管炎的症状,并做过手术如胆囊切除、胆总管切开取石,并未处理胆总管囊肿。

胰腺段胆总管囊肿由于与胰腺关系密切、解剖空间狭小,给手术带来了一定困难和复杂性。采用Kocher切口把十二指肠第二、三段游离翻转,同时切断胆总管囊肿上部,把胆总管下部向左、向前牵拉,可以较好的暴露胆总管囊肿的胰腺段。胰腺段胆总管前壁与胰腺组织比较密切,后壁很少有胰腺环形包绕的,大部分以胰腺凹型或舌片样覆盖或左右舌片融合覆盖^[7],因此顺胰腺段胆总管后壁紧贴胆总管壁往胆总管左右及前壁分离胰腺相对比较容易。如果胆总管囊肿由于长期炎症刺激纤维化、紧密粘连分离困难者,可以采用囊肿内黏膜剥离法,对剥离困难者,可以采用电刀烧灼囊肿黏膜的办法处理。在切断、结扎胆总管下端时一定要观察胰管开口情况,以免结扎或损伤胰管,术中采用胆道镜观察胰管开口是避免胰管损伤的一个好办法。结扎胆管下端采用丝线结扎及缝扎双重比较可靠, Prolene线或可吸收线连续缝合关闭容易造成残端胰痿,特别是采用囊肿内黏膜剥除或黏膜烧灼法的患者。本组4例胰痿2例为prolene线2例为可吸收线连续缝合关闭胆总管下部残端,一方面的原因是胆总管囊肿患者十二指肠乳突往往肥大压力高,一方面连续缝合可能存在胰液积聚的空腔,胰液腐蚀残端而导致胰痿。对于囊肿癌变的处理需要判断是否侵犯胰腺及肿瘤下方1 cm切沿冷冻切片病检是否有癌细胞。否则需要进行胰十二指肠切除术。

胰腺段胆总管囊肿手术的主要并发症是胰痿,胰痿的原因包括胰管损伤、胰腺组织损伤及胆总管残端痿。解剖分离胰腺段胆总管囊肿时需要仔细以避免胰管及胰腺组织损伤,在切断、结扎胆总管下端或剥离囊肿内黏膜时注意避免伤及胰管开口。

胰腺段胆总管囊肿手术相对复杂,有效处理囊肿需要适当的手术技巧和方法,游离胰头及十二指肠第二、三段以充分暴露胰腺段胆总管囊肿,采用切除、黏膜剥离及黏膜烧灼相结合的手术方法,重点处理好胆总管残端及避免胰管损伤以防止胰痿可以获理想结果。

参考文献

- [1] Jeong IH, Jung YS, Kim H, et al. Amylase level in extrahepatic bile duct in adult patients with choledochal cyst plus anomalous pancreatico-biliary ductal union[J]. World J Gastroenterol, 2005, 11(13):1965-1970.
- [2] Nawara C, Wolkersdörfer G, Öfner-Velano D, et al. Recent developments in the diagnosis and treatment of bile duct cysts: a review[J]. Eur Surg, 2011, 43(5):249-254.
- [3] Nicholl M, Pitt HA, Wolf P, et al. Choledochal cysts in western adults: complexities compared to children[J]. J Gastrointest Surg, 2004, 8(3):245-252.
- [4] 周轶瑜. 先天性胆管囊肿术后再手术分析[J]. 肝胆外科杂志, 2013, 21(2):114-116.
- [5] Mohammad Iqbal, 杨辉, 刘毅, 等. 成人胆总管囊肿的诊断和治疗(附72例分析)[J]. 中国现代普通外科进展, 2013, 16(8):619-623.
- [6] Todani T, Watanabe Y, Narusue M, et al. Congenital bile duct cysts: Classification, operative procedures, and review of thirty-seven cases including cancer arising from choledochal cyst[J]. Am J Surg, 1977, 134(2):263-269.
- [7] 黄志强. 当代胆道外科学[M]. 上海: 上海科学技术文献出版社, 1998:25, 544.
- [8] 雷春, 陈炯, 邵成颂, 等. 成人先天性胆管扩张症与胰腺炎发作的关系[J]. 中国普通外科杂志, 2007, 16(5):415-417.
- [9] 邹树, 田伏洲, 崔建峰. 内镜逆行胰胆管造影过程中取胆汁行淀粉酶检测的临床意义[J]. 中国普通外科杂志, 2006, 15(11):858-860.
- [10] 孙学军, 石景森. 先天性胆管囊状扩张症的手术治疗[J]. 中华肝胆外科杂志, 2004, 10(2):94-96.
- [11] 胡国潢, 段炼, 汤恢煥, 等. 胰胆管合流异常与先天性胆总管囊肿[J]. 中国普通外科杂志, 2008, 17(7):700-702.
- [12] 刘亚光, 宋波, 王涛. 成人胆总管囊肿的外科治疗(附17例报告)[J]. 肝胆外科杂志, 2008, 16(2):109-111.

(本文编辑 宋涛)

本文引用格式: 詹世林, 陈建雄, 霍枫, 等. 成人胰腺段胆总管囊肿手术技巧及术后胰痿的预防[J]. 中国普通外科杂志, 2015, 24(3):332-335. doi:10.3978/j.issn.1005-6947.2015.03.005

Cite this article as: ZHAN SL, CHEN JX, HUO F, et al. Surgical technique and prevention of postoperative pancreatic fistula in treatment of intrapancreatic choledochal cyst in adults[J]. Chin J Gen Surg, 2015, 24(3):332-335. doi:10.3978/j.issn.1005-6947.2015.03.005