



doi:10.3978/j.issn.1005-6947.2017.06.006  
http://dx.doi.org/10.3978/j.issn.1005-6947.2017.06.006  
Chinese Journal of General Surgery, 2017, 26(6):706-710.

· 专题研究 ·

## 症状性 Riles 1A 型颈总动脉闭塞的血运重建及疗效

黄必润<sup>1</sup>, 李震<sup>2</sup>

(1. 湖北省荆州市第一人民医院 血管外科, 湖北 荆州 434000; 2. 郑州大学第一附属医院 腔内血管外科, 河南 郑州 450052)

### 摘要

**目的:** 评价 Riles 1A 型颈总动脉闭塞 (CCAO) 的血运重建方式及效果。

**方法:** 对 2012 年 8 月—2015 年 6 月 9 例症状性 Riles 1A 型 CCAO 患者行血运重建, 其中旁路转流 5 例, 原位重建 4 例。

**结果:** 手术均顺利完成, 所有患者术后症状消失或明显好转。2 例 (2/9) 出现过度灌注综合征, 经严格控制血压、脱水降颅压治疗后好转, 无脑出血等严重并发症。随访期间患者一般情况良好, 症状明显改善或消失, 1 例行颈动脉内膜剥脱术联合颈动脉支架置入术患者术后 6 个月经超声发现支架近端轻中度狭窄 (<50%), 但患者无自觉症状, 未予处理; 1 例合并冠心病患者术后 17 个月因心肌梗塞死亡。

**结论:** 症状性 Riles 1A 型 CCAO 患者行血运重建安全有效; 手术方式需个体化选择, 原位重建应在有条件医疗机构积极开展。

### 关键词

动脉闭塞性疾病; 颈总动脉; 血管移植术  
中图分类号: R654.3

## Revascularization in symptomatic Riles type 1A common carotid artery occlusion and its efficacy

HUANG Birun<sup>1</sup>, LI Zhen<sup>2</sup>

(1. Department of Vascular Surgery, Jingzhou First People's Hospital, Jingzhou, Hubei China; 2. Department of Endovascular Surgery, the First Affiliated Hospital, Zhengzhou University, Zhengzhou 450052, China)

### Abstract

**Objective:** To evaluate the methods for revascularization in Riles type 1A common carotid artery occlusion (CCAO) and the efficacy.

**Methods:** From August 2012 to September 2015, 9 patients underwent revascularization for Riles type 1A CCAO. Of the patients, 5 cases underwent bypass graft and 4 cases underwent in situ reconstruction.

**Results:** Operations were successfully completed in all patients, and their symptoms disappeared or were significantly improved after operation. Two patients (2/9) developed hyperperfusion syndrome that improved after strict blood pressure control and reduction of intracranial pressure by cerebral dehydration, and no serious complications such as cerebral hemorrhage occurred. During follow-up period, patients were generally in good condition and their symptoms were significantly improved or disappeared; at 6 months after operation, mild to moderate proximal in-stent stenosis (<50%) was found by ultrasound in one patient who had combined carotid

基金项目: 国家自然科学基金资助项目 (81270393)。

收稿日期: 2016-09-27; 修订日期: 2017-04-28。

作者简介: 黄必润, 湖北省荆州市第一人民医院主治医师, 主要从事血管外科及介入治疗方面的研究。

通信作者: 李震, Email: lizhen1029@hotmail.com

endarterectomy and carotid artery stenting, but the patient had no subjective symptoms and no treatment was given; one patient with coronary artery disease died due to myocardial infarction 17 months later.

**Conclusion:** Revascularization in Riles type 1A CCAO is safe and effective; the surgical treatment should be individually tailored and the in situ reconstruction should be recommended in qualified medical institutions.

#### Key words

Arterial Occlusive Diseases; Carotid Artery, Common; Vascular Grafting

CLC number: R654.3

血管外科领域的颅外颈动脉病变血运重建以及其和神经系统症状的相关性研究已有数十年历史<sup>[1]</sup>,大部分都集中在颈内动脉(ICA)病变,很少有人关注颈总动脉(CCA)。颈总动脉闭塞(CCAO)患者发病率低,在症状性脑血管疾病中约占2%~4%<sup>[2]</sup>。CCA O相关症状主要源于低灌注和残端栓子脱落导致脑梗塞<sup>[2]</sup>。目前对于CCA O病变是否需积极血运重建还存有较大争议<sup>[3-6]</sup>,但反复发作的症状性CCA O患者药物治疗无法缓解时似乎趋于需更加积极外科干预。我科2012年8月—2015年6月对9例症状性合并颈动脉分叉及以远均通畅的CCA O(Riles 1A型CCA O)患者行多种不同方式血运重建取得了满意疗效,现报告如下。

## 1 资料与方法

### 1.1 一般资料

收集我科2012年8月—2015年6月治疗的9例症状性Riles 1A型CCA O(图1,CCA O的Riles分型<sup>[7]</sup>)行血运重建患者资料,其中男3例,女6例;年龄31~72岁,平均58.5岁;病因包括大动脉炎(3例),动脉粥样硬化(6例);患者主要临床表现为肢体感觉和/或运动障碍、言词不清、语速减慢、黑朦、头晕等。

术前血管彩色多普勒超声及CTA和DSA显示所有患者颈总动脉长段闭塞,颈动脉分叉及以远均通畅(Riles 1A型CCA O),超声血流频谱显示颈外动脉逆向血流经颈动脉分叉供应颈内动脉,颈内动脉血流通畅。

### 1.2 手术方式

其中旁路转流5例(左锁骨下动脉-左颈总动脉4例,包括1例左锁骨下动脉-左颈总动脉-右锁骨下动脉序贯搭桥;右股动脉-右颈总动脉1例,均使用带支撑环人工血管),原位重建4例,左侧3例,右侧1例,1例单纯颈动脉纵行切开内膜剥

脱术(CEA)联合术中取栓,3例行CEA联合术中取栓并颈动脉支架植入(CAS)的复合手术。所有患者术前至少服用双抗(波立维75 mg+肠溶阿司匹林100 mg/d)抗血小板治疗2周以上,并术前停用波立维5~7 d,阿司匹林不停用,术后均持续应用。术中患者均在夹闭颈动脉或支架植入前均给予静脉肝素化(50~80 U/kg),术后无需鱼精蛋白中和。CEA术均采用直接缝合,未行补片成形。随访期间患者均口服双抗3个月,后单用阿司匹林及他汀类药物。

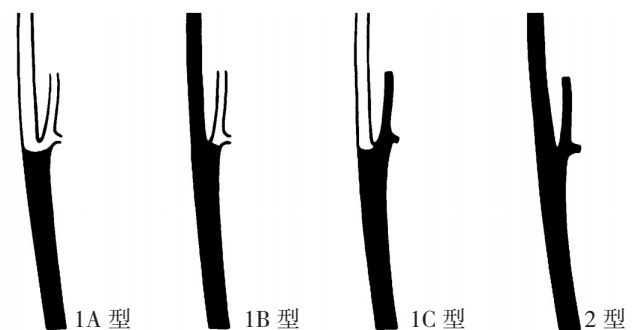


图1 CCAO的Riles分型(1A型和ICA与ECA均通畅;1B型ECA通畅而ICA闭塞;1C型ICA通畅而ECA闭塞;2型CCA、ICA和ECA均闭塞)

Figure 1 Riles classification for CCAO (type 1A presenting patent ICA and ECA; type 1B presenting patent ECA and occluded ICA; type 1C presenting patent ICA and occluded ECA; type 2 presenting occluded CCA, ICA and ECA)

## 2 结果

### 2.1 手术及术后情况

9例患者手术均顺利完成,术后头晕、黑朦消失或缓解,语言或肢体功能改善,短暂性脑缺血发作(TIA)消失或明显减少;2例(22.2%)出现过灌注综合征,经严格控制血压、脱水降颅压治疗后好转,无脑出血等严重并发症;围手术期患者无脑梗死发生;有2例术后出现饮水呛咳,但

均于出院前（术后1周）基本恢复。

## 2.2 术后随访情况

9例患者全部获得门诊规律随访，随访时间2个月至3年，平均（ $16 \pm 3$ ）个月，以颈动脉超声和/或CTA复查（图2-3），随访期间患者一般情况良好，症状明显改善或消失；1例联合CAS患者术后6个月经超声发现支架近端轻度狭窄（约50%），但患者无自觉症状，未予处理；1例合并冠心病患者术后17个月因心肌梗塞死亡。

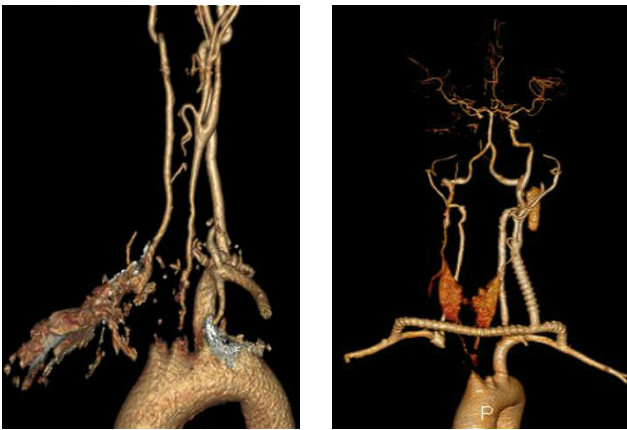

图2 大动脉炎患者双侧颈动脉闭塞，行左锁骨下动脉-左颈动脉-右锁骨下动脉序贯搭桥，术后6个月随访桥血管通畅

Figure 2 Sequential bypass of left subclavian artery-left carotid artery-right subclavian artery performed for bilateral carotid artery occlusion in patient with Takayasu arteritis, and the bypass graft remaining patent on 6 months after operation

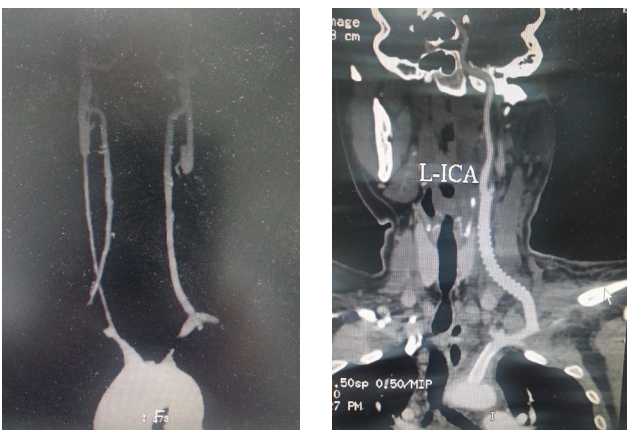


图3 弓上血管均受累的大动脉炎患者行左锁骨下动脉支架植入+左锁骨下动脉-左颈动脉搭桥，术后1年随访支架及桥血管均血流通畅

Figure 3 Left subclavian artery stenting plus left subclavian artery-right carotid artery bypass performed for involvement of the supra aortic arch vessels in patient with Takayasu arteritis, and the bypass graft and stent remaining patent after one year

## 3 讨论

### 3.1 CCAO 病理生理及治疗选择

CCAO是否需积极干预尚有争议，但对于症状性CCAO给予外科手术，无症状患者把药物作为一线治疗似乎已达成共识<sup>[8-9]</sup>。尽管缺乏足够的证据，但确定远端侧支血流的存在和血流量是否充分则是最重要的<sup>[10]</sup>，以便选择可以从血运重建中获益的患者。在CCAO的Riles分型中哪种类型更易致脑缺血也未见详尽报道，无症状CCAO患者伴通畅的ICA（1A、1C型）似乎具有良好的病程，中风风险较低<sup>[11-12]</sup>。研究<sup>[13]</sup>显示休息时CCAO比ICA闭塞患者的大脑中动脉血流量更大，但总体颅内血流量可能在颈总动脉闭塞患者更小，因为颈外动脉能够参与部分颅内血流，故CCAO发生梗塞风险更大。Klonaris等<sup>[8]</sup>的Meta分析显示1A型CCAO占61.5%，而未发现1C型患者，1B及2型CCAO患者无手术适应症。

残腔综合征曾经被认为是CCAO患者中风的罪魁祸首<sup>[14]</sup>，残端微栓子脱落和血流动力学变化可能是其发病机制<sup>[2]</sup>，故消除残腔必要时同期重建改善颅内血流为学者<sup>[14]</sup>所推崇，被认为是安全的，并且可以有效缓解脑缺血症状。一般建议对CCAO病变行超声和CTA联合评估<sup>[15]</sup>；超声评估颈动脉分叉及以远血流方向，CTA评估颈内动脉通畅性。超声可发现CCAO患者所特有的颈内动脉窃血现象（U形血流），即颈外动脉逆向血流经颈动脉分叉流向颈内动脉，进而缓解脑缺血症状，这也为预防血运重建后高灌注发生提供一定理论支持。

### 3.2 血运重建方式

通畅的ICA全程是CCAO血运重建的前提，手术方式包括旁路转流和原位重建，前者有较多的转流途径包括开胸升主动脉-颈动脉搭桥、锁骨下动脉-颈动脉搭桥、颈-颈转流、股动脉-颈动脉或腋动脉搭桥等，均有相关文献报道；而原位重建对于CCAO病变似乎鲜有报道，可能源于基础疾病治疗的不彻底及长段内膜损伤、中膜暴露导致较差的远期通畅率<sup>[16]</sup>，再者就是担心再通后原位残留斑块的脱落。已报道的原位重建方式有CEA联合术中取栓<sup>[16]</sup>，CEA联合术中取栓并近端胸内段CAS的复合手术<sup>[17-18]</sup>。

CCAO旁路转流与原位重建孰优孰劣争论不大，综合评估似乎前者更为血管外科医生所接收，尤其是炎症病变如东方较常见的大动脉炎，

但复杂病例的短段 (<3 cm) 病变支架植入也有较好疗效<sup>[19]</sup>。本组有2例大动脉炎患者因一般情况差,头臂血管均受累,无弓上较好的流入道,开胸风险大,故1例行股动脉-颈动脉旁路;另1例严重大动脉炎患者左锁骨下动脉短段闭塞(约2 cm),余头臂血管均长段闭塞,故行腔内开通左锁骨下动脉后再行左锁骨下-左颈动脉旁路术,患者均获益明显。在颈部旁路术中,人工血管比静脉移植物似乎有更好的远期通畅率,可能因为颈部活动度较大,人工血管更耐扭转<sup>[8, 20]</sup>,笔者在行颈动脉旁路中也常规使用带支撑环的人工血管。

CCAO病变行原位重建尽管不为多数学者提倡,却也屡见报道<sup>[17-21]</sup>。血管外科医生似乎常把发病率较高的股浅动脉病变研究作为全身中等血管参考评估,但源于长段内膜损伤所致股浅动脉开通术后不佳的远期通畅率似乎和颈动脉有所区别。股浅动脉和颈动脉血管自身特点及所供血器官明显不同,所致血管远期通畅率差别较大。股浅动脉供应大腿肌肉,并且经受扭转,易伸长或缩短,常诱发内膜增生,最重要的是部分病流出道不佳,故再狭窄的发生率较高;但颈动脉供应大脑,流量大,阻力小,比较而言可能有较好的远期通畅率<sup>[16]</sup>,本组原位重建患者随访期间也未见有明显狭窄病例。术后原闭塞颈总动脉残留斑块脱落致脑梗塞可能为部分术者所担心,但术中的完整细致剥脱、术后抗血小板及他汀类药物应用可明显减少此类并发症发生。本组4例原位重建患者均给予阿司匹林及他汀类药物,并酌情加大他汀类药物剂量。

CEA联合术中取栓并近端胸内段CAS的复合手术有其独特的原位重建优势<sup>[17]</sup>。近端支架不仅解除胸外无法暴露的闭塞段,还可补救或预防取栓所致的逆向夹层或不稳定斑块内膜,尽管在本组病例中尚未发现夹层患者;释放支架时阻断远端不必加用保护伞即可避免栓子栓塞风险。

### 3.3 围手术期管理

开通颈总动脉后大量增加的颅内血流将导致不可避免的高灌注风险,而长期的慢性脑缺血状态可能造成脑血管自动调节功能损害,血流复通后将诱发脑出血甚至死亡的风险<sup>[22-24]</sup>,但除术中术后的常规预防性措施(选择性控制血压、降颅压等)外,开通后的颈动脉血流对颈动脉窦的刺激增强进而降低心率血压似乎也有助于降低高灌

注风险,本组发现有3例患者术后血压心率均有不同程度下降;再者1A型CCAO患者伴有通畅的U型血流也与颈内动脉闭塞患者的高灌注风险不可一概而论,后者显然风险更大。本组未发现有出血等严重高灌注患者,轻中度高灌注在常规处理后也逐渐恢复。

总之,对于症状性Riles 1A型颈总动脉闭塞患者行血运重建安全有效,围手术期并发症低;手术方式需个体化选择;原位重建应在有条件医疗机构积极开展。

### 参考文献

- [1] Liapis CD, Bell PR, Mikhailidis D, et al. ESVS guidelines. Invasive treatment for carotid stenosis: indications, techniques[J]. *Eur J Vasc Endovasc Surg*, 2009, 37(4 Suppl):1-19. doi: 10.1016/j.ejvs.2008.11.006.
- [2] 刘卫东,郝继恒,张士刚,等. 颈动脉残腔综合征的诊断和手术治疗[J]. *中华神经外科杂志*, 2013, 29(3):227-229. doi:10.3760/cma.j.issn.1001-2346.2013.03.004.  
Liu WD, Hao JH, Zhang SG, et al. Diagnosis and surgical treatment of carotid stump syndrome[J]. *Chinese Journal of Neurosurgery*, 2013, 29(3):227-229. doi:10.3760/cma.j.issn.1001-2346.2013.03.004.
- [3] Mylonas SN, Antonopoulos CN, Moulakakis KG, et al. Management of Patients with Internal Carotid Artery Near-total Occlusion: An Updated Meta-analysis[J]. *Ann Vasc Surg*, 2015, 29(8):1664-1672. doi: 10.1016/j.avsg.2015.05.015.
- [4] Shchanitsyn IN, Maksyushina TD, Titova YI, et al. Spontaneous recanalization of chronic occlusion of the internal carotid artery[J]. *Angiol Sosud Khir*, 2015, 21(2):124-135.
- [5] Stabile E, Biamino G, Sorropago G, et al. Proximal endovascular occlusion for carotid artery stenting[J]. *J Cardiovasc Surg (Torino)*, 2013, 54(1):41-45.
- [6] Antoniou GA, Kuhan G, Sfyroeras GS, et al. Contralateral occlusion of the internal carotid artery increases the risk of patients undergoing carotid endarterectomy[J]. *J Vasc Surg*, 2013, 57(4):1134-1145. doi: 10.1016/j.jvs.2012.12.028.
- [7] Riles TS, Imparato AM, Posner MP, et al. Common carotid occlusion, Assessment of the distal vessels[J]. *Ann Surg*, 1984, 199(3):363-366.
- [8] Klonaris C, Kouvelos GN, Kafza M, et al. Common carotid artery occlusion treatment: revealing a gap in the current guidelines[J]. *Eur J Vasc Endovasc Surg*, 2013, 46(3):291-298. doi: 10.1016/j.ejvs.2013.06.006.
- [9] 梁春阳,徐如祥,张强,等. 症状性慢性颈动脉闭塞的临床

- 研究[J]. 中国微侵袭神经外科杂志, 2015, 20(9):385-388. doi:10.11850/j.issn.1009-122X.2015.09.001.
- Liang CY, Xu RX, Zhang Q, et al. Clinical study of symptomatic chronic carotid artery occlusion[J]. Chinese Journal of Minimally Invasive Neurosurgery, 2015, 20(9):385-388. doi:10.11850/j.issn.1009-122X.2015.09.001.
- [10] 黄艾华, 王佳楠, 邱晓迪, 等. 一侧颈总动脉闭塞的特殊侧支循环代偿病例一例报道[J]. 中华神经医学杂志, 2015, 14(1):87-88. doi:10.3760/cma.j.issn.1671-8925.2015.01.020.
- Huang AH, Wang JN, Qiu XD, et al. Special compensatory of collateral circulation with unilateral common carotid artery occlusion: one case report[J]. Chinese Journal of Neuromedicine, 2015, 14(1):87-88. doi:10.3760/cma.j.issn.1671-8925.2015.01.020.
- [11] Cull DL, Hansen JC, Taylor SM, et al. Internal carotid artery patency following common carotid artery occlusion: management of the asymptomatic patient[J]. Ann Vasc Surg, 1999, 13(1):73-76.
- [12] 李培培, 彭俊阳, 姚建华. 颈动脉狭窄与脑梗死发生的相关性分析及干预措施[J]. 中国实验诊断学, 2016, 20(4):691-693.
- Li PP, Peng JY, Yao JH. Correlation between carotid artery stenosis and cerebral infarction and counter measures[J]. Chinese Journal of Laboratory Diagnosis, 2016, 20(4):691-693.
- [13] Nakamura A, Wakugawa Y, Yasaka M, et al. Antegrade internal carotid artery collateral flow and cerebral blood flow in patients with common carotid artery occlusion[J]. J Ultrasound Med, 2012, 31(10):1561-1566.
- [14] Martin RS 3rd, Edwards WH, Mulherin JL Jr, et al. Surgical treatment of common carotid artery occlusion[J]. Am J Surg, 1993, 165(3):302-306.
- [15] Dermizakis I, Minardos I, Kampanarou M, et al. Color duplex sonography of occlusion of the common carotid artery with reversed flow in the extracranial internal carotid artery[J]. J Clin Ultrasound, 2002, 30(6):388-391.
- [16] Aguiar ET, Lederman A, Matsunaga P. Ring-stripping retrograde common carotid endarterectomy: case report[J]. Sao Paulo Med J, 2002, 120(5):154-157.
- [17] Pintér L, Cagiannos C, Bakoyiannis CN, et al. Hybrid treatment of common carotid artery occlusion with ring-stripper endarterectomy plus stenting[J]. J Vasc Surg, 2007, 46(1):135-139.
- [18] 张路, 唐晓, 郭大乔. 微导丝技术联合支架植入开通颈动脉闭塞2例报告[J]. 中国临床医学, 2016, 23(1):106-107.
- Zhang L, Tang X, Guo DQ. Microguide Wire Technique Combined with Stenting for Recanalization of Carotid Artery Occlusion: Two Case Reports[J]. Chinese Journal of Clinical Medicine, 2016, 23(1):106-107.
- [19] 黄必润, 李震, 汪忠镐. 复合手术行弓上血流重建治疗头臂型大动脉炎的临床分析[J]. 中华外科杂志, 2015, 53(9):707-708. doi:10.3760/cma.j.issn.0529-5815.2015.09.017.
- Huang BR, Li Z, Wang ZG. Clinical analysis of the treatment of Takayasu's arteritis with hybrid operation on the reconstruction of arch blood flow[J]. Chinese Journal of Surgery, 2015, 53(9):707-708. doi:10.3760/cma.j.issn.0529-5815.2015.09.017.
- [20] 李学锋, 余恒锡, 谷涌泉, 等. 颈总动脉-锁骨下动脉旁路移植术治疗锁骨下动脉闭塞[J]. 中国普通外科杂志, 2008, 17(6):539-541.
- Li XF, Yu HX, Gu YQ, et al. Carotid-subclavian bypass grafting for symptomatic subclavian artery occlusion[J]. Chinese Journal of General Surgery, 2008, 17(6):539-541.
- [21] Joseph G, Mathew A. Corkscrew intravascular channels within chronic common carotid artery occlusions in takayasu arteritis that disappear after angioplasty[J]. JACC Cardiovasc Interv, 2014, 7(12):e193-195. doi: 10.1016/j.jcin.2014.07.011.
- [22] Galkin PV, Gushcha AO, Antonov GI. Surgical treatment of the internal carotid artery atherosclerotic occlusion[J]. Zh Nevrol Psikhiatr Im S S Korsakova, 2014, 114(7):67-72.
- [23] Mandavia R, Qureshi MI, Dharmarajah B, et al. Safety of carotid intervention following thrombolysis in acute ischaemic stroke[J]. Eur J Vasc Endovasc Surg, 2014, 48(5):505-512. doi: 10.1016/j.ejvs.2014.08.012.
- [24] Koutsoumpelis A, Kouvelos G, Peroulis M, et al. Surgical and endovascular intervention on internal carotid artery near occlusion[J]. Int Angiol, 2015, 34(2):172-181.

( 本文编辑 姜晖 )

本文引用格式: 黄必润, 李震. 症状性Riles 1A型颈总动脉闭塞的血运重建及疗效[J]. 中国普通外科杂志, 2017, 26(6):706-710. doi:10.3978/j.issn.1005-6947.2017.06.006

Cite this article as: Huang BR, Li Z. Revascularization in symptomatic Riles type 1A common carotid artery occlusion and its efficacy[J]. Chin J Gen Surg, 2017, 26(6):706-710. doi:10.3978/j.issn.1005-6947.2017.06.006