



doi:10.3978/j.issn.1005-6947.2018.05.002  
http://dx.doi.org/10.3978/j.issn.1005-6947.2018.05.002  
Chinese Journal of General Surgery, 2018, 27(5):535-540.

· 专题研究 ·

# 全乳晕内镜途径与传统开放手术治疗 T<sub>1</sub> 期乳头状甲状腺癌的疗效比较

彭瑶, 白宁, 王文龙, 蒋波, 孟朝阳, 黄万泽, 杜新, 张哲嘉, 李新营

(中南大学湘雅医院 普外甲状腺外科, 湖南 长沙 410008)

## 摘要

**目的:** 比较全乳晕内镜下与传统开放手术治疗 T<sub>1</sub> 期甲状腺乳头状癌的临床效果。

**方法:** 回顾性分析 2016 年 1 月—2017 年 12 月行全乳晕入路内镜甲状腺手术 56 例 T<sub>1</sub> 期甲状腺乳头状癌患者(内镜组)与行传统开放甲状腺手术的 56 例 T<sub>1</sub> 期甲状腺乳头状癌患者(开放组)的临床资料。

**结果:** 两组术前一般资料和手术方式比较差异无统计学意义(均  $P>0.05$ )。内镜组平均手术时间高于开放组(132.1 min vs. 96.7 min,  $P<0.05$ )。两组在术中出血量、清扫淋巴结数和转移阳性率、术后并发症方面无统计学差异(均  $P>0.05$ )。内镜组中, 癌结节直径  $<1$  cm 的患者与癌结节直径 1~2 cm 的患者间比较, 后者手术时间和术后暂时性低钙血症发生率方面明显高于前者( $P<0.05$ ), 但两者术中出血量、中央区清扫淋巴结数及阳性率、术后并发症均无明显差异(均  $P>0.05$ )。术后随访内镜组与开放组均无复发和转移征象。

**结论:** 全乳晕内镜途径下手术治疗 T<sub>1</sub> 期甲状腺乳头状癌是安全可行的, 与传统甲状腺手术具有相似的临床疗效。

## 关键词

甲状腺肿瘤; 癌, 乳头状; 甲状腺切除术; 内窥镜  
中图分类号: R736.1

## Efficacy comparison of endoscopic thyroidectomy via bilateral areolar approach and conventional open thyroidectomy in treatment of T<sub>1</sub> papillary thyroid cancer

PENG Yao, BAI Ning, WANG Wenlong, JIANG Bo, MENG Chaoyang, HUANG Wanze, DU Xin, ZHANG Zhejiang, LI Xinying

(Division of Thyroid Surgery, Department of General Surgery, Xiangya Hospital, Central South University, Changsha 410008, China)

## Abstract

**Objective:** To compare the clinical effects between endoscopic thyroidectomy via bilateral areolar approach and conventional open thyroidectomy in treatment of T<sub>1</sub> papillary thyroid cancer (PTC).

**Methods:** The clinical data of 56 patients with T<sub>1</sub> PTC undergoing endoscopic thyroidectomy via bilateral areolar approach (endoscopic group) and 56 patients with T<sub>1</sub> PTC undergoing conventional open surgery (open surgery group) from January 2016 to December 2017 were retrospectively analyzed.

**Results:** There were no significant differences in preoperative data and surgical procedures between the two

基金项目: 国家自然科学基金资助项目(81672885)。

收稿日期: 2018-02-22; 修订日期: 2018-04-10。

作者简介: 彭瑶, 中南大学湘雅医院硕士研究生, 主要从事甲状腺外科方面的研究。

通信作者: 李新营, Email: lixinying@csu.edu.cn

groups (all  $P>0.05$ ). The average operative time in endoscopic group was significantly longer than that in open surgery group (132.1 min vs. 96.7 min,  $P<0.05$ ), but no significant differences were noted in intraoperative blood loss, the number of dissected lymph nodes, rate of positive lymph nodes and incidence of postoperative complications between the two groups (all  $P>0.05$ ). In endoscopic group, the operative time and incidence of postoperative temporary hypocalcemia were increased in patients with the diameter of lesion less than 1 cm compared with those with the diameter of lesion from 1 to 2 cm (both  $P<0.05$ ), but no significant differences were seen in intraoperative blood loss, number of dissected lymph nodes and rate of positive lymph nodes and incidence of postoperative complications between them (all  $P>0.05$ ). No signs of recurrence or metastasis were noted in both groups during follow-up.

**Conclusion:** Endoscopic thyroidectomy via bilateral areolar approach is safe and feasible for  $T_1$  PTC, and it also has similar clinical efficacy to that of open thyroidectomy.

**Key words** Thyroid Neoplasms; Carcinoma, Papillary; Thyroidectomy; Endoscopes

**CLC number:** R736.1

自从2000年Ikeda等<sup>[1]</sup>和Ohgami等<sup>[2]</sup>先后报道了第1例经非颈部入路腔镜下甲状腺手术以来,不同入路的腔镜甲状腺术式在国内外得到了广泛的开展和应用<sup>[3-4]</sup>。基于优良的美容效果,目前腔镜治疗甲状腺疾病的适应证已从早期的治疗良性病变扩大到低危的分化型甲状腺癌的治疗。2016年1月以来中南大学湘雅医院开展了全乳晕甲状腺切除术,笔者通过比较全乳晕腔镜途径甲状腺切除术和传统开放手术方法两种方法治疗 $T_1$ 期乳头状甲状腺癌的临床疗效,报告如下。

## 1 资料与方法

### 1.1 一般资料

2016年1月—2017年12月期间在中南大学湘雅医院普通外科行全乳晕腔镜途径下和同期行开放手术的甲状腺乳头状癌病例各56例,所有患者均有完整的临床资料和随访结果。入组条件:(1)肿瘤直径 $\leq 2$  cm;(2)术前影像学检查提示为无颈部淋巴结转移( $cN_0$ );(3)无远处转移者。排除标准:(1)既往颈部有手术史或放疗史;(2)合并甲状腺功能亢进;(3)有各种手术禁忌证者。此外,以1 cm为界将腔镜组分为微癌组39例( $<1$  cm)和小癌组(1~2 cm)17例,分析比较两组手术结果。

### 1.2 麻醉与手术方法

两组患者均采用经口气管插管全麻,腔镜组采用仰卧“人”字体位,开放组采用平卧位,两组均肩颈部垫软枕略抬高,使头部充分后仰固定。全乳晕入路腔镜手术方法:术前均标记切口、皮下隧道走行、胸锁乳突肌外侧缘、肿瘤位

置、甲状软骨位置等(图1)。将配置好的“膨胀液”(1:500肾上腺素水+20 mL罗哌卡因)在右侧乳晕内侧2~4点方向注入胸前区,使用无损伤分离棒进行钝性分离后放置直径为10 mm的Trocar作为观察孔,注入 $CO_2$ 维持压力在6~8 mmHg(1 mmHg=0.133 kPa)。在左侧乳晕10点及右侧乳晕11点处、沿乳晕各做5 mm的切口直达筋膜浅层,分别置入5 mm Trocar作为左右操作孔。直视下在颈阔肌深面进行分离颈前皮瓣至标记范围,上界至环状软骨上缘,两侧边界至胸锁乳突肌外侧缘(见图1)。使用超声刀纵向切开颈白线,在真、假被膜之间疏松间隙内分离甲状腺前方、下极和外侧面,使用腔镜拉钩拉开颈前肌群来扩大手术操作的空间,充分暴露甲状腺,分离气管前间隙,靠健侧离断峡部,向外上方牵拉甲状腺,自下向上贴近腺体纵向游离甲状腺与气管之间的间隙直至甲状腺悬韧带,分离进入环甲间隙;向对侧牵拉甲状腺,离断甲状腺中静脉,继续向上完成甲状腺外侧的游离,向下牵拉腺叶上极,贴近腺体切断甲状腺上血管的前支;再将腺叶从下往上翻,在气管食管沟区域用弯钳分离可见折光率高、条索状、纵向走行的喉返神经(图2),用明胶海绵隔开喉返神经以免超声刀的热损伤,再紧贴腺体超声刀功能头朝上继续向上分离直至喉返神经入喉,继续向上分离推开上旁腺,贴近甲状腺背面切断甲状腺上动脉后支,完整切除甲状腺。标本袋取出标本送检,所有患者均行预防性中央区淋巴结清扫,患侧分离至颈动脉鞘,沿颈动脉鞘往下分离脂肪及淋巴组织,向上牵拉颈部淋巴结及脂肪组织,继续向下分离至胸腺位置,

沿喉返神经完整切除淋巴结及脂肪组织,并仔细查找有无误切的甲状旁腺。彻底止血清洗创面后,在右侧乳晕外侧Trocar处置入持续负压吸引管。术后1~2 d拔除引流管。

### 1.3 观察指标和随访

观察指标包括统计手术时间(从切开皮肤

至缝合完皮肤的时间)、术中出血量、清扫淋巴结数、淋巴结阳性率、术后并发症等。术后处理及随访:术后第1天常规复查血清离子及甲状旁腺激素水平,根据血钙和PTH水平静脉或口服补钙和维生素D。术后第1个月及之后的每3个月复查甲状腺功能及甲状腺超声并根据调整左甲状腺素片。

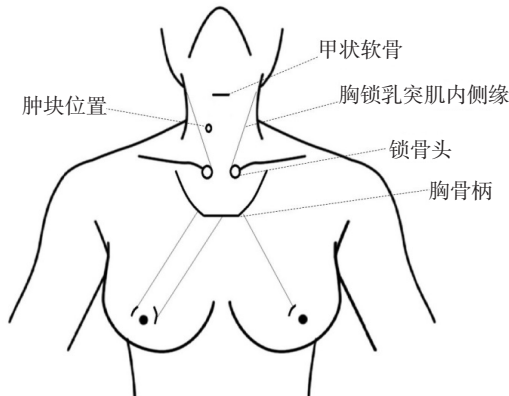


图1 全乳晕内镜途径甲状腺手术前标记线

Figure 1 Preoperative skin markings for endoscopic thyroidectomy via bilateral areolar approach

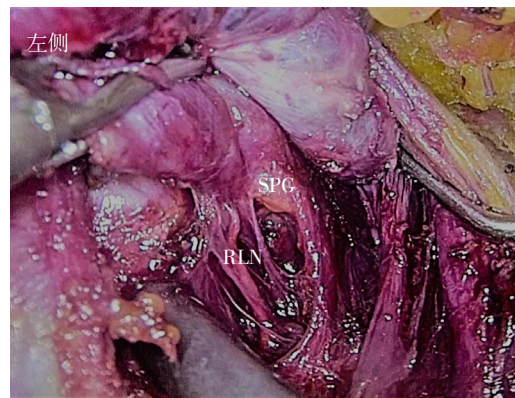
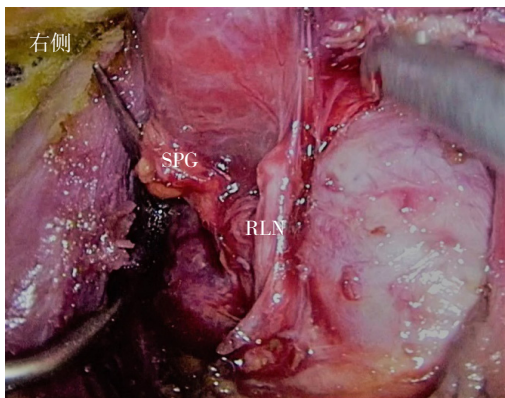
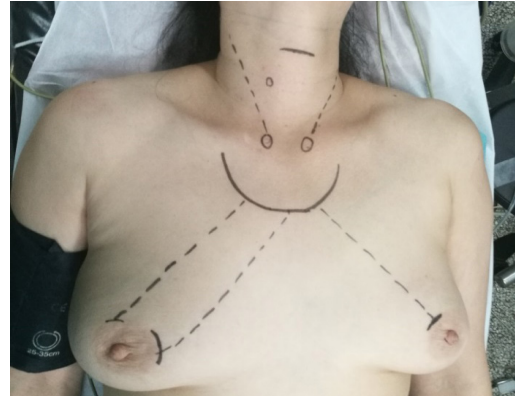


图2 术中显露上位甲状旁腺和喉返神经(SPG:上位甲状旁腺;RLN:喉返神经)

Figure 2 Intraoperative exposure of superior parathyroid glands and recurrent laryngeal nerve (SPG: superior parathyroid gland; RLN: recurrent laryngeal nerve)

### 1.4 统计学处理

应用SPSS 19.0统计软件对收集数据进行处理,计量资料以均数±标准差( $\bar{x} \pm s$ )表示,两样本均数间比较采用t检验,计数资料组间比较采用 $\chi^2$ 检验及Fisher精确检验, $P < 0.05$ 为差异有统计学意义。

## 2 结果

### 2.1 一般资料和手术方式比较

内镜组甲状腺手术的56例患者均为女性,平均年龄( $36.0 \pm 8.2$ )岁,其中行单侧腺叶切除和全/近全甲状腺切除分别为45例和11例;开放组甲

状腺手术的56例患者中男2例,女54例,平均年龄( $38.6 \pm 9.0$ )岁,其中行单侧腺叶切除和全/近全甲状腺切除分别为39例和17例。两组术前一般资料和手术方式方面比较差异无统计学意义(均 $P > 0.05$ ),具有可比性(表1)。

### 2.2 内镜组和开放组手术结果比较

内镜组56例患者手术均顺利完成,无中转开放。内镜组手术时间明显高于开放组,差异有统计学意义( $P < 0.05$ )。内镜组与开放组比较,两者在术中出血量、清扫淋巴结数和转移阳性率(转移淋巴结数/清扫总淋巴结数)比较均无统计学差异(均 $P > 0.05$ )(表2)。



表1 内镜组与开放组一般资料和手术方式比较 (n=56)

Table 1 Comparison of the general data and surgical procedures between endoscopic group and open surgery group (n=56)

组别	性别 [n (%)]		年龄 (岁, $\bar{x} \pm s$ )	肿块大小 (mm, $\bar{x} \pm s$ )	手术方式 [n (%)]	
	男	女			甲状腺腺叶切除术	全/近全甲状腺切除术
内镜组	0	56	36.3 ± 7.6	14.6 ± 11.5	45	11
开放组	2	54	38.6 ± 8.1	15.7 ± 10.6	39	17
P	0.154		0.124	0.615	0.190	

表2 内镜组与开放组手术相关指标比较 (n=56,  $\bar{x} \pm s$ )Table 2 Comparison of the surgery-related variables between endoscopic group and open surgery group (n=56,  $\bar{x} \pm s$ )

组别	手术时间 (min)	术中出血量 (mL)	淋巴结	
			清扫数 (枚)	阳性率 (%)
内镜组	132.1 ± 44.8	18.9 ± 15.4	5.9 ± 3.5	0.167 ± 0.223
开放组	96.7 ± 36.4	20.3 ± 13.5	7.0 ± 5.6	0.213 ± 0.313
P	<0.001	0.610	0.215	0.372

### 2.3 内镜组和开放组手术后并发症比较

内镜组与开放组比较, 两组患者均无永久性声带麻痹和永久性甲状旁腺功能低下者。内镜组和开放组分别有8例和13例暂时性低钙血症, 经补钙治疗6个月后复查甲状旁腺激素 (PTH) 和血钙均恢复正常。内镜组和开放组分别有2例和1例暂时性声带麻痹, 分别在7 d至3个月后复查喉镜声带活动恢复正常; 内镜组和开放组在术后声嘶和低钙血症对比无明显差异 ( $P>0.05$ ); 其中1例行内镜手术者于术后6个月胸骨上窝处约18 mm脓肿, 予以引流。2例内镜组患者术后出现胸前区不适,

3~6个月后明显缓解消失 (表3)。

表3 内镜组与开放组术后并发症比较 [n=56, n (%)]

Table 3 Comparison of the incidence of postoperative complications between endoscopic group and open surgery group [n=56, n (%)]

组别	暂时性 声嘶	暂时性 低钙血症	(伤口 感染)	胸前区 不适
内镜组	2 (3.57)	8 (14.29)	1 (1.79)	2 (3.57)
开放组	1 (1.79)	13 (23.21)	0 (0.00)	—
P	0.558	0.226	0.315	0.079

### 2.4 内镜小癌组和微癌组手术结果比较

根据肿瘤大小分组进行相关指标比较, 结果显示小癌组患者的手术时间长于微癌组 ( $P<0.05$ ); 小癌组的暂时性低钙血症发生数高于微癌组, 差异有统计学意义 ( $P<0.05$ ); 小癌组与微癌组在术中出血量、清扫淋巴结数和转移阳性率、术后声嘶和低钙血症方面无明显差异 (均 $P>0.05$ ) (表4)。

表4 内镜小癌组和微癌组手术相关指标比较

Table 4 Comparison of surgery-related variables between endoscopic small-lesion group and micro-lesion group

组别	n	手术时间 (min, $\bar{x} \pm s$ )	术中出血量 (mL, $\bar{x} \pm s$ )	淋巴结		术后并发症 [n (%)]	
				清扫数 (枚, $\bar{x} \pm s$ )	阳性率 (% , $\bar{x} \pm s$ )	声嘶	低钙
微癌组	39	133.9 ± 29.2	20.3 ± 15.4	5.6 ± 2.6	0.11 ± 0.22	1 (2.56)	2 (5.13)
小癌组	17	161.9 ± 38.4	26.5 ± 16.9	5.7 ± 2.5	0.25 ± 0.34	1 (5.88)	6 (35.29)
P		0.013	0.184	0.931	0.074	0.538	0.003

### 2.5 随访结果

所有患者均顺利完成3~24个月的随访, 术后1年内每3个月和之后每半年复查行甲状腺功能 (FT<sub>3</sub>, FT<sub>4</sub>和TSH)、甲状腺球蛋白 (TG)、甲状腺球蛋白抗体 (TGAb) 和颈部彩超复查。所有患者均未发现肿瘤复发和转移征象。

## 3 讨论

甲状腺结节和甲状腺癌常见于对美容要求

较高的女性患者, 而传统开放甲状腺手术后会致患者颈前留有明显手术瘢痕而影响美观<sup>[5]</sup>。研究<sup>[6-7]</sup>表明与传统开放甲状腺手术相比, 患者对于内镜入路手术的美容效果更加满意。1997年Gottlieb<sup>[8]</sup>报道了第1例原发性甲旁亢患者行内镜甲状腺腺切除术, 为开展内镜甲状腺手术奠定了良好的基础。内镜甲状腺手术经过近20年来的应用发展, 技术已日臻成熟<sup>[9-10]</sup>。根据内镜手术入路主要包括经胸骨切迹径路、锁骨下径路、腋窝径路 (单侧、双侧)、胸前径路 (胸乳、全乳晕)、

腋乳路径、经口入路、耳后入路等<sup>[4, 11-14]</sup>。目前国内应用最多的是经胸乳腔镜入路,并在此基础上发展出经全乳晕入路<sup>[15-16]</sup>。经全乳晕入路腔镜甲状腺切除术的切口位于乳晕边缘与皮肤交界处,隐蔽性佳,且因其张力小,不易出现瘢痕增生,从而进一步完善了美容效果。本组74例腔镜组患者对切口均达到十分满意的程度。

目前对于腔镜甲状腺手术治疗分化型甲状腺癌仍存在很多争议,主要集中在腔镜下是否可以达到传统开放手术下中央区淋巴结清扫的范围如部分位于胸骨后(VII区)的和右侧喉返神经后方的淋巴结<sup>[17-18]</sup>。由于胸骨柄及锁骨头的遮挡使得经胸前途径行中央区和侧区淋巴结的清扫变得困难,存在一定的清扫盲区。因此,术前应正确的评估颈部淋巴结的情况和选择合适的患者进行手术以避免清扫淋巴结的遗漏。随着术者水平和经验的提高,手术器械的改进适应证可以不断扩展,但一定要把握“治病第一,美容第二”原则。目前腔镜甲状腺手术主要用于低危甲状腺微小癌手术治疗,本研究腔镜组选择肿瘤最大直径2 cm以内、cN<sub>0</sub>和无远处转移的患者作为研究对象。李志宇等<sup>[19]</sup>报道85例甲状腺微小乳头状癌(PTMC)行胸前途径手术并常规预防性中央区淋巴结清扫,结果显示平均6.5(2~14)枚,其中44例(44/84, 52.4%)有转移。韩国Hong等<sup>[20]</sup>研究腔镜下胸乳途径行57例PTMC手术患者,结果显示手术时间和住院时间均较开放组长,但预防性中央区淋巴结清扫数目和术后并发症发生率相似。本组资料显示腔镜组手术时间相对于开放组较长,其主要原因可能与分离皮下组织建立操作空间所耗费的时间有关。但在术中出血量、清扫淋巴结数以及术后并发症等方面两组未见明显差异。而小癌组与微癌组比较,小癌组手术时间以及暂时性低钙血症例数高于微癌组,主要与小癌组的术式主要为全/近全甲状腺切除术而微癌组术式主要为腺叶切除因素有关。全/近全甲状腺切除术后的甲状旁腺功能低下的风险远高于腺叶切除,而两者在术中出血量、清扫淋巴结数和淋巴结阳性率等均无统计学差异。

与传统开放甲状腺手术相比,腔镜甲状腺手术除了常见的术后并发症外还应注意与腔镜操作有关的特殊并发症。腔镜甲状腺手术中超声刀的使用产生的热损伤应引起高度重视,可对喉返神经和甲状旁腺的功能造成损害。Owaki等<sup>[21]</sup>认为使用超声刀时应与神经保持至少3 mm距离,

且每次使用不应超过20 s。应在使用过程中间断冷却降温,且在神经及甲状腺之间垫以小纱布条来防止超声刀的热传导损伤神经,减少喉返神经的副损伤。笔者常规在离断喉返神经入喉处以小块明胶海绵将神经与甲状腺组织隔离开以避免热损伤,在分离甲状旁腺时注意超声刀功能头远离甲状旁腺。此外,术中可使用喉返神经检测(intraoperative neuromonitoring, IONM),帮助快速辨认喉返神经,减少喉返神经的意外损伤<sup>[22]</sup>。本组数据显示甲状腺术后常见的并发症术后声嘶和低钙血症在腔镜组和开放组中发生率相似( $P>0.05$ )。其他与腔镜操作相关的特殊并发症包括皮瓣淤血及皮肤穿透伤、高碳酸血症、皮下气肿和肿瘤种植等,本组均未发生。由于肿瘤内分泌细胞具有容易种植的特点,采用标本袋移除标本可以有效避免肿瘤异位种植<sup>[23]</sup>。由于造空间需要游离胸前区皮瓣,胸前区不适也是腔镜常见的并发症之一。Jiang等<sup>[24]</sup>认为术后疼痛不适与手术分离层面相关,而非范围;在正确的层面进行分离,并不增加术后疼痛。王平等<sup>[25]</sup>采用可视剥离器,避免盲目分离导致初始空间过深或过浅,降低出血及皮肤损伤的发生率。本组腔镜甲状腺手术患者术后有2例出现胸前区不适,3~6个月后均明显缓解消失。分化型甲状腺癌具有惰性的生物学行为,其预后需要长期的临床随访。虽然本组随访过程中均未发现复发和转移征象,但随访时间较短。

综上所述,经全乳晕腔镜下T<sub>1</sub>期甲状腺乳头状癌是安全可行的,短期内临床疗效与开放相似,但其远期预后尚需长时间的随访和观察。

#### 参考文献

- [1] Ikeda Y, Takami H, Sasaki Y, et al. Endoscopic neck surgery by the axillary approach[J]. *J Am Coll Surg*, 2000, 191(3):336-340.
- [2] Ohgami M, Ishii S, Arisawa Y, et al. Scarless endoscopic thyroidectomy: breast approach for better cosmesis[J]. *Surg Laparosc Endosc Percutan Tech*, 2000, 10(1):1-4.
- [3] Razavi CR, Fondong A, Tufano RP, et al. Central neck dissection via the transoral approach[J]. *Ann Thyroid*, 2017, 2(5). pii: 11. doi: 10.21037/aot.2017.10.02.
- [4] Bhatia P, Mohamed HE, Kadi A, et al. Remote access thyroid surgery[J]. *Gland Surg*, 2015, 4(5):376-387. doi: 10.3978/j.issn.2227-684X.2015.05.02.
- [5] Brunaud L, Zarnegar R, Wada N, et al. Incision length for standard thyroidectomy and parathyroidectomy: when is it minimally invasive? [J]. *Arch Surg*, 2003, 138(10): 1140-1143.

- [6] Wang C, Feng Z, Li J, et al. Endoscopic thyroidectomy via areola approach: summary of 1,250 cases in a single institution[J]. *Surg Endosc*, 2015, 29(1):192–201. doi: 10.1007/s00464-014-3658-8.
- [7] Huang JK, Ma L, Song WH, et al. Quality of life and cosmetic result of single-port access endoscopic thyroidectomy via axillary approach in patients with papillary thyroid carcinoma[J]. *Onco Targets Ther*, 2016, 9:4053–4059. doi: 10.2147/OTT.S99980.
- [8] Gottlieb A, Sprung J, Zheng XM, et al. Massive subcutaneous emphysema and severe hypercarbia in a patient during endoscopic transcervical parathyroidectomy using carbon dioxide insufflation[J]. *Anesth Analg*, 1997, 84(5):1154–1156.
- [9] Zhang P, Zhang HW, Han XD, et al. Meta-analysis of comparison between minimally invasive video-assisted thyroidectomy and conventional thyroidectomy[J]. *Eur Rev Med Pharmacol Sci*, 2015, 19(8):1381–1387.
- [10] 王平, 谢秋萍. 腔镜甲状腺手术临床应用争议和共识[J]. *中国实用外科杂志*, 2015, 35(1):76–78.  
Wang P, Xie QP. Controversy and consensus of endoscopic thyroidectomy[J]. *Chinese Journal of Practical Surgery*, 2015, 35(1):76–78.
- [11] Berber E, Bernet V, Fahey TJ 3rd, et al. American Thyroid Association Statement on Remote-Access Thyroid Surgery[J]. *Thyroid*, 2016, 26(3):331–337. doi: 10.1089/thy.2015.0407.
- [12] Alramadhan M, Choe JH, Lee JH, et al. Propensity score-matched analysis of the endoscopic bilateral axillo-breast approach (BABA) versus conventional open thyroidectomy in patients with benign or intermediate fine-needle aspiration cytology results, a retrospective study [J]. *Int J Surg*, 2017, 48:9–15. doi: 10.1016/j.ijssu.2017.09.077.
- [13] Paek SH, Kang KH, Park SJ. A Comparison of Robotic Versus Open Thyroidectomy for Papillary Thyroid Cancer[J]. *Surg Laparosc Endosc Percutan Tech*, 2018, doi: 10.1097/SLE.0000000000000529. [Epub ahead of print]
- [14] Inabnet WB 3rd, Fernandez-Ranvier G, Suh H. Transoral Endoscopic Thyroidectomy-An Emerging Remote Access Technique for Thyroid Excision[J]. *JAMA Surg*, 2018, 153(4):376–377. doi: 10.1001/jamasurg.2017.5306.
- [15] Lee J, Chung WY. Current status of robotic thyroidectomy and neck dissection using a gasless transaxillary approach[J]. *Curr Opin Oncol*, 2012, 24(1):7–15. doi: 10.1097/CCO.0b013e32834cb813.
- [16] Terris DJ. Surgical approaches to the thyroid gland: which is the best for you and your patient?[J]. *JAMA Otolaryngol Head Neck Surg*, 2013, 139(5):515–517. doi: 10.1001/jamaoto.2013.289.
- [17] 王存川, 胡友主, 杨景哥, 等. 完全乳晕入路内镜甲状腺切除术 1 例报告[J]. *中国内镜杂志*, 2009, 15(6):670–671.  
Wang CC, Hu YZ, Yang JG, et al. A case report of endoscopic thyroidectomy via breast areola approach[J]. *China Journal of Endoscopy*, 2009, 15(6):670–671.
- [18] 胡友主, 李国新, 王存川, 等. 完全乳晕入路腔镜甲状腺切除术的学习曲线[J]. *暨南大学学报: 自然科学与医学版*, 2012, 33(6):597–600. doi:10.3969/j.issn.1000-9965.2012.06.011.
- Hu YZ, Li GX, Wang CC, et al. Learning curve of endoscopic thyroidectomy by complete areola approach[J]. *Journal of Jinan University: Natural Science & Medicine Edition*, 2012, 33(6):597–600. doi:10.3969/j.issn.1000-9965.2012.06.011.
- [19] 李志宇, 王平, 林信斌, 等. 经胸乳入路内镜手术治疗甲状腺乳头状癌 85 例临床分析[J]. *中华普通外科杂志*, 2011, 26(6):485–488. doi:10.3760/cma.j.issn.1007-631X.2011.06.012.  
Li ZY, Wang P, Lin XB, et al. Endoscopic thyroidectomy via anterior chest and breast for the treatment of papillary thyroid carcinoma[J]. *Zhong Hua Pu Tong Wai Ke Za Zhi*, 2011, 26(6):485–488. doi:10.3760/cma.j.issn.1007-631X.2011.06.012.
- [20] Hong HJ, Kim WS, Koh YW, et al. Endoscopic thyroidectomy via an axillo-breast approach without gas insufflation for benign thyroid nodules and micropapillary carcinomas: preliminary results[J]. *Yonsei Med J*, 2011, 52(4):643–654. doi: 10.3349/ymj.2011.52.4.643.
- [21] Owaki T, Nakano S, Arimura K, et al. The ultrasonic coagulating and cutting system injures nerve function[J]. *Endoscopy*, 2002, 34(7):575–579.
- [22] 刘晓莉, 孙辉. 喉返神经监测技术原理与临床应用[J]. *中国实用外科杂志*, 2012, 32(5):409–411.  
Liu XL, Sun H. Technical principle and clinical application of recurrent laryngeal nerve monitoring[J]. *Chinese Journal of Practical Surgery*, 2012, 32(5):409–411.
- [23] Koh KW, Lee TH, Cho SY, et al. Subcutaneous implantation of adenomatous goiter: an unpredicted complication of endoscopic thyroid surgery[J]. *Thyroid*, 2010, 20(4):441–443. doi: 10.1089/thy.2009.0314.
- [24] Jiang ZG, Zhang W, Jiang DZ, et al. Clinical benefits of scarless endoscopic thyroidectomy: an expert's experience[J]. *World J Surg*, 2011, 35(3):553–557. doi: 10.1007/s00268-010-0905-6.
- [25] 王平, 燕海潮. 腔镜甲状腺手术系列报道之手术空间的建立与维持[J]. *中国普通外科杂志*, 2016, 25(11):1531–1535. doi:10.3978/j.issn.1005-6947.2016.11.002.  
Wang P, Yan HC. Endoscopic thyroid surgery: the creation and maintenance of surgical space[J]. *Chinese Journal of General Surgery*, 2016, 25(11):1531–1535. doi:10.3978/j.issn.1005-6947.2016.11.002.

( 本文编辑 宋涛 )

**本文引用格式:** 彭瑶, 白宁, 王文龙, 等. 全乳晕腔镜途径与传统开放手术治疗 T<sub>1</sub> 期乳头状甲状腺癌的疗效比较[J]. *中国普通外科杂志*, 2018, 27(5):535–540. doi:10.3978/j.issn.1005-6947.2018.05.002  
**Cite this article as:** Peng Y, Bai N, Wang WL, et al. Efficacy comparison of endoscopic thyroidectomy via bilateral areolar approach and conventional open thyroidectomy in treatment of T<sub>1</sub> papillary thyroid cancer[J]. *Chin J Gen Surg*, 2018, 27(5):535–540. doi:10.3978/j.issn.1005-6947.2018.05.002