



doi:10.7659/j.issn.1005-6947.2019.09.009
http://dx.doi.org/10.7659/j.issn.1005-6947.2019.09.009
Chinese Journal of General Surgery, 2019, 28(9):1088-1094.

· 专题研究 ·

血红素氧合酶 1 在胰腺癌组织中的表达及临床意义

刘海潮, 刘少朋, 白明辉, 苏宝威

(郑州大学附属洛阳中心医院 肝胆胰二科, 河南 洛阳 471000)

摘要

目的: 探讨血红素氧合酶 1 (HO-1) 在胰腺癌组织中的表达及临床意义。

方法: 分别用免疫组化法与 Western blot 法检测 80 例胰腺癌患者癌组织及癌旁组中 HO-1 的表达, 通过统计学方法分析 HO-1 表达与胰腺癌患者临床病理特征及预后间的关系。

结果: 免疫组化与 Western blot 结果显示, 胰腺癌组织 HO-1 蛋白的阳性表达率与相对表达量均明显高于癌旁胰腺组织 ($P < 0.05$); HO-1 在胰腺癌组织的表达与 TNM 分期、肿瘤分化程度及淋巴结转移明显有关 (均 $P < 0.05$), 而与性别、年龄无明显关系 (均 $P > 0.05$); Log-rank 检验显示, 胰腺癌组织中 HO-1 阳性表达患者中位生存期明显低于其阴性表达患者 (25.1 个月 vs. 36.7 个月, $P < 0.05$)。

结论: HO-1 在胰腺癌组织呈高表达, 且与胰腺癌的恶性临床特征及不良预后密切相关, 可能成为胰腺癌治疗与研究的新靶点。

关键词

胰腺肿瘤; 血红素加氧酶 -1; 肿瘤浸润; 预后
中图分类号: R735.9

Expression of heme oxygenase-1 in human pancreatic cancer and its clinical significance

LIU Haichao, LIU Shaopeng, BAI Minghui, SU Baowei

(The Second Department of Hepatobiliary and Hernia Surgery, Luoyang Central Hospital Affiliated to Zhengzhou University, Luoyang, Henan 471000, China)

Abstract

Objective: To investigate the expression of heme oxygenase-1 (HO-1) in pancreatic cancer tissue and its clinical significance.

Methods: The HO-1 expressions in specimens of pancreatic cancer tissue and tumor adjacent tissue from 80 cases of pancreatic cancer were determined by immunohistochemical staining and Western blot analysis, respectively. The relations of HO-1 with the clinicopathologic features and prognosis of pancreatic cancer patients were determined by statistical analyses.

Results: The results of immunohistochemical staining and Western blot analysis showed that both the positive expression rate and relative expression levels of HO-1 protein in pancreatic cancer tissue were significantly higher than those in tumor adjacent tissue (both $P < 0.05$). The HO-1 expression in pancreatic cancer tissue was significantly associated with TNM stage, degree of tumor differentiation and lymph node metastasis (all

基金项目: 河南省医学科技攻关计划联合共建基金资助项目 (2018020906); 河南省洛阳市市级科技医疗卫生基金资助项目 (1820003A)。

收稿日期: 2019-07-12; **修订日期:** 2019-08-17。

作者简介: 刘海潮, 郑州大学附属洛阳中心医院主治医师, 主要从事肝胆胰腺肿瘤方面的研究。

通信作者: 刘少朋, Email: 13937145682@163.com

$P < 0.05$), but irrelevant to the sex and age (both $P > 0.05$). Log-rank test showed that the median survival time of patients with HO-1 positive expression was significantly lower than that in patients with its negative expression (25.1 months vs. 36.7 months, $P < 0.05$).

Conclusion: HO-1 is highly expressed in human pancreatic cancer tissue and is closely related to the malignant clinical characteristics and unfavorable prognosis of pancreatic cancer patients. It may probably become a new target for pancreatic cancer investigation and treatment.

Key words

Pancreatic Neoplasms; Heme Oxygenase-1; Neoplasm Invasiveness; Prognosis

CLC number: R735.9

胰腺癌是常见的消化系统恶性肿瘤, 发病率高, 病死率高, 预后差^[1-2]。胰腺癌治疗方法众多, 如外科手术、药物化疗、放疗、射频消融、微波消融、纳米刀消融、冷冻等, 但基于胰腺癌较高的恶性生物学行为, 转移早、复发率高, 治疗效果仍不理想^[3-6]。随着生物科学技术的进步, 人类对肿瘤的探索已迈入生物分子时代, 更加注重对肿瘤发生发展机制的相关研究。血红素氧合酶 (heme oxygenase, HO) 是人体代谢中的重要成分, 可分为3型, 其中, 血红素氧合酶1 (heme oxygenase, HO-1) 又被称为热休克蛋白32 (HSP-32), 它既是一种诱导型微粒体催化酶, 又是一种促进分解代谢的限速酶^[7]。广泛参与了机体炎症反应, 具有抗氧化、保护重要组织、器官及细胞的功能^[8]。研究^[9-11]显示, HO-1同时也参与了细胞凋亡、肿瘤发生、进展等重要途径。但截至目前, 国内关于HO-1在胰腺癌中的研究较少。基于以上因素, 本研究通过不同方法检测胰腺癌组织中HO-1的表达情况, 并分析其与胰腺癌发生发展及预后间的关系, 以期为后续研究提供一定参考, 并寻找胰腺癌治疗可能潜在的新靶点。

1 材料与方法

1.1 一般资料

选取2016年1月—2019年1月期间在我院普外科诊治的80例行手术切除的胰腺癌患者为研究对象。收集癌组织及癌旁组织 (距癌灶边缘 >2 cm) 纳入标准: (1) 术前未行化疗、放疗等辅助治疗; (2) 手术可切除, 且术后经两名病理科医师行病理学阅片证实为胰腺癌; (3) 未合并其他脏器转移; (4) 患者一般情况良好, 能耐受手术, 无明显心、脑、肺脏器疾病。排除标准: (1) 术前行化疗、放

疗等相关辅助治疗; (2) 术前合并远处脏器转移; (3) 患者无法耐受手术; (4) 依从性差, 不能规律随访者。本研究资料完整, 无失访, 且征得医院医学伦理委员会批准, 并取得患者知情同意。

1.2 实验方法

1.2.1 免疫组织化学法检测 HO-1 的表达 术后标本经处理后, 以10% 甲醛固定并行石蜡包埋, 切片4 μm 连续切片 (同一标本均切4张), 65 $^{\circ}\text{C}$ 烤片、二甲苯脱蜡、水化。EDTA 修复液高压修复2 min, PBS 试剂洗涤3次, 加入过氧化氢阻断内源性过氧化物酶 (30 ml/L), 37 $^{\circ}\text{C}$ 室温孵育后用羊血清封闭20 min。滤纸吸净周围残余渗液, 加入兔抗人HO-1多克隆抗体 (1:500) 为一抗, 再滴加PBS试剂重复以上操作 (空白对照), 置4 $^{\circ}\text{C}$ 冰箱过夜, 再加入生物素化山羊抗兔IgG为二抗, 恒温37 $^{\circ}\text{C}$ 烤箱30 min, 再次PBS冲洗3次, 室温下二氨基联苯胺 (DAB) 显色7 min, 清水冲洗后苏木素复染。乙醇脱水并中性树胶封片后行镜下观察。

1.2.2 Western blot 法检测 HO-1 的表达 分别提取两组组织蛋白, Bradford 比色法测定蛋白质浓度, 分别加入同等浓度的细胞裂解液和缓冲液, 沸水煮沸3 min, 采用考马斯亮蓝法测定蛋白浓度: 分别取100 μg 样品上样, 行凝胶电泳、脱脂后加入一抗, 室温过夜后行TBST冲洗3次 (15 min/次), 加入适量辣根过氧化物酶标记IgG二抗, 室温孵育1 h后再行TBST冲洗3次。ECL 试剂盒显影, 并用扫描仪对底片进行透扫, 对结果行灰度分析。

1.2.3 免疫组化结果判定 依据 Thomas 综合计分法^[12], 在光镜 ($\times 400$) 下每个切片随机选取5个视野, 观察染色强度及染色广度 (阳性细胞所占百分比)。染色强度评分: 0分 (无色), 1分 (淡黄色), 2分 (棕黄色), 3分 (黄褐色); 染色

广度评分：0分（0~10%），1分（11%~25%），2分（26%~50%），3分（51%~75%），4分（76%~100%）。以染色强度法+染色广度法综合积分进行评判：0~4分：阴性表达（-）；5~12分：阳性表达（+）。

1.3 统计学处理

SPSS 19.0统计学软件对所得数据进行统计分析。其中，定量资料以均数±标准差（ $\bar{x} \pm s$ ）表示，计数资料以例数（百分比）[n （%）]表示，定量资料的比较采用 t 检验、秩和检验或单因素方差分析；计数资料的比较采用 χ^2 检验或确切概率法。组间相关关系比较采用Pearson相关分析，

生存期比较采用Log-rank检验，SPSS绘制生存曲线。 $P < 0.05$ 为差异具有统计学意义。

2 结果

2.1 免疫组织化学法检测胰腺癌组织及癌旁组织中HO-1的表达情况

光镜下显示，HO-1主要表达在胰腺癌细胞质中，呈棕黄色或棕褐色。HO-1在胰腺癌组织中表达阳性率为78.75%（63/80），而在周围癌旁组织中表达阳性率为11.25%（9/80），差异有统计学意义（ $P < 0.05$ ）（图1）（表1）。

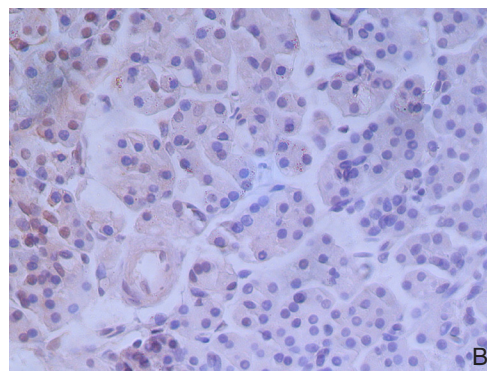
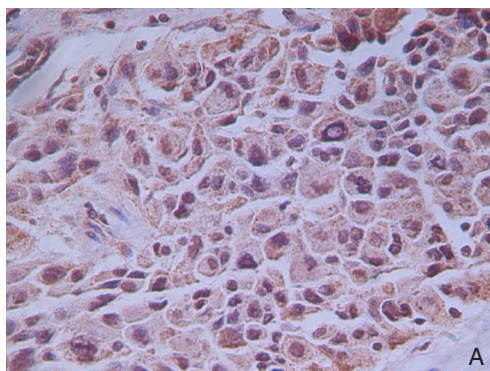


图1 免疫组织化检测HO-1的表达（×200） A：胰腺癌组织；B：癌旁胰腺组织

Figure 1 Immunohistochemical staining for HO-1 expression (×200) A: Pancreatic cancer tissue; B: Tumor adjacent tissue

表1 胰腺癌组织及癌旁正常胰腺组织中HO-1的表达情况 [n（%）]

Table 1 HO-1 expressions in pancreatic cancer tissue and adjacent normal pancreatic tissue [n（%）]

组织	(-)	(++)	(+++)	阳性
胰腺癌组织	17 (21.25)	16 (20.00)	47 (58.75)	63 (78.75)
癌旁组织	71 (88.75)	9 (11.25)	0 (0.00)	9 (11.25)
χ^2				55.17
P				0.000

2.2 Western blot 法检测胰腺癌组织及癌旁组织中HO-1的表达情况

Western blot检测结果显示，胰腺癌组织中HO-1的表达量较于癌旁胰腺组织明显升高，定量分析显示差异有统计学意义（ $P < 0.05$ ）（图2）。

2.3 HO-1蛋白的表达与胰腺癌临床病理特征的关系

HO-1蛋白的表达与患者性别、年龄及CA19-9的高低无关（均 $P > 0.05$ ），但与TNM分期、肿瘤

分化程度及淋巴结转移有关（均 $P < 0.05$ ）；TNM分期越晚、肿瘤分化程度越低及发生淋巴结转移者，HO-1的阳性率越高（表2）。

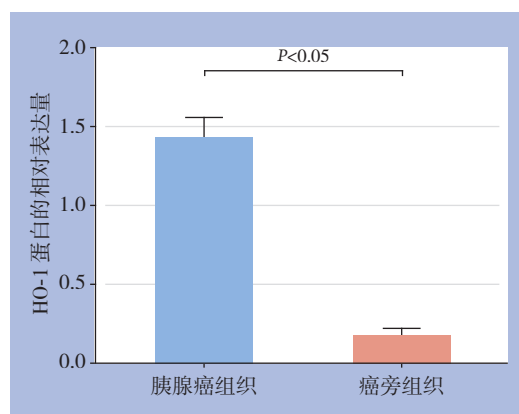


图2 胰腺癌组织及癌旁组织中HO-1蛋白的相对表达量比较

Figure 2 Comparison of the relative expression levels of HO-1 protein in pancreatic cancer tissue and tumor adjacent tissue

表2 HO-1蛋白的表达与胰腺癌临床病理因素的关系 [n (%)]
Table 2 Relations of HO-1 expression with the clinicopathologic features of pancreatic cancer [n (%)]

参数	n	阳性	阴性	χ^2	P
性别					
男	43	34 (79.1)	9 (20.9)	4.341	0.098
女	37	29 (78.4)	8 (21.6)		
年龄 (岁)					
≥ 60	15	12 (80.0)	3 (20.0)	10.217	1.056
< 60	65	51 (78.5)	14 (21.5)		
CA19-9 (ng/mL)					
≥ 5	55	43 (78.3)	12 (21.8)	0.977	0.683
< 5	25	20 (80.0)	5 (20.0)		
TNM 分期					
0~I	50	37 (74.0)	13 (26.0)	31.285	0.000
II~IV	30	26 (86.7)	4 (13.3)		
分化程度					
高分化	36	25 (69.4)	11 (30.6)	33.621	0.000
中、低分化	44	38 (86.4)	6 (13.6)		
淋巴结转移					
有	32	27 (84.4)	5 (15.6)	9.334	0.022
无	48	36 (75.0)	12 (25.0)		

2.4 HO-1蛋白的表达与胰腺癌患者生存期的关系

所有研究者均随访至2019年6月。Log-rank检验示, HO-1阳性表达的63例胰腺癌患者中位生存期为25.1个月, 而剩余的17例HO-1表达阴性的胰腺癌患者中位生存期为36.7个月, 明显优于前者, 差异有统计学意义 ($P < 0.05$) (图3)。

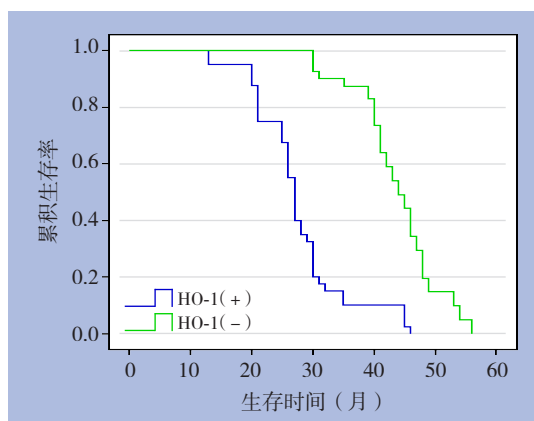


图3 HO-1阳性及阴性表达的胰腺癌患者的生存曲线

Figure 3 Survival curves of pancreatic cancer patients with positive and negative HO-1 expressions

3 讨论

作为常见的消化系统恶性肿瘤, 胰腺癌发病

率高, 恶性程度高, 且病死率高, 被称为“癌中之王”^[13-14]。以外科手术为主的治疗方法极大的提高了胰腺癌患者的生存率, 但由于胰腺为腹膜后器官, 位置深在, 发病隐匿, 且胰腺癌缺乏典型的临床表现, 因此多数患者发现时已属中晚期, 多已丧失外科手术时机^[15]。对于中晚期胰腺癌患者, 药物治疗是主要的治疗方法之一, 但由于肿瘤发生是多分子通路相互作用的过程, 癌细胞基因突变多, 易对化疗药物产生耐药, 化疗敏感性差^[16-18]。因此, 基于分子层面而不断寻求新的药物治疗潜在靶点就显得尤为重要。相关研究^[19-21]已证实, HO-1是人体抵抗应激反应的重要组成部分, 可将血红素分解为胆绿素及一氧化碳等, 进而分解为胆红素, 参与机体代谢、氧化还原反应过程。研究^[22-24]发现, HO-1在冠状动脉粥样硬化性心脏病、急性肾损伤、急性脑梗死等疾病进展过程中具有抗氧化、减轻应激反应的作用。但与此同时, 目前国内外研究也显示, HO-1在肿瘤的发生发展中也具有促进作用, Ren等^[25]发现, HO-1其在胃癌上皮细胞细胞质中明显高表达, 有可能促进了胃癌的发生。此外, 在肺癌、乳腺癌、前列腺癌等实体肿瘤中均发现了HO-1的高表达状态^[26-28], 这提示HO-1可能作为一种促癌基因, 广泛参与了诸多肿瘤的进展。在胰腺癌中, 国外Abdalla等^[29]研究提示, 抑制HO-1可降低干细胞标志物CD133和CD44的表达, 可用于胰腺癌患者的治疗。Nuhn等^[30]发现, 抑制HO-1和铁在胰腺癌细胞中的螯合作用与胰腺肿瘤对体内化疗的敏感性增加有关, 可能为胰腺癌的治疗提供新的策略。但截至目前, 国内关于HO-1在胰腺癌发病过程中的相关研究却较少, 因此本课题结合目前已有研究成果, 着重探究了HO-1在胰腺癌组织中的表达, 分析其与胰腺癌患者的临床预后相关性, 以便为后续更多研究提供参考。

3.1 免疫组化法及 Western blot 法检测 HO-1 在胰腺癌组织中的表达

免疫组化法显示, HO-1主要表达于胰腺细胞质中, 且在胰腺癌中呈高表达, 阳性率为78.75%, 而在癌旁正常胰腺组织中呈明显低表达, 阳性率为11.25%, 两组患者差异显著, 说明HO-1可能参与并促进了胰腺癌的发生, 这与蒋洁等^[31]的研究结果类似。Western blot法检测发现,

在胰腺癌组织中HO-1表达量显著高于癌旁正常胰腺组织。这与免疫组化法结果保持一致,更进一步提示HO-1与胰腺癌关系密切,且可能与胰腺癌的发展有协同作用。药物化疗的机理是细胞毒性药物作用于肿瘤的发生发展通路,进而抑制肿瘤的进展。基于以上因素,作者猜测抑制HO-1的表达,可能有助于抑制胰腺癌的进展,进而为胰腺癌的治疗提供新的分子靶点。本课题后续研究将对此进行着重探究。

3.2 HO-1 的表达与胰腺癌患者临床病理特征的相关性分析

分析HO-1与临床病理特征之间的关系,结果显示,HO-1与患者性别、年龄及CA19-9的表达无关,但与胰腺癌TNM分期、肿瘤分化程度及淋巴结转移密切相关,且TNM分期越晚、肿瘤分化程度越低和(或)发生淋巴结转移者,HO-1的表达量呈明显升高趋势。结合上述实验研究,提示HO-1不仅参与了胰腺癌的发生,且与胰腺癌患者的临床病理特征具有显著相关性,可能促进了胰腺癌的进展,这与国外相关研究结果类似^[32-33]。胰腺癌TNM分期越晚、肿瘤分化程度越低者,则预后越差,而HO-1与胰腺癌临床病理特征显著相关,因此,随着研究深入,检测HO-1的表达可能成为预测胰腺癌进展的又一新指标。

3.3 HO-1 的表达与胰腺癌患者生存期的相关性分析

随后的Log-rank检验发现,HO-1表达阳性的胰腺癌患者中位生存期为25.1个月,显著短于HO-1表达阴性的胰腺癌患者,说明HO-1的表达与胰腺癌患者的生存期关系密切,这对临床治疗中判定胰腺癌患者的预后起到了一定的参考价值。

总之,本课题发现HO-1在胰腺癌中呈高表达,且与胰腺癌患者临床病理特征及预后具有高度相关性,揭示了其有可能在胰腺癌发生发展过程中起到了某种协同促进作用,对胰腺癌的诊治及预后判断具有一定的参考价值,有可能成为胰腺癌药物化疗潜在的新靶点。但本研究周期短、样本量小,后续实验将对HO-1在胰腺癌细胞增殖等过程中的具体作用机制进行更加深入研究,以期进一步探究其内在作用机制,为临床治疗提供一定参考。

参考文献

- [1] 饶慕圣, 徐兴东, 曹胜华, 等. 伏立诺他抑制胰腺癌PANC-1细胞增殖及其血管生成拟态的相关研究[J]. 中华全科医学, 2019, 17(7):1081-1086. doi:10.16766/j.cnki.issn.1674-4152.000868.
Rao MS, Xu XD, Cao SH, et al. Study of the inhibition effect of SAHA on cell proliferation and vasculogenic mimicry in pancreatic cancer PANC-1 cells[J]. Chinese Journal of General Practice, 2019, 17(7):1081-1086. doi:10.16766/j.cnki.issn.1674-4152.000868.
- [2] 张正奎, 田孝东, 杨尹默. 胰腺癌动物模型的建立与研究进展[J]. 中华实验外科杂志, 2016, 33(1):1-3. doi:10.3760/cma.j.issn.1001-9030.2016.01.001.
Zhang ZK, Tian XD, Yang YM. Animal models of pancreatic ductal adenocarcinoma[J]. Chinese Journal of Experimental Surgery, 2016, 33(1):1-3. doi:10.3760/cma.j.issn.1001-9030.2016.01.001.
- [3] Wang Y, Qi M, Hao Y, et al. The efficacy of prophylactic pancreatic stents against complications of post-endoscopic papillectomy or endoscopic ampullectomy: a systematic review and meta-analysis[J]. Therap Adv Gastroenterol, 2019, 12:1756284819855342. doi: 10.1177/1756284819855342.
- [4] Suo L, Chang X, Xu N, et al. The Anti-proliferative Activity of GnRH Through Downregulation of the Akt/ERK Pathways in Pancreatic Cancer[J]. Front Endocrinol (Lausanne), 2019, 10:370. doi: 10.3389/fendo.2019.00370.
- [5] 苏丽娅, 林满霞, 陈泽斌, 等. 超声引导下纳米刀治疗不可切除的局部进展期胰腺癌[J]. 中华肝脏外科手术学电子杂志, 2019, 8(3):230-233. doi:10.3877/cma.j.issn.2095-3232.2019.03.012.
Su LY, Lin MX, Chen ZB, et al. Ultrasound-guided irreversible electroporation in treatment of unresectable locally advanced pancreatic cancer[J]. Chinese Journal of Hepatic Surgery, 2019, 8(3):230-233. doi:10.3877/cma.j.issn.2095-3232.2019.03.012.
- [6] 陈伟业, 邢宏松, 江帆, 等. 长链非编码RNA HOST2对胰腺癌细胞增殖迁移和侵袭的影响[J]. 中国普通外科杂志, 2019, 28(3):285-291. doi:10.7659/j.issn.1005-6947.2019.03.006.
Chen WY, Xing HS, Jiang F, et al. Effects of long non-coding RNA HOST2 on proliferation, migration and invasion in pancreatic cancer cells[J]. Chinese Journal of General Surgery, 2019, 28(3):285-291. doi:10.7659/j.issn.1005-6947.2019.03.006.
- [7] Yin Y, Liu Q, Wang B, et al. Expression and function of heme oxygenase-1 in human gastric cancer[J]. Exp Biol Med (Maywood), 2012 Apr;237(4):362-371. doi: 10.1258/ebm.2011.011193.
- [8] Yu K, Wang J, Lu T, et al. Overexpression of heme oxygenase-1 in microenvironment mediates vincristine resistance of B-cell acute lymphoblastic leukemia by promoting vascular endothelial growth factor secretion[J]. J Cell Biochem, 2019, 120(10):17791-17810. doi: 10.1002/jcb.29046.

- [9] Lin CC, Hsiao LD, Cho RL, et al. Carbon Monoxide Releasing Molecule-2-Upregulated ROS-Dependent Heme Oxygenase-1 Axis Suppresses Lipopolysaccharide-Induced Airway Inflammation[J]. *Int J Mol Sci*, 2019, 20(13). pii: E3157. doi: 10.3390/ijms20133157.
- [10] Park CS, Eom DW, Ahn Y, et al. Can heme oxygenase-1 be a prognostic factor in patients with hepatocellular carcinoma?[J]. *Medicine (Baltimore)*, 2019, 98(26):e16084. doi: 10.1097/MD.00000000000016084.
- [11] Sun XQ, Wu C, Qiu YB, et al. Heme oxygenase-1 attenuates seawater drowning-induced acute lung injury through a reduction in inflammation and oxidative stress[J]. *Int Immunopharmacol*, 2019, 74:105634. doi: 10.1016/j.intimp.2019.05.019.
- [12] Song W, Tao K, Li H, et al. Bmi-1 is related to proliferation, survival and poor prognosis in pancreatic cancer[J]. *Cancer Sci*, 2010, 101(7):1754–1760. doi: 10.1111/j.1349-7006.2010.01577.x.
- [13] 戴碧纯, 潘碧垚, 张珊珊, 等. 核酸适配体技术在胰腺癌诊断和治疗中的应用[J]. *肝胆胰外科杂志*, 2019, 31(6):325–328. doi:10.11952/j.issn.1007-1954.2019.06.002.
- Dai BC, Pan BY, Zhang SS, et al. Application of aptamer technology in diagnosis and treatment of pancreatic cancer[J]. *Journal of Hepatopancreatobiliary Surgery*, 2019, 31(6):325–328. doi:10.11952/j.issn.1007-1954.2019.06.002.
- [14] 隋宇航, 孙备. 胰腺癌临床研究的热点问题[J]. *中国普通外科杂志*, 2019, 28(3):255–259. doi:10.7659/j.issn.1005-6947.2019.03.001.
- Sui YH, Sun B. Hot issues in clinical research of pancreatic cancer[J]. *Chinese Journal of General Surgery*, 2019, 28(3):255–259. doi:10.7659/j.issn.1005-6947.2019.03.001.
- [15] 梁夏宜, 刘军杰, 王夺. 胰腺导管腺癌的治疗研究进展[J]. *中国普通外科杂志*, 2018, 27(9):1173–1179. doi:10.7659/j.issn.1005-6947.2018.09.014.
- Liang XY, Liu JJ, Wang D. Research progress of treatment for pancreatic ductal adenocarcinoma [J]. *Chinese Journal of General Surgery*, 2018, 27(9):1173–1179. doi:10.7659/j.issn.1005-6947.2018.09.014.
- [16] Allen PJ, Kuk D, Castillo CF, et al. Multi-institutional Validation Study of the American Joint Commission on Cancer (8th Edition) Changes for T and N Staging in Patients With Pancreatic Adenocarcinoma[J]. *Ann Surg*, 2017, 265(1):185–191. doi: 10.1097/SLA.0000000000001763.
- [17] 陈吉祥, 章俊亚, 党胜春. YEATS域含蛋白质4在胰腺癌组织中的表达及预后意义[J]. *中国普通外科杂志*, 2019, 28(6):713–718. doi:10.7659/j.issn.1005-6947.2019.06.010.
- Chen JX, Zhang JY, Dang SC. Expression of YEATS domain-containing protein 4 in pancreatic cancer tissue and its prognostic significance[J]. *Chinese Journal of General Surgery*, 2019, 28(6):713–718. doi:10.7659/j.issn.1005-6947.2019.06.010.
- [18] 梁夏宜, 孙娟, 刘军杰. 肿瘤标志物对胰腺癌诊断及预后评估作用的研究进展[J]. *中国普通外科杂志*, 2018, 27(3):355–361. doi:10.3978/j.issn.1005-6947.2018.03.014.
- Liang XY, Sun J, Liu JJ. Research progress of tumor markers for diagnosis and prognosis estimation of pancreatic cancer[J]. *Chinese Journal of General Surgery*, 2018, 27(3):355–361. doi:10.3978/j.issn.1005-6947.2018.03.014.
- [19] Even B, Fayad-Kobeussi S, Gagliolo JM, et al. Heme oxygenase-1 induction attenuates senescence in chronic obstructive pulmonary disease lung fibroblasts by protecting against mitochondrial dysfunction[J]. *Aging Cell*, 2018, 17(6):e12837. doi: 10.1111/accel.12837.
- [20] Varga C, Veszelka M, Kupai K, et al. The Effects of Exercise Training and High Triglyceride Diet in an Estrogen Depleted Rat Model: The Role of the Heme Oxygenase System and Inflammatory Processes in Cardiovascular Risk[J]. *J Sports Sci Med*, 2018, 17(4):580–588.
- [21] 高传长, 邹书兵. 预处理上调血红素氧合酶-1在缺血再灌注损伤中的保护作用[J]. *中国普通外科杂志*, 2011, 20(6):637–640.
- Gao CC, Zou SB. Protecting effect of hemeoxygenase-1 up-regulated by pretreatment on ischemia-reperfusion injury[J]. *Chinese Journal of General Surgery*, 2011, 20(6):637–640.
- [22] 李谋, 黄维义. 血红素氧合酶1的生物学特性及其在冠心病防治中的作用[J]. *中国动脉硬化杂志*, 2016, 24(1):92–96.
- Li C, Huang WY. The Biological Property of Heme Oxygenase-1 and Its Preventive and Therapeutical Effects in Coronary Heart Disease[J]. *Chinese Journal of Arteriosclerosis*, 2016, 24(1):92–96.
- [23] Łoboda A, Mucha O, Podkalicka P, et al. Kidney injury by cyclosporine A is aggravated in heme oxygenase-1 deficient mice and involves regulation of microRNAs[J]. *Acta Biochim Pol*, 2018, 65(4):613–620. doi: 10.18388/abp.2018_2658.
- [24] Yang Y, Dong B, Lu J, et al. Hemopexin reduces blood-brain barrier injury and protects synaptic plasticity in cerebral ischemic rats by promoting EPCs through the HO-1 pathway[J]. *Brain Res*, 2018, 1699:177–185. doi: 10.1016/j.brainres.2018.08.008.
- [25] Ren QG, Yang SL, Li PD, et al. Low heme oxygenase-1 expression promotes gastric cancer cell apoptosis, inhibits proliferation and invasion, and correlates with increased overall survival in gastric cancer patients[J]. *Oncol Rep*, 2017, 38(5):2851–2858. doi: 10.3892/or.2017.5967.
- [26] Ma J, Yu HN, Cheng C, et al. Targeting Nrf2-mediated heme oxygenase-1 enhances non-thermal plasma-induced cell death in non-small-cell lung cancer A549 cells[J]. *Arch Biochem Biophys*, 2018, 658:54–65. doi: 10.1016/j.abb.2018.09.015.
- [27] Pei L, Kong Y, Shao C, et al. Heme oxygenase-1 induction mediates

- chemoresistance of breast cancer cells to pharmorubicin by promoting autophagy via PI3K/Akt pathway[J]. *J Cell Mol Med*, 2018, 22(11):5311–5321. doi: 10.1111/jcmm.13800.
- [28] Paez AV, Pallavicini C, Schuster F, et al. Heme oxygenase-1 in the forefront of a multi-molecular network that governs cell-cell contacts and filopodia-induced zippering in prostate cancer[J]. *Cell Death Dis*, 2016, 7(12):e2570. doi: 10.1038/cddis.2016.420.
- [29] Abdalla MY, Ahmad IM, Rachagani S, et al. Enhancing responsiveness of pancreatic cancer cells to gemcitabine treatment under hypoxia by heme oxygenase-1 inhibition[J]. *Transl Res*, 2019, 207:56–69. doi: 10.1016/j.trsl.2018.12.008.
- [30] Nuhn P, Künzli BM, Hennig R, et al. Heme oxygenase-1 and its metabolites affect pancreatic tumor growth in vivo[J]. *Mol Cancer*, 2009, 8:37. doi: 10.1186/1476-4598-8-37.
- [31] 蒋洁, 张静, 韩亮. 血红素氧合酶-1对胰腺癌细胞增殖的促进作用[J]. *西安交通大学学报: 医学版*, 2019, 40(4):517–520. doi:10.7652/jdyxb201904005.
- Jiang J, Zhang J, Han L. HO-1 increases the proliferation ability of pancreatic cancer cells[J]. *Journal of Xi'an Jiaotong University: Medical Sciences*, 2019, 40(4):517–520. doi:10.7652/jdyxb201904005.
- [32] Han L, Jiang J, Ma Q, et al. The inhibition of heme oxygenase-1 enhances the chemosensitivity and suppresses the proliferation of pancreatic cancer cells through the SHH signaling pathway[J]. *Int J Oncol*, 2018, 52(6):2101–2109. doi: 10.3892/ijo.2018.4363.
- [33] Vaňková K, Marková I, Jašprová J, et al. Chlorophyll-Mediated Changes in the Redox Status of Pancreatic Cancer Cells Are Associated with Its Anticancer Effects[J]. *Oxid Med Cell Longev*, 2018:4069167. doi: 10.1155/2018/4069167.

(本文编辑 姜晖)

本文引用格式: 刘海潮, 刘少朋, 白明辉, 等. 血红素氧合酶1在胰腺癌组织中的表达及临床意义[J]. *中国普通外科杂志*, 2019, 28(9):1088–1094. doi:10.7659/j.issn.1005-6947.2019.09.009

Cite this article as: Liu HC, Liu SP, Bai MH, et al. Expression of heme oxygenase-1 in human pancreatic cancer and its clinical significance[J]. *Chin J Gen Surg*, 2019, 28(9):1088–1094. doi:10.7659/j.issn.1005-6947.2019.09.009

本刊对来稿中统计学处理的有关要求

1. 统计研究设计: 应交代统计研究设计的名称和主要做法。如调查设计(分为前瞻性、回顾性或横断面调查研究); 实验设计(应交代具体的设计类型, 如自身配对设计、成组设计、交叉设计、正交设计等); 临床试验设计(应交代属于第几期临床试验, 采用了何种盲法措施等)。主要做法应围绕4个基本原则(随机、对照、重复、均衡)概要说明, 尤其要交代如何控制重要非试验因素的干扰和影响。

2. 资料的表达与描述: 用 $\bar{x} \pm s$ 表达近似服从正态分布的定量资料, 用 $M(QR)$ 表达呈偏态分布的定量资料; 用统计表时, 要合理安排纵横标目, 并将数据的含义表达清楚; 用统计图时, 所用统计图的类型应与资料性质相匹配, 并使数轴上刻度值的标法符合数学原则; 用相对数时, 分母不宜小于20, 要注意区分百分率与百分比。

3. 统计分析方法的选择: 对于定量资料, 应根据所采用的设计类型、资料所具备的条件和分析目的, 选用合适的统计分析方法, 不应盲目套用 t 检验和单因素方差分析; 对于定性资料, 应根据所采用的设计类型、定性变量的性质和频数所具备条件以分析目的, 选用合适的统计分析方法, 不应盲目套用 χ^2 检验。对于回归分析, 应结合专业知识和散布图, 选用合适的回归类型, 不应盲目套用简单直线回归分析, 对具有重复实验数据的回归分析资料, 不应简单化处理; 对于多因素、多指标资料, 要在一元分析的基础上, 尽可能运用多元统计分析方法, 以便对因素之间的交互作用和多指标之间的内在联系进行全面、合理的解释和评价。

4. 统计结果的解释和表达: 当 $P < 0.05$ (或 $P < 0.01$) 时, 应说明对比组之间的差异有统计学意义, 而不应说对比组之间具有显著性(或非常显著性)的差别; 应写明所用统计分析方法的具体名称(如: 成组设计资料的 t 检验、两因素析因设计资料的方差分析、多个均数之间两两比较的 q 检验等), 统计量的具体值(如 $t=3.45$, $\chi^2=4.68$, $F=6.79$ 等)应可能给出具体的 P 值(如 $P=0.0238$); 当涉及到总体参数(如总体均数、总体率等)时, 在给出显著性检验结果的同时, 再给出95%置信区间。

中国普通外科杂志编辑部