doi:10.7659/j.issn.1005-6947.2019.12.009
http://dx.doi.org/10.7659/j.issn.1005-6947.2019.12.009
Chinese Journal of General Surgery, 2019, 28(12):1497-1506.

·临床研究·

经皮腔内血管成形术治疗人工血管移植物内瘘狭窄或闭塞的疗效

彭嘉欣，万恒，刘正军

（南方医科大学南方医院 血管外科，广东 广州 510515）

摘　要

目的：探讨经皮腔内血管成形术（PTA）对人工血管移植物内瘘（AVG）术后狭窄和闭塞的疗效。

方法：回顾性分析 2016 年 1 月—2018 年 3 月 66 例 AVG 狭窄或闭塞行 PTA 患者的临床资料。

结果：66 例患者共进行 105 次 PTA，技术成功率为 96.2%。全组 PTA 术后的 AVG 初级通畅时间为（12.1 ± 1.20）个月，其中狭窄病变患者为（16.3 ± 1.95）个月，闭塞病变患者为（10.3 ± 1.36）个月，差异有统计学意义（χ^2=4.335，P=0.037）；全组 PTA 术后的 AVG 累计通畅时间为（19.7 ± 1.46）个月，其中狭窄病变患者为（21.0 ± 2.45）个月，闭塞病变患者为（19.0 ± 1.80）个月，差异无统计学意义（χ^2=0.392，P=0.531）。全组术后 AVG 的 6 个月、1 年的初级通畅率为 62.7%、38.8%，其中狭窄病变患者为 78.1%、48.9%，闭塞病变患者为 53.5%、33.1%；全组术后 AVG 的 6 个月、1 年的累计通畅率分别为 80.9%、74.1%，其中狭窄病变患者为 86.9%、79.6%，闭塞病变患者为 77.8%、71.4%。

结论：PTA 治疗 AVG 狭窄或闭塞创伤小、安全有效，患者体验好，具有较好的干预后通畅率；AVG 狭窄病变 PTA 治疗后再狭窄的发生率较高，因此需要进行规律随访监测；狭窄性病变若达到再次干预指征需及时处理，尽量避免瘘管闭塞的发生。对于 PTA 术中出现血管显著弹性回缩或发生血管破裂出血球囊压迫无法止血的情况，可采用覆膜支架植入进行处理。

关键词　动静脉瘘；人工血管；移植物闭塞，血管；血管成形术

中图分类号：R654.3

Efficacy of percutaneous transluminal angioplasty in treatment of stenosis or occlusion of the arteriovenous graft

PENG Jiaxin, WAN Heng, LIU Zhengjun

(Department of Vascular Surgery, Nanfang Hospital, Southern Medical University, Guangzhou 510515, China)

Abstract

Objective: To evaluate the efficacy of percutaneous transluminal angioplasty (PTA) in treatment of stenosis and occlusion of the arteriovenous graft (AVG).

Methods: The clinical data of 66 patients undergoing PTA for AVG stenosis or occlusion from January 2016 to March 2018 were retrospectively analyzed.

Results: A total of 105 times of PTA were performed in the 66 patients, with a technical success rate of 96.2%.

基金项目：南方医科大学临床研究启动计划培育基金资助项目（LC2016PY009）。

收稿日期：2019-09-06；　**修订日期：**2019-11-19。

作者简介：彭嘉欣，南方医科大学南方医院硕士研究生，主要从事血管外科基础与临床方面的研究。

通信作者：刘正军，　Email: lzj13802755609@163.com；万恒，　Email: wanheng1212@163.com

© 版权归中国普通外科杂志所有

The primary patency time of AVG after PTA was (12.1±1.20) months in the whole group of patients, which in patients with stenotic lesion was (16.3±1.95) months and in patients with occlusive lesion was (10.3±1.36) months, and the difference had statistical significance (χ^2=4.335, P=0.037). The cumulative patency time of AVG in whole group of patients after PTA was (19.7±1.46) months, which in patients with stenotic lesion was (21.0±2.45) months and in patients with occlusive lesion was (19.0±1.80) months, and the difference had no statistical significance (χ^2=0.392, P=0.531). The 6-month and 1-year primary patency rate of AVG in whole group of patients was 62.7% and 38.8%, which in patients with stenotic lesion was 78.1% and 48.9%, and in patients with occlusive lesion was 53.5% and 33.1%, respectively. The 6-month and 1-year cumulative patency rate of AVG in whole group of patients was 80.9% and 74.1%, which in patients with stenotic lesion was 86.9% and 79.6%, and in patients with occlusive lesion was 77.8% and 71.4%, respectively.

Conclusion: For AVG stenosis or occlusion, PTA treatment has the advantages of lesser trauma, being safe and effective, and good patients' experience and high post-intervention patency rate. Stenotic lesions have a higher incidence of restenosis after PTA, so regular follow-up examinations are needed. If the stenotic lesion meets the indication for re-intervention, treatment should be taken in time to avoid fistula occlusion. In cases with significant elastic retraction or rupture of the vessels which cannot be stopped by balloon compression during PTA surgery, the covered stent implantation can be used as a treatment.

Key words Arteriovenous Fistula; Blood Vessel Prosthesis; Graft Occlusion, Vascular; Angioplasty

CLC number: R654.3

慢性肾脏病是指肾脏结构或功能障碍超过3个月的疾病，全球范围内患病率为11.7%~15.1%[1]。2012年我国的流行病学调查显示国内成年人的慢性肾脏病患病率达10.8%，终末期肾病（end stage renal disease，ESRD）患病率达0.03%[2]。ESRD患者需进行肾脏代替治疗，大部分患者选用血液透析治疗。因此，建立一条有效的血液透析通路对ESRD患者非常关键。最理想的血液透析通路是自体动静脉内瘘（arteriovenous fistula，AVF），具有手术简单、通畅率高及并发症少等优点。但对于自体浅静脉条件欠佳（管径细或距离皮肤位置深）、AVF术后不成熟、AVF长期使用后无充足的可穿刺部位、AVF并发症无法修复等患者，众多的指南以及专家共识均认为人工血管移植物内瘘（arteriovenous graft，AVG）是除AVF以外的第一选择[3-4]。近年国外数据显示，AVG的1、3年初级通畅率分别为40%~75%、27%~54%[5]，尽管AVG的初级通畅率较AVF差，但经修复可以达到较好的次级通畅率。以往针对AVG的狭窄或闭塞，采用传统的外科开放手术治疗居多，如旁路搭桥、补片成形等，但开放手术修复存在一系列问题，如创伤较大，无法反复进行修复以及术后移植物感染风险等。随着血管腔内技术高速发展，经皮腔内血管成形术（percutaneous transluminal angioplasty，PTA）也应用于AVG狭窄和闭塞的治疗中，本研究通过收集AVG后狭窄和闭塞患者的临床资料，对其进行随访和回顾性分析，探讨PTA对AVG术后狭窄和闭塞的疗效。

1 资料与方法

1.1 一般资料

收集自2016年1月—2018年3月南方医科大学南方医院血管外科收治的AVG术后狭窄和闭塞的66例患者共进行105次PTA的临床资料，其中男25例，女41例；年龄范围在18~80岁，中位数为57.5岁。病例纳入标准：⑴ 确诊为ESRD，需要行血液透析；⑵ AVG建立至少1个月，且至少完成1次有效透析；⑶ 因AVG内狭窄或者继发血栓形成导致无法进行正常血液透析治疗；⑷ 术前影像学检查明确为AVG闭塞，或狭窄病变程度>70%。病例排除标准：⑴ 移植物感染；⑵ 患者心脏功能差，射血分数<30%；⑶ 瘘管侧中心静脉狭窄或闭塞。本组患者导致肾脏功能衰竭的原发病情况和AVG吻合方式如表1-2所示。

© 版权归中国普通外科杂志所有

表 1　患者肾脏功能衰竭的原发病情况及 PTA 次数 [*n*（%）]

Table 1　The primary disease of patients with renal failure and times of PTA performed [*n* (%)]

原发病	患者数	PTA 次数
糖尿病肾病	14（21.2）	23（21.9）
梗阻性肾病	10（15.2）	19（18.1）
高血压性肾病	1（1.5）	1（1.0）
多囊肾	1（1.5）	1（1.0）
ANCA 相关性肾炎	1（1.5）	3（2.9）
1 型新月体型肾小球肾炎	1（1.5）	3（2.9）
慢性肾小球肾炎	2（3.0）	2（1.9）
乙肝病毒相关性肾炎	1（1.5）	1（1.0）
不明原因慢性肾衰竭	35（53.0）	52（49.5）
总计	66（100.0）	105（100.0）

表 2　患者 AVG 吻合方式及 PTA 次数 [*n*（%）]

Table 2　AVG anastomosis methods of the patients and times of PTA performed [*n* (%)]

内瘘吻合方式	患者数	PTA 次数
上肢	58（87.8）	94（89.5）
肱动脉 – 腋静脉	2（3.0）	4（3.8）
肱动脉 – 肱静脉	5（7.6）	7（6.7）
肱动脉 – 贵要静脉	24（36.4）	40（38.1）
肱动脉 – 头静脉	4（6.1）	4（3.8）
肱动脉 – 肘正中静脉	21（31.8）	35（33.3）
桡动脉 – 贵要静脉	1（1.5）	3（2.9）
桡动脉 – 头静脉	1（1.5）	1（1.0）
下肢	6（9.1）	9（8.6）
股动脉 – 大隐静脉	4（6.1）	5（4.8）
股总动脉 – 大隐静脉	1（1.5）	2（1.9）
股总动脉 – 股深动脉	1（1.5）	2（1.9）
未注明	2（3）	2（1.9）

1.2　手术方法

根据术前判断的病变部位，采用1%利多卡因局部浸润麻醉穿刺点，Seldinger技术经皮穿刺置入血管鞘（6 F或7 F）。静脉推注0.5 mg/kg肝素，进行全身肝素化。移植物闭塞性病变的处理如下：置入交叉鞘（从动脉端向静脉端置入鞘，从静脉端向动脉端置入鞘），首先采用经鞘抽吸的方式清除部分移植物内的血栓，然后采用2个20 mL注射器抽取肝素盐水，分别接2个鞘，进行交替抽吸清除移植物内血栓（图1）。清除血栓后，造影显示人工血管、内瘘静脉吻合口、近心端静脉狭窄情况（图2）。根据狭窄部位的情况采用0.035导丝或0.018导丝配合4 F椎管开通后，置入球囊导管（美国波科，Gladiator），球囊直径根据病变情况选择，压力泵充盈球囊（图3），至狭窄病变完全打开，扩张2次，每次持续时间30 s，扩张后造影证实残余狭窄<30%（图4）。如扩张后造影显示残余狭窄>30%，则选择直径更大的球囊再次PTA，术中若球囊达到最大压力仍然无法打开的狭窄病变，则采用同直径的切割球囊（美国波科）进行扩张直至狭窄病变打开。移植物狭窄性病变的处理如下：经鞘造影明确狭窄病变部位（自移植物动脉端吻合口至中心静脉全程造影）（图5），根据狭窄部位的情况采用0.035导丝或0.018导丝配合4 F椎管开通后，选用相应直径的高压球囊进行PTA治疗（美国波科，Gladiator）（图6），压力泵充盈球囊，至狭窄病变完全打开，扩张2次，每次持续时间30 s，扩张后造影证实残余狭窄<30%（图7）。如扩张后造影显示残余狭窄>30%，则选择直径更大的球囊再次PTA，术中若球囊达到最大压力仍然无法打开的狭窄病变，则采用同直径的切割球囊（美国波科）进行扩张。PTA后出现严重的弹性回缩导致残余狭窄>30%，或出现血管破裂，则使用覆膜支架植入（美国戈尔Viabahn）。治疗结束后，再次造影，观察AVG动脉端吻合口、内部以及静脉流出道全程通畅，同时检查AVG震颤及杂音是否正常。缝合切口后拔除鞘管，压迫穿刺点止血后，无菌敷料覆盖。术后继续观察瘘管通畅情况，若有需要可即时使用AVG进行穿刺血透。

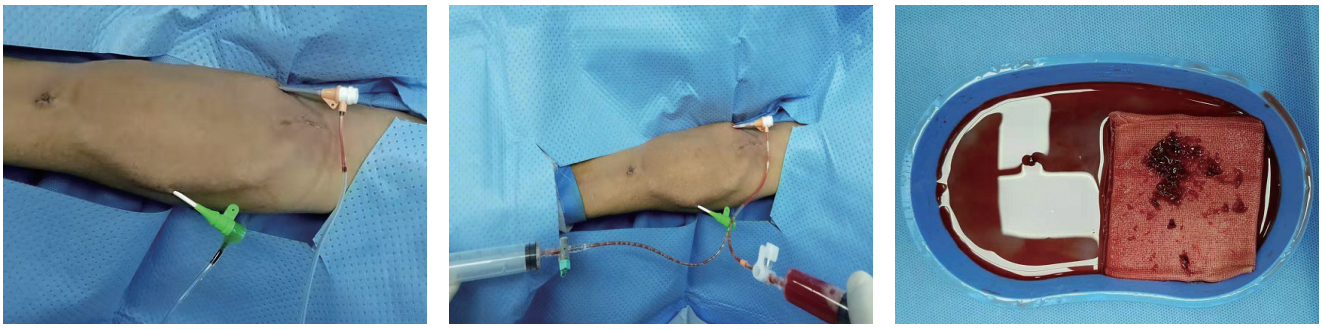

图 1　交叉鞘交替抽吸血栓

Figure 1　Alternating thrombus aspiration by using the cross-sheath

© 版权归中国普通外科杂志所有

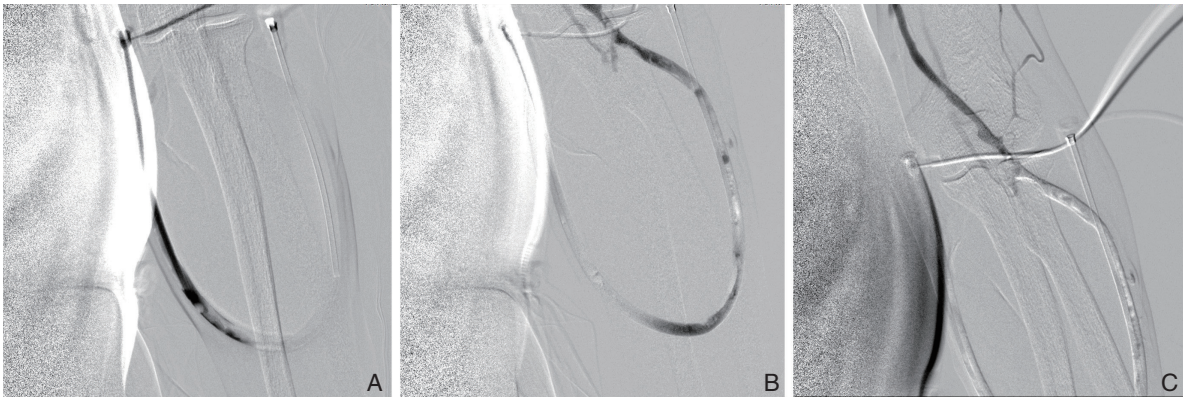

图 2　AVG 闭塞患者 PTA 术前造影　A–B：移植物；C：静脉流出道

Figure 2　Preoperative angiography in patient with AVG occlusion　A–B: The graft; C: Venous outflow tract

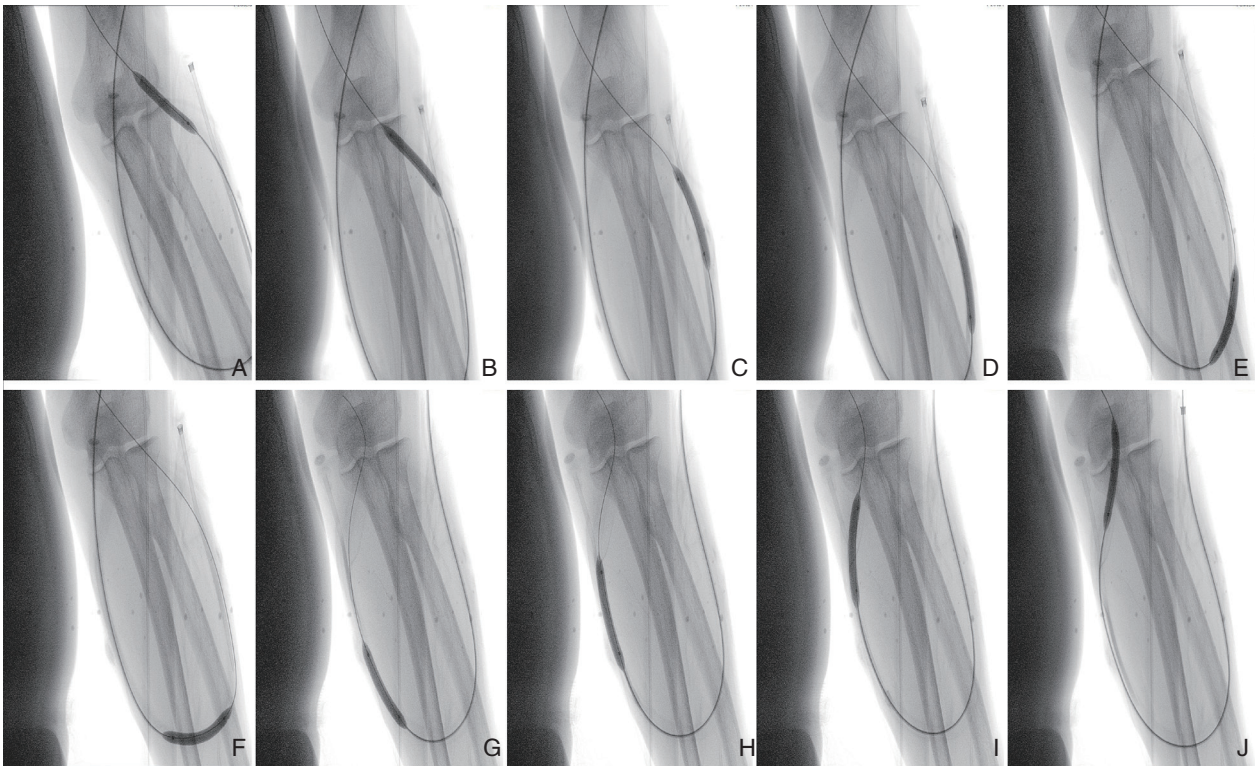

图 3　AVG 闭塞患者行球囊扩张　A：球囊扩张动脉端吻合口；B–I：球囊扩碎移植物内血栓；J：球囊扩张静脉端吻合口

Figure 3　Balloon dilation in patient with AVG occlusion　A: Balloon dilation of the anastomotic stoma of the arterial end; B–I: Balloon fragmentation of the thrombus in the graft; J: Balloon dilation of the anastomotic stoma of the venous end

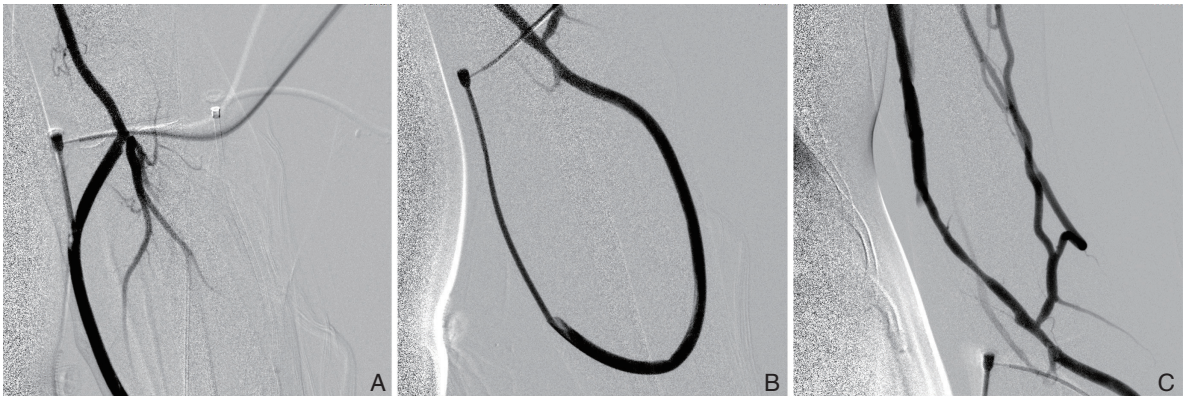

图 4　AVG 闭塞患者 PTA 术后造影　A：动脉端；B：静脉端；C：静脉流出道

Figure 4　Postoperative angiography in patient with AVG occlusion　A: Arterial end; B: Venous end; C: Venous outflow tract

© 版权归中国普通外科杂志所有

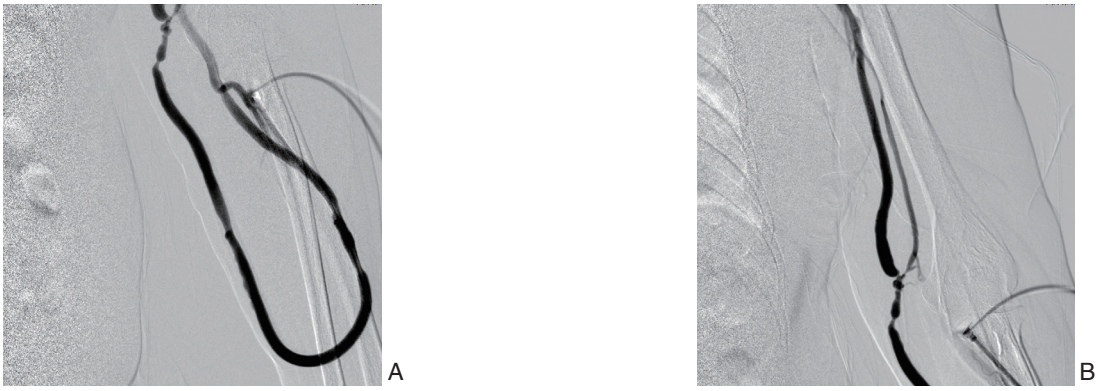

图 5　AVG 狭窄患者 PTA 术前造影　　A：移植物内部穿刺点、静脉端吻合口；B：静脉流出道狭窄

Figure 5　Preoperative angiography in patient with AVG stenosis　　A: Puncture site inside the graft and anastomotic stoma of the venous end; B: Stenosis at the venous outflow tract

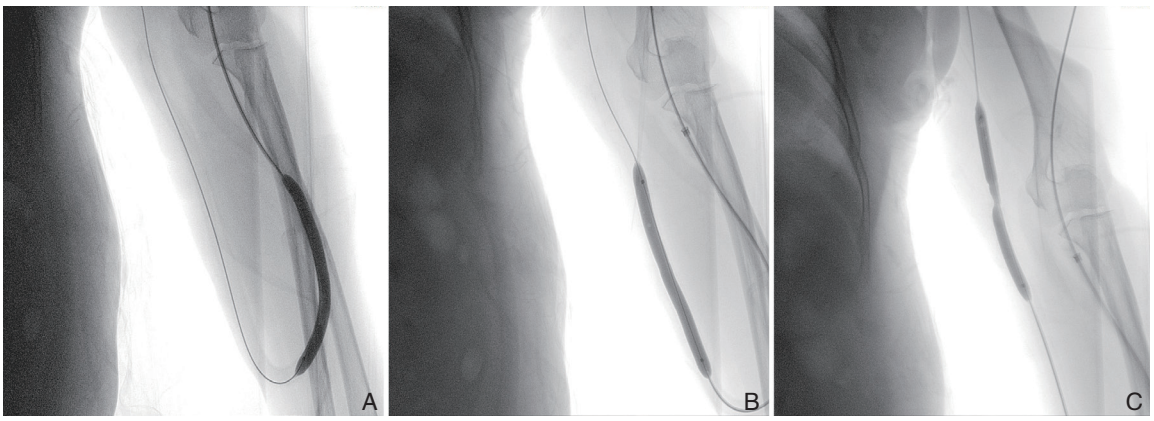

图 6　AVG 狭窄患者行球囊扩张　　A–B：球囊扩张移植物穿刺点狭窄；C：球囊扩张静脉吻合口狭窄

Figure 6　Balloon dilation in patient with AVG stenosis　　A–B: Balloon dilation of stenosis at the puncture site of the graft; C: Balloon dilation of stenosis at the vein anastomotic stoma

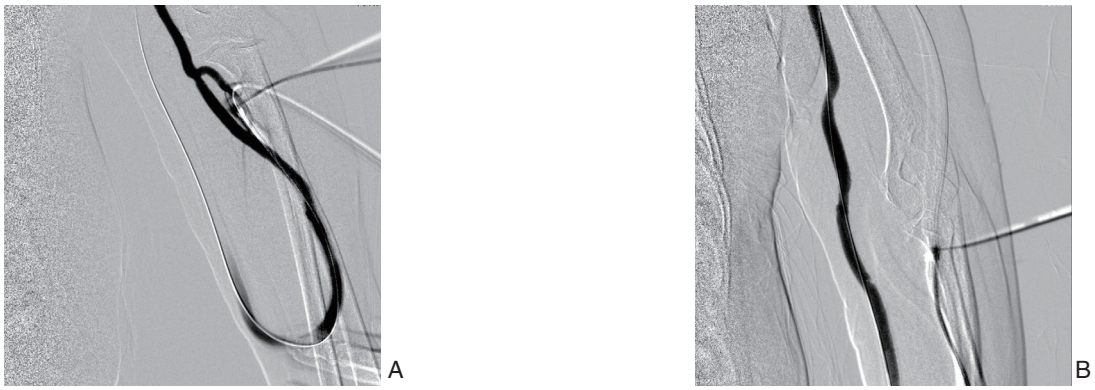

图 7　AVG 狭窄患者 PTA 术后造影　　A：动脉端；B：静脉端

Figure 7　Postoperative angiography in patient with AVG stenosis　　A: Arterial end; B: Venous end

1.3　术后随访及评价指标

术后24 h内再次予以低分子肝素3 000 U进行皮下注射，此外不再予以额外的抗栓治疗（患者因其他原因如冠心病、周围动脉病需要进行抗栓治疗的按照原方案进行）。术后要求患者每3个月复诊，随访内容包括瘘管流量、静脉压力、透析过程是否异常等，并进行常规超声检查等。本组所有患者随访截止时间为2019年4月1日。血管狭窄程度分级：轻度狭窄<50%，中度狭窄50%~<70%，重度狭窄≥70%。技术成功：解剖学成功（血流恢复和残余狭窄<30%）且至少一项血流动力学异常指标或临床指标（静脉压、动脉压、通路内血流量、体格检查）恢复至正常或基线值。干预后初级通畅时间：从此次干预到下一

© 版权归中国普通外科杂志所有　

次干预之间的时间间隔，包括对该通路任何问题的所有干预措施。干预后累计通畅时间：对血管通路干预后直到通路废弃的时间间隔。

1.4 统计学处理

用Excel 2016对患者一般情况、影像学资料、手术治疗情况等数据进行汇总，采用SPSS 17.0统计软件进行统计学分析，使用Kaplan-Meier法计算手术后患者的干预后初级通畅率和干预后累计通畅率，组间比较采用Log-rank检验，$P<0.05$为差异有统计学意义。

2 结 果

2.1 手术结果

本组105例次PTA中AVG狭窄病变39例次，闭塞病变66例次；101例次PTA术后能触及AVG震颤和顺利进行透析，技术成功率达96.2%。66例患者中29例（43.9%）行2次或2次以上手术。术中其他部位狭窄病变情况见表3。术中造影发现有9例（8.6%）出现中心静脉狭窄，但患者无肿胀手表现。5例术中球囊扩张达到最大压力，狭窄仍然无法打开，采用切割球囊扩张后狭窄均被打开。3例患者原外院植入的裸支架发生支架内狭窄，其中1例球囊扩张后支架狭窄解除，2例球扩后狭窄未见明显改善，遂植入覆膜支架。3例患者球囊扩张后弹性回缩严重，其中1例采用更大直径球囊扩张后残余狭窄<30%，2例使用更大直径球囊扩张后无法改善，植入覆膜支架。1例患者因PTA术后反复狭窄，3个月之内需要2次PTA治疗，遂植入覆膜支架。1例患者术中导丝无法开通AVG静脉端流出道闭塞，中止腔内手术改开放手术修复。其余患者AVG均能够恢复通畅，3例患者出现术后第1天瘘管血栓形成，经再次PTA手术后瘘管复通。

表 3 各部位狭窄病变情况（*n*）

Table 3 Stenotic lesions of various sites (*n*)

血管狭窄程度	近端动脉		动脉端吻合口		移植物穿刺点		静脉端吻合口		静脉端		流出道	
	狭窄组	闭塞组	狭窄组	闭塞组	狭窄组	闭塞组	狭窄组	闭塞组	狭窄组	闭塞组	狭窄组	闭塞组
轻度狭窄	0	2	2	5	3	2	0	1	1	1	0	1
中度狭窄	3	10	3	7	18	24	9	14	8	5	1	11
重度狭窄	2	1	0	3	9	9	13	29	7	16	13	27

2.2 通畅率

术后随访12~27个月，随访超声如图8所示。4例患者透析期间因人工血管感染行移植物切除术；7例患者死亡，其中4例因心脑血管事件死亡，2例因肺部感染，1例因肝功能衰竭；12例患者在随访过程中失访。全组PTA术后的AVG初级通畅时间为（12.1 ± 1.20）个月，其中狭窄组患者为（16.3 ± 1.95）个月，闭塞组患者为（10.3 ± 1.36）个月，两组比较，差异有统计学意义（$\chi^2=4.335$，$P=0.037$）；全组术后AVG的6个月与1年的初级通畅率为62.7%、38.8%，其中狭窄组78.1%、48.9%，闭塞组为53.5%、33.1%。全组PTA术后的AVG累计通畅时间为（19.7 ± 1.46）个月，其中狭窄组为（21.0 ± 2.45）个月；闭塞组为（19.0 ± 1.80）个月，两组比较，差异无统计学意义（$\chi^2=0.392$，$P=0.531$）；全组术后6个月、1年的干预后累计通畅率分别为80.9%、74.1%，其中狭窄组86.9%、79.6%，闭塞组77.8%、71.4%（图9）（表4）。

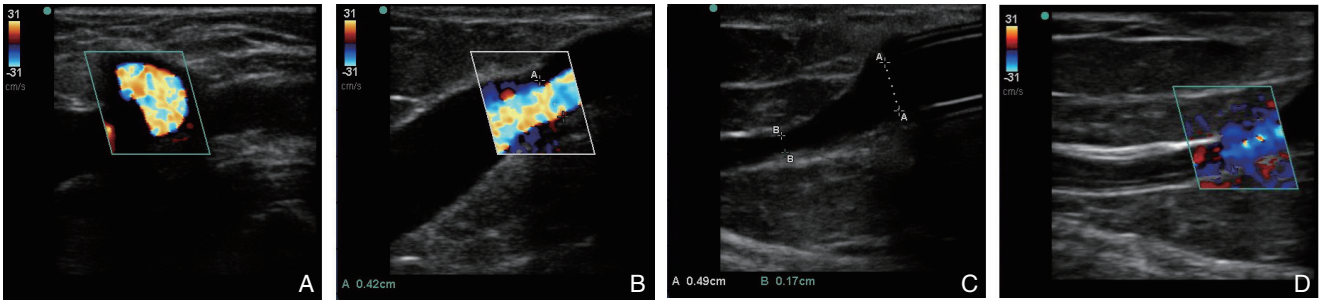

图 8 PTA 术后随访超声 A：正常动脉端吻合口；B：静脉端吻合口轻度狭窄；C–D：静脉端吻合口重度狭窄

Figure 8 Ultrasound examination after PTA A: Normal anastomotic stoma of the arterial end; B: Mild stenosis of the anastomotic stoma of the venous end; C–D: Severe stenosis of the anastomotic stoma of the venous end

© 版权归中国普通外科杂志所有

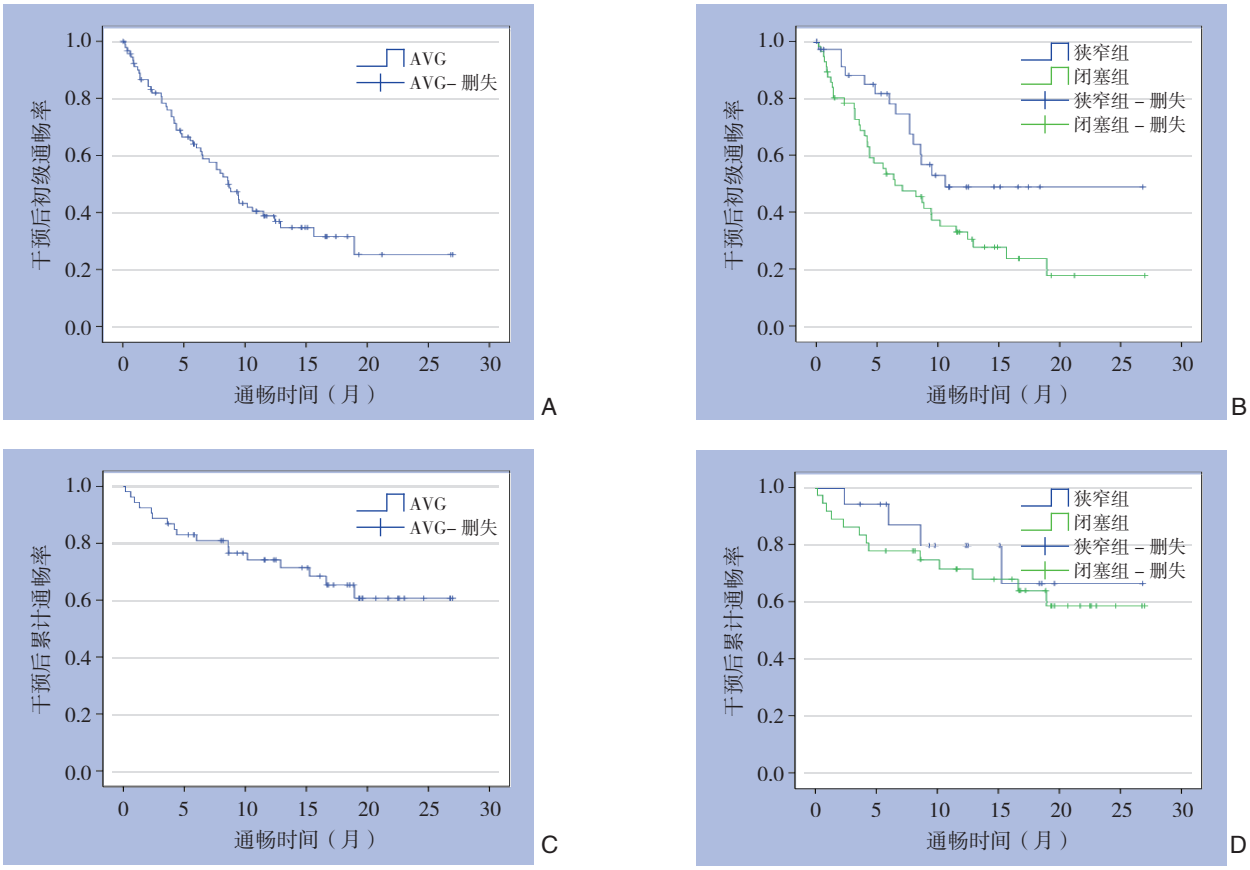

图 9　患者术后通畅时间曲线　A：全组初级通畅时间曲线；B：狭窄组与闭塞组初级通畅时间曲线；C：全组累计通畅时间曲线；D：狭窄组与闭塞组累计通畅时间曲线

Figure 9　Patency-time curves of the patients　A: primary patency-time curve of the whole group; B: Primary patency-time curves of stenosis group and occlusion group; C:cumulative patency-time curve of the whole group; D:Cumulative patency-time curve of stenosis group and occlusion group

表 4　干预后初级通畅率与累计通畅率（%）

Table 4　Primary patency and cumulative patency rates (%)

分组	初级通畅率		累计通畅率	
	6 个月	1 年	6 个月	1 年
全组	62.7	38.8	80.9	74.1
狭窄组	78.1	48.9	86.9	79.6
闭塞组	53.5	33.1	77.8	71.4

2.3　围术期并发症

本组患者围术期无死亡病例，2例因术中腔内操作后静脉破裂出血，予球囊填塞后植入覆膜支架。2例患者术后第1天出现AVG震颤消失，超声提示血栓形成，再次手术造影发现狭窄病变处存在显著的弹性回缩，采用更大直径的球囊再次行PTA后瘘管恢复通畅。1例患者术后第1天出现移植物内血栓形成，急诊二次手术取栓后出现静脉破裂，予球囊扩张+覆膜支架植入术后，AVG搏动、震颤良好，但二次手术后第1天，再次出现移植物内瘘震颤消失，再次手术造影发现支架内血栓形成，且人工血管与支架接驳处局部移位，支架部分移位至自体静脉内，取栓后将人工血管与Viabahn覆膜支架吻合，吻合后造影显示人工血管及支架内通畅，触诊搏动震颤良好，术后患者顺利透析。1例患者在取栓、球扩后造影显示人工血管静脉端流出道腋静脉可见充盈缺损，考虑为人工血管移植物内血栓脱落所致，取栓导管反复拉栓未见明显改善，遂局部切开人工血管，向腔内插入取栓导管将血栓自人工血管切口拉出体外，缝合血管后造影显示AVG通畅，触诊AVG震颤良好，术后患者顺利透析。

© 版权归中国普通外科杂志所有

3 讨 论

目前国内透析患者通路类型中AVG比例较低，很多医生及患者对AVG的长期通畅率、术后并发症等问题存在诸多顾虑。AVG最常见的术后问题就是静脉端狭窄，继而导致血栓形成、瘘管闭塞，典型的组织学表现为侵袭性血管内膜增生[6]，从而导致血流阻力增加、血流减少，最终形成血栓。以往临床上多采用溶栓、导管取栓、旁路搭桥以及补片成形的方式进行处理，溶栓或切开导管取栓可以清除移植物内血栓，但考虑到移植物血栓形成绝大多数继发于狭窄性病变，单纯处理血栓遗留狭窄病变移植物内短时间就可能再次闭塞。补片成形对于单一的狭窄有效，但多部位的狭窄补片的方法太过于繁琐。对于较高位的流出道静脉狭窄，旁路搭桥存在近端吻合部位可能难以暴露，需要全身麻醉等弊端，且多次手术后组织粘连，开放手术无法反复多次进行，因此越来越多的学者倾向于采用腔内手术解决AVG的狭窄或闭塞的病变[7]。PTA是通过球囊扩张的压力将增厚的内膜撕裂，从而改善管腔的狭窄，是治疗动静脉内瘘狭窄和闭塞的有效方法，具有创伤小、成功率高、不良反应少、感染率低、最大程度保护可穿刺静脉资源的特点，延长了单个部位动静脉内瘘的使用时间；且术后可立即透析，避免患者过渡期使用中心静脉置管透析[8-10]。

腔内技术处理AVG狭窄或闭塞除了微创、安全，患者体验好之外，亦拥有较好的远期疗效。文献[11]报道，传统开放手术治疗AVG狭窄或闭塞的成功率为77%~85%，但1年的干预后初级通畅率和累计通畅率仅有10%和27%。本研究显示PTA术后内瘘的成功率达96.2%，1年的干预后初级通畅率和累计通畅率均明显高于开放手术（38.8% *vs.* 10%，74.1% *vs.* 27%）。报道[12]中比较传统手术和PTA两种治疗方式的成功率和通畅率，并认为没有明显差异，本研究中的成功率和通畅率均高于开放手术，这可能与近年来的介入治疗的球囊、支架工具等得到更好的发展和改善有关。此外NKF-K/DOQI临床指南要求PTA治疗后 6个月初级通畅率至少应超过50%[13]。近年国外多项研究[14-15]报道，PTA治疗AVG术后6个月和1年的初级通畅率分别在36%~76%和17%~47%，本研究的数据达到指南要求，且与国外研究报道结果相一致。AVG狭窄病变PTA治疗后再狭窄的发生率较高，1年内有55%~75%的患者出现复发[16]，因此需要进行规律随访监测；狭窄性的病变若达到再次干预指征需及时处理，尽量避免瘘管闭塞的发生。本研究中有29例患者（43.9%）行多次手术治疗。近年来逐渐有使用药涂球囊、切割球囊治疗顽固性狭窄的报道。一项纳入162例患者共行254次PTA的系统评价[17]报道药涂球囊治疗AVF和AVG狭窄病灶的实验组比传统球囊对照组在6个月时具有更高的初级通畅率，且没有发生手术相关并发症。另一项纳入623例患者的前瞻性随机对照试验[18]报道，切割球囊治疗AVG静脉端吻合口的6个月和1年的初级辅助通畅率达86%和63%，明显高于高压球囊组的（56%和37%），本研究中5例患者使用切割球囊扩张后效果良好，且未见严重并发症。

本组中共有7例患者植入覆膜支架：2例因术中腔内操作后静脉破裂出血；2例因原外院植入的裸支架发生支架内再狭窄，球扩后狭窄未见明显改善；2例患者球囊扩张后弹性回缩严重，采用更大直径球囊扩张仍然无法改善；1例患者因PTA术后反复狭窄，3个月之内需要2次PTA治疗。NKF-K/DOQI临床指南建议在PTA中出现复发性狭窄（3月内需要2次及以上介入治疗）、急性弹性回缩或者处理PTA并发血管破裂时可考虑植入支架。越来越多的报道显示支架在多种条件下均可使用，包括：AVG静脉吻合口狭窄、AVG血栓形成、头静脉弓狭窄、假性动脉瘤和植入起搏器等引起的血管狭窄等[19]。从目前临床证据来看，裸支架植入术和PTA治疗AVG静脉吻合口狭窄、中心静脉狭窄的远期疗效基本一致[20-21]，而覆膜支架较单纯PTA或金属裸支架显出优越的远期通畅率[22-24]。但植入支架仍有几个不可避免的问题：⑴ 尽管覆膜支架的远期通畅优于PTA，但仍然不可避免存在边缘性狭窄；⑵ 支架的价格昂贵；⑶ 支架植入后，牺牲了近端静脉重新吻合再构建内瘘的可能性；⑷ 支架植入后可能出现的支架断裂、移位、感染等并发症。本研究中发现外院植入裸支架后出现支架内再狭窄2例，支架内血栓形成3例，支架局部移位1例，虽植入支架的患者在随访尚未发现断裂、感染等并发症，有病例报道在静脉吻合口植入支架后支架远处移位到肺动脉[25]和心脏[26]中，因此支架的相关并发症仍不可忽视，植入支架是否利大于弊需要术者权衡。目前关于植入支架的适应症仍存在很大争议，需要有前瞻性、多中心的大型随机对照实验来验证。

© 版权归中国普通外科杂志所有

本研究中有2例患者术中发生静脉破裂，术中进行导管导丝腔内操作均应轻柔，在X线导引下操作，PTA球囊直径的选择以及Fogarty取栓管的操作均应小心谨慎。术中出现造影剂外溢时需及时判断血肿情况，若为1级血肿（稳定、非进展性且不影响透析通路流量），可对症处理皮下瘀斑，若为2级血肿（稳定性血肿但影响同流流量）或3级血肿（静脉完全或接近完全破裂所致的不稳定行血肿），应迅速确认破裂位置并使用球囊扩张压迫填塞管腔，必要时植入覆膜支架以稳定血肿和恢复通路流量。研究中有1例因移植物内血栓脱落至静脉流出道，反复腔内处理无效后转开放手术，近年来也有报道[27]提出杂交手术可行的观点，即最大限度利用不同的方法提高成功率和通畅率。对于AVG闭塞的案例，采用杂交的方法，移植物切开取栓的方式完全清除移植物内血栓，然后造影明确狭窄部位，采用PTA的方式处理狭窄，完成治疗。合并吻合口完全性闭塞及流出道静脉多处狭窄的情况，若导丝导管无法开通吻合口处闭塞，可以采用补片或搭桥的方式处理吻合口闭塞，流出道静脉的狭窄则可由PTA的方式解决。

综上所述，PTA治疗AVG狭窄或闭塞创伤小、安全有效，患者体验好，具有较好的干预后累计通畅率；AVG狭窄病变PTA治疗后再狭窄的发生率较高，因此需要进行规律随访监测，发现狭窄性的病变若达到再次干预指征需及时处理，尽量避免瘘管闭塞的发生；对于PTA术中出现显著弹性回缩的情况，或发生血管破裂出血球囊压迫无法止血，可采用覆膜支架植入进行处理。本研究总病例数较少、失访病例较多、属于单中心回顾性分析研究，结论可能存在一定偏差，因此其疗效及安全性有待前瞻性、多中心、大样本、设计更严谨的随机对照实验来确定。

参考文献

[1] Hill NR, Fatoba ST, Oke JL, et al. Global Prevalence of Chronic Kidney Disease - A Systematic Review and Meta-Analysis[J]. PLoS One, 2016, 11(7):e158765. doi: 10.1371/journal.pone.0158765.

[2] Zhang L, Wang F, Wang L, et al. Prevalence of chronic kidney disease in China: a cross-sectional survey[J]. Lancet, 2012, 379(9818):815–822. doi: 10.1016/S0140–6736(12)60033–6.

[3] 中国医院协会血液净化中心分会血管通路工作组. 中国血液透析用血管通路专家共识(第2版)[J]. 中国血液净化, 2019, 18(6):365–381. doi:10.3969/j.issn.1671–4091.2019.06.001.
Vascular Access Working Group, Branch of Blood Purification Center, Chinese Hospital Association. Chinese expert consensus on vascular access for hematodialysis (the second edition)[J]. Chinese Journal of Blood Purification, 2019, 18(6):365–381. doi:10.3969/j.issn.1671–4091.2019.06.001.

[4] Yokota N, Nagai K, Okada D, et al. Vascular access for long-term hemodialysis/hemodiafiltration patients[J]. J Vasc Access, 2015, 16(Suppl 10):S18–21. doi: 10.5301/jva.5000427.

[5] Arhuidese IJ, Orandi BJ, Nejim B, et al. Utilization, patency, and complications associated with vascular access for hemodialysis in the United States[J]. J Vasc Surg, 2018, 68(4):1166–1174. doi: 10.1016/j.jvs.2018.01.049.

[6] Viecelli AK, Mori TA, Roy-Chaudhury P, et al. The pathogenesis of hemodialysis vascular access failure and systemic therapies for its prevention: Optimism unfulfilled[J]. Semin Dial, 2018, 31(3):244–257. doi: 10.1111/sdi.12658.

[7] Vascular Access 2006 Work Group. Clinical practice guidelines for vascular access [J]. Am J Kidney Dis, 2006, 48(Suppl 1):S176–247. doi: 10.1053/j.ajkd.2006.04.029.

[8] Ierardi AM, Franchin M, Fontana F, et al. Usefulness of paclitaxel-releasing high-pressure balloon associated with cutting balloon angioplasty for treatment of outflow stenoses of failing hemodialysis arteriovenous shunts[J]. Radiol Med, 2017, 122(1):69–76. doi: 10.1007/s11547–016–0680-z.

[9] Beathard GA. Thrombolysis versus surgery for the treatment of thrombosed dialysis access grafts[J]. J Am Soc Nephrol, 1995, 6(6):1619–1624.

[10] 万恒, 刘灏, 林智琪, 等. 球囊扩张成形术处理透析用动静脉内瘘狭窄性病变及短中期结果[J]. 中国普通外科杂志, 2016, 25(12):1780–1784. doi:10.3978/j.issn.1005–6947.2016.12.018.
Wan H, Liu H, Lin ZQ, et al. Balloon dilatation angioplasty for stenosis of hemodialysis arteriovenous fistula and its short-and mid-term results[J]. Chinese Journal of General Surgery, 2016, 25(12):1780–1784. doi:10.3978/j.issn.1005–6947.2016.12.018.

[11] Tordoir JH, Bode AS, Peppelenbosch N, et al. Surgical or endovascular repair of thrombosed dialysis vascular access: is there any evidence?[J]. J Vasc Surg, 2009, 50(4):953–956. doi: 10.1016/j.jvs.2009.06.058.

[12] Kao TC, Liu YH, Hsieh MJ, et al. Balloon angioplasty versus surgical revision for thrombosed dialysis graft outlet stenosis after graft thrombectomy[J]. Angiology, 2010, 61(6):580–583. doi: 10.1177/0003319710364211.

[13] [No authors listed]. III. NKF-K/DOQI Clinical Practice Guidelines for Vascular Access: update 2000[J]. Am J Kidney Dis, 2001, 37(1

© 版权归中国普通外科杂志所有

Suppl 1):S137–181. doi: 10.1016/s0272–6386(01)70007–8.

[14] Beathard GA. Percutaneous transvenous angioplasty in the treatment of vascular access stenosis[J]. Kidney Int, 1992, 42(6):1390–1397. doi: 10.1038/ki.1992.431.

[15] Beathard GA. Angioplasty for arteriovenous grafts and fistulae[J]. Semin Nephrol, 2002, 22(3):202–210. doi: 10.1053/snep.2002.31739.

[16] Ahmad I. Salvage of arteriovenous fistula by angioplasty of collateral veins establishing a new channel[J]. J Vasc Access, 2007, 8(2):123–125.

[17] Khawaja AZ, Cassidy DB, Al Shakarchi J, et al. Systematic review of drug eluting balloon angioplasty for arteriovenous haemodialysis access stenosis[J]. J Vasc Access, 2016, 17(2):103–110. doi: 10.5301/jva.5000508.

[18] Saleh HM, Gabr AK, Tawfik MM, et al. Prospective, randomized study of cutting balloon angioplasty versus conventional balloon angioplasty for the treatment of hemodialysis access stenoses[J]. J Vasc Surg, 2014, 60(3):735–740. doi: 10.1016/j.jvs.2014.04.002.

[19] El Kassem M, Alghamdi I, Vazquez-Padron RI, et al. The Role of Endovascular Stents in Dialysis Access Maintenance[J]. Adv Chronic Kidney Dis, 2015, 22(6):453–458. doi: 10.1053/j.ackd.2015.02.001.

[20] Fu N, Joachim E, Yevzlin AS, et al. A Meta-analysis of Stent Placement vs. Angioplasty for Dialysis Vascular Access Stenosis[J]. Semin Dial, 2015, 28(3):311–317. doi: 10.1111/sdi.12314.

[21] Quaretti P, Galli F, Moramarco LP, et al. Stent Grafts Provided Superior Primary Patency for Central Venous Stenosis Treatment in Comparison with Angioplasty and Bare Metal Stent: A Retrospective Single Center Study on 70 Hemodialysis Patients[J]. Vasc Endovascular Surg, 2016, 50(4):221–230. doi: 10.1177/1538574416639149.

[22] Hu H, Wu Z, Zhao J, et al. Stent graft placement versus angioplasty for hemodialysis access failure: a meta-analysis[J]. J Surg Res, 2018, 226:82–88. doi: 10.1016/j.jss.2018.01.030.

[23] Kim CY, Tandberg DJ, Rosenberg MD, et al. Outcomes of prosthetic hemodialysis grafts after deployment of bare metal versus covered stents at the venous anastomosis[J]. Cardiovasc Intervent Radiol, 2012, 35(4):832–838. doi: 10.1007/s00270–012–0413–1.

[24] Kavan J, Kudlicka J, Malik J, et al. Treatment of failing arterio-venous dialysis graft by angioplasty, stent, and stent graft: Two-years analysis of patency rates and cost-effectiveness[J]. Exp Ther Med, 2019, 18(5):4144–4150. doi: 10.3892/etm.2019.8050.

[25] Sequeira A. Stent migration and bail-out strategies[J]. J Vasc Access, 2016, 17(5):380–385. doi: 10.5301/jva.5000585.

[26] Balasubramaniyam N, Garg J, Rawat N, et al. Dual stent migration to the heart and pulmonary artery[J]. Am J Ther, 2014, 21(6):e199–203. doi: 10.1097/MJT.0b013e3182785fc3.

[27] Troisi N, Chisci E, Frosini P, et al. Hybrid simultaneous treatment of thrombosed prosthetic grafts for hemodialysis[J]. J Vasc Access, 2014, 15(5):396–400. doi: 10.5301/jva.5000218.

（本文编辑　宋涛）

本文引用格式：彭嘉欣, 万恒, 刘正军. 经皮腔内血管成形术治疗人工血管移植物内瘘狭窄或闭塞的疗效[J]. 中国普通外科杂志, 2019, 28(12):1497–1506. doi:10.7659/j.issn.1005–6947.2019.12.009

Cite this article as: Peng JX, Wan H, Liu ZJ. Efficacy of percutaneous transluminal angioplasty in treatment of stenosis or occlusion of the arteriovenous graft[J]. Chin J Gen Surg, 2019, 28(12):1497–1506. doi:10.7659/j.issn.1005–6947.2019.12.009

© 版权归中国普通外科杂志所有