



doi:10.7659/j.issn.1005-6947.240635  
http://dx.doi.org/10.7659/j.issn.1005-6947.240635  
China Journal of General Surgery, 2025, 34(1):1-27.

· 指南与共识 ·

## 肝门部胆管癌诊疗湖南专家共识（2025版）

湖南省医学会肝胆外科专业委员会,湖南省胆道疾病防治临床医学研究中心,胆道疾病防治湖南省重点实验室,数字化肝胆医疗湖南省工程研究中心,湖南省国际医学交流促进会肝胆外科专业委员会,湖南省肝胆胰外科联盟,湖南省胆道恶性肿瘤诊疗联盟,芙蓉实验室肝胆胰疾病研究中心

### 摘要

肝门部胆管癌（hCCA）是一种起源于胆管上皮细胞的恶性肿瘤，手术切除难度大、病死率高、预后差等特点，是外科领域面临的重大挑战之一。近年来，随着手术理念的不断革新和诊疗技术的持续进步，hCCA的诊断与治疗水平取得了一定提升。然而，如何进一步规范hCCA的诊疗流程，提高治疗效果并改善患者预后，仍是当前亟待解决的问题。为此，湖南省医学会肝胆外科专业委员会联合湖南省胆道疾病防治临床医学研究中心、胆道疾病防治湖南省重点实验室、数字化肝胆医疗湖南省工程研究中心、湖南省国际医学交流促进会肝胆外科专业委员会、湖南省肝胆胰外科联盟、湖南省胆道恶性肿瘤诊疗联盟及芙蓉实验室肝胆胰疾病研究中心，组织多学科专家共同讨论并撰写了《肝门部胆管癌诊疗湖南专家共识》。本共识旨在规范hCCA的诊断与多学科诊疗模式，提高整体诊疗水平，从而改善该病总体预后。

### 关键词

Klatskin 肿瘤/诊断； Klatskin 肿瘤/治疗； 多数赞同

中图分类号：R735.7

## Hunan expert consensus on comprehensive diagnosis and treatment of hilar cholangiocarcinoma (2025 edition)

The Hepatobiliary Surgery Professional Committee of Hunan Medical Association, Hunan Provincial Clinical Research Center for the Prevention and Treatment of Biliary Diseases, Hunan Provincial Key Laboratory for the Prevention and Treatment of Biliary Diseases, Hunan Provincial Engineering Research Center for Digital Hepatobiliary Medicine, the Hepatobiliary Surgery Professional Committee of Hunan International Medical Exchange and Promotion Association, the Hunan Alliance of Hepatobiliary and Pancreatic Surgery, the Hunan Alliance for the Diagnosis and Treatment of Malignant Biliary Tumors, the Hepatopancreatobiliary Disease Research Center of Furong Laboratory

### Abstract

Hilar cholangiocarcinoma (hCCA) is a malignant tumor originating from the epithelial cells of the bile duct, characterized by high malignancy, significant surgical challenges, high mortality, and poor prognosis, making it one of the most formidable challenges in the field of surgery. In recent years, advancements in surgical concepts and diagnostic and therapeutic techniques have led to improvements in the diagnosis and treatment of hCCA. However, standardizing the management of hCCA, enhancing

基金项目：湖南省自然科学基金资助项目（2021JJ40291、2024JJ2037）；湖南省科技创新领军人才基金资助项目（2024RC1051）；湖湘青年英才基金资助项目（2024RC3232）。

收稿日期：2024-12-03； 修订日期：2025-01-08。

通信作者：彭创，Email: pengchuangen@163.com

treatment efficacy, and improving patient outcomes remain pressing issues. To confront these challenges, the Hepatobiliary Surgery Professional Committee of Hunan Medical Association, Hunan Provincial Clinical Research Center for the Prevention and Treatment of Biliary Diseases, Hunan Provincial Key Laboratory for the Prevention and Treatment of Biliary Diseases, Hunan Provincial Engineering Research Center for Digital Hepatobiliary Medicine, the Hepatobiliary Surgery Professional Committee of Hunan International Medical Exchange and Promotion Association, the Hunan Alliance of Hepatobiliary and Pancreatic Surgery, the Hunan Alliance for the Diagnosis and Treatment of Malignant Biliary Tumors, and the Hepatopancreatobiliary Disease Research Center of Furong Laboratory, convened a multidisciplinary panel of experts to develop the *Hunan expert consensus on comprehensive diagnosis and treatment of hilar cholangiocarcinoma*. This consensus aims to standardize the diagnosis and multidisciplinary treatment approach for hCCA, enhance overall diagnostic and therapeutic standards, and ultimately improve the overall prognosis of the disease.

**Key words**

Klatskin Tumor/diag; Klatskin Tumor/ther; Consensus

CLC number: R735.7

肝门部胆管癌 (hilar cholangiocarcinoma, hCCA), 又称近端胆管癌, 是指原发于胆囊管与胆总管汇合处和二级胆管之间的胆管细胞癌, 主要侵犯左、右肝管, 肝总管分叉部及肝总管, 是最常见的胆道恶性肿瘤 (约占40%~60%)<sup>[1-2]</sup>。由于肝门部复杂的解剖学位置和hCCA生物学特性, 易侵犯肝门区血管、神经、淋巴组织及邻近肝组织, 因此治疗难度大、预后不佳<sup>[3]</sup>。根治性手术是hCCA唯一可能获得治愈的治疗方式, 然而, 约2/3的hCCA患者在确诊或探查时是不可切除的<sup>[4]</sup>。对hCCA进行前期全面评估和多学科综合治疗 (multi-disciplinary treatment, MDT) 是实现患者最佳结局的关键。

湖南省医学会肝胆外科专业委员会、湖南省胆道疾病防治临床医学研究中心、胆道疾病防治湖南省重点实验室、数字化肝胆医疗湖南省工程研究中心、湖南省国际医学交流促进会肝胆外科专业委员会、湖南省肝胆胰外科联盟、湖南省胆道恶性肿瘤诊疗联盟、芙蓉实验室肝胆胰疾病研究中心组织肝胆专家以及多中心普通外科、超声科、放射科、核医学科、消化内科、肿瘤内科、病理科等学科专家组成《肝门部胆管癌诊疗湖南专家共识 (2025版)》编审委员会 (简称“共识编委会”), 共同讨论, 总结了我省在hCCA诊疗方面的40余年的临床实践经验, 结合国内外文献, 形成共识, 旨在规范和指导hCCA的诊断与治疗。本共识强调术前精准评估和个体化治疗方案的制定, 同时强调术中精细操作提高手术质量, 改善

该病总体预后。

2024年3月初启动共识撰写工作, 2024年5月—6月将草案交由审核组专家审核讨论, 其间反复完善、几易其稿, 共识编委会全体成员于2024年11月1日在长沙召开了本共识的定稿会, 并对相关推荐意见进行了投票, 形成共识推荐意见和推荐等级, 最终定稿。为系统综述hCCA的最新研究进展, 共识编委会制定了严谨的文献检索策略, 检索数据库包括: PubMed、MEDLINE、EMBASE、Cochrane系统评价数据库、中国生物医学文献数据库 (CBM)、中国知网 (CNKI)、万方数据库。检索关键词包括: Hilar Cholangiocarcinoma、Epidemiology、Diagnosis、Pathology、Staging、Multidisciplinary Care、Surgical Treatment、Systemic Therapy。文献纳入标准包括与hCCA相关的流行病学、诊断、治疗方法 (包括外科治疗、局部治疗和系统治疗)、病理学特征、疾病分期及MDT的系统评价、Meta分析、随机对照试验 (randomized controlled trial, RCT)、队列研究、病例对照研究等。排除包括基础研究、简讯、会议摘要及其他低证据等级文献。本共识采用苏格兰学院间指南网络 (Scottish Intercollegiate Guidelines Network, SIGN)<sup>[5]</sup>证据及推荐意见进行分级 (表1), 并根据证据等级对推荐意见评为A、B、0、GPP四个等级 (表2)。共识编委会进行投票, 设置强烈共识、共识、不明确意见和无共识, 当推荐意见的强烈共识和共识比例 $\geq 75\%$ 时形成专家共识 (表3)。

表1 证据质量分级  
Table 1 Levels of Evidence Quality

等级	内容
1++	高质量Meta分析、RCT的系统综述或极低偏倚风险的RCT
1+	运行良好的Meta分析、系统综述或低偏倚风险的RCT
1-	Meta分析、系统综述或高偏倚风险的RCT
2++	高质量病例对照队列研究的系统综述、混淆或偏倚风险极低且因果关系可能性高的高质量病例对照队列研究
2+	混淆或偏倚风险高、无因果关系风险大的病例对照队列研究
2-	混淆或偏倚风险极低且因果关系可能性中等的、运行良好的病例对照队列研究
3	非解释研究、如病例报告或病例分析
4	专家意见

表2 推荐等级  
Table 2 Levels of Recommendation

等级	定义
A	至少1个Meta分析、系统综述或评分为1++的RCT,直接适用于目标人群;或证据主要由评分为1+的研究,直接适用于目标人群,且证明结果的整体一致性
B	证据包括评分为2++的研究,直接适用于目标人群;或证据包括评分为2+的研究,直接适用于目标人群且证明结果的整体一致性;或从评分为1++或1+的研究推测的证据
0	3或4级证据;或从评分为2++或2+的研究推测的证据
GPP	良好的实践点,指南开发小组根据临床经验推荐的最佳实践

表3 共识强度分级  
Table 3 Classification of consensus strength

等级	内容
强烈共识	>90%的参与者同意
共识	>75%~90%的参与者同意
不明确意见	>50%~75%的参与者同意
无共识	<50%的参与者同意

## 1 hCCA流行病学和危险因素

hCCA主要好发于50~70岁人群,男女比例约为1.4:1<sup>[6-8]</sup>。hCCA的发病具有明显的地域性,欧洲、美国和澳大利亚发病率0.35~2/10万,而泰国、中国和韩国发病率高,泰国东北部发病率可高达85/10万。hCCA的不同区域发病率反映了不同的潜在危险因素。在欧美国家,原发性硬化性胆管炎(primary sclerosing cholangitis, PSC)是hCCA最常见的危险因素。而在东南亚地区,最常见的危险因素是肝吸虫感染<sup>[7]</sup>。目前确定的其他危险因素还包括先天性胆管扩张症、肝胆管结石、肝硬化以及慢性乙型和丙型病毒性肝炎等<sup>[9-10]</sup>。这些危险因素共同的特点是可导致胆管上皮的慢性炎症和胆汁淤积,从而增加胆管癌的发生风险<sup>[10]</sup>。

## 2 hCCA的筛查和诊断

### 2.1 临床表现

hCCA患者早期缺乏典型症状,可能在肝功能检查或因其他原因进行影像学检查时偶然发现。随着疾病进展,hCCA最常见的临床表现是梗阻性黄疸,高达90%的患者可出现无痛性黄疸,表现为不同程度的皮肤巩膜黄染,呈进行性加重,伴随陶土样便、浓茶尿及皮肤瘙痒等症状。此外,患者还可伴有上腹部不适或疼痛、疲乏、厌食及体质量减轻等非特异性症状。约10%患者可能合并胆道感染,可出现右上腹疼痛、寒战高热、黄疸等<sup>[11-13]</sup>。

### 2.2 实验室检查

若患者发生梗阻性黄疸,肝功能检查通常显示直接胆红素升高,同时伴有碱性磷酸酶和谷氨酰转移酶升高,部分患者还可能合并转氨酶升高<sup>[2]</sup>。若患者合并胆道感染,白细胞计数升高、中性粒细胞增多、C-反应蛋白升高,胆汁或者血培养结果可能阳性<sup>[12]</sup>。

糖类抗原19-9(CA19-9)是hCCA最常用的肿瘤标志物,高达85%的hCCA患者CA19-9水平升高。但约10%患者缺乏Lewis抗原,不分泌CA19-9<sup>[14]</sup>。由

于CA19-9升高还可见于胆道梗阻、胰腺炎、肝硬化、肝细胞癌、胰腺癌等多种疾病,因此其阳性预测值较低(16%~40%)<sup>[13-14]</sup>。尽管如此,CA19-9对于hCCA仍具有重要的辅助诊断价值,有效的胆道引流后CA19-9仍持续升高提示恶性肿瘤可能性大。此外,在hCCA根治术后患者中,血清CA19-9水平升高是预后不良的独立因素,可用于监测疾病的复发<sup>[15-16]</sup>。癌胚抗原(CEA)也是hCCA常用的肿瘤标志物,建议CA19-9联合CEA作为怀疑hCCA患者的筛查项目<sup>[17]</sup>。大约15%的可疑hCCA患者在手术后被最终诊断为良性病变(自身免疫性胆管病等)<sup>[18-19]</sup>。IgG4相关硬化性胆管炎通常表现为胆管壁增厚和胆管狭窄、梗阻性黄疸,在临床中需与hCCA相鉴别,通过评估患者血清IgG4水平有助于两者的鉴别<sup>[20]</sup>。

**推荐意见1:建议肝功能、CA19-9、CEA和IgG4检测作为基线评估。**

(1) 尽管标志物对胆管癌没有特异性,CA19-9可因梗阻性黄疸而升高,如果有效的胆道引流后仍持续升高提示恶性肿瘤。

(2) 联合IgG4检测有助于hCCA的鉴别。

[证据等级:1+,推荐等级:A,强烈共识100.0%(25/25)]

## 2.3 影像学检查

影像学检查是hCCA的筛查、诊断、分期、可切除性评估、疗效判断以及随访的重要依据。影像学评估应包括肿瘤沿胆管树轴向扩展的范围、肿瘤突破胆管壁轴向扩展的范围、肿瘤与门静脉和肝动脉的关系、区域性淋巴结转移和神经丛浸润,以及肿瘤在肝内和远处转移情况<sup>[21]</sup>。hCCA影像学诊断的两个基本证据是胆管梗阻和肿瘤占位。

目前,hCCA常用的影像学检查包括无创的超声检查、CT、MRI、磁共振胆胰管成像(magnetic resonance cholangiopancreatography, MRCP)以及正电子发射计算机断层显像(positron emission tomography-computed tomography, PET/CT)。此外,还有内镜逆行性胰胆管造影(endoscopic retrograde cholangiopancreatography, ERCP)、经皮经肝胆管造影(percutaneous transhepatic cholangiography, PTC)、胆道镜和超声内镜(endoscopic ultrasonography, EUS)等有创检查方法。建议在进行胆道减压或内镜检查之前,先进行CT或MRI检查,以避免操作引起的继发炎症及导管或支架等情况对肿瘤真实情况判断的影响<sup>[22]</sup>。hCCA诊断流程见图1。

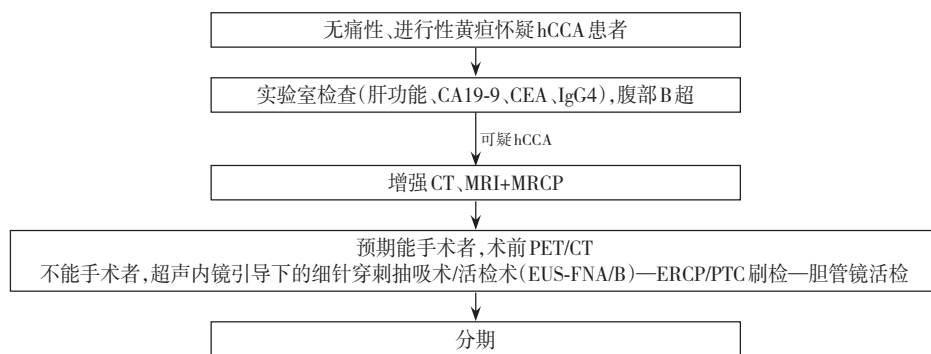


图1 hCCA诊断流程图

Figure 1 Diagnostic pathway for hCCA

**2.3.1 超声检查** 超声检查是hCCA首选的筛查方法,具有便捷、快速、经济和无创等优点。hCCA在超声检查中表现为肝内胆管扩张,并在肝门处呈现截断性改变,扩张的胆管内可能见肿瘤回声。多普勒超声有助于评估肝动脉、门静脉受累情况。然而,超声在确定梗阻的位置、鉴别良恶性肿瘤以及评估肿瘤受累范围方面存在一定难度,需要结合增强CT和增强MRI进一步明确诊断<sup>[23]</sup>。超声检查容易受到腹壁脂肪、肠道气体等因素的干扰,

故主要用于hCCA的临床筛查。同时,超声也可用于引导穿刺活检和胆道引流等操作。

**2.3.2 CT** CT具有较高的空间分辨率,通常作为hCCA初始诊断的标准影像学检查方法之一。肝胆增强CT及胸部、下腹部盆腔增强CT有助于hCCA原发肿瘤及其与局部血管关系和整体可切除性的评估,还可用于评估区域淋巴结转移和远处转移,但其敏感度低于PET/CT<sup>[24-26]</sup>。一项包括16项研究,共448例患者的Meta分析<sup>[27]</sup>显示,CT对门静脉受

累评估的敏感度为89%，特异度为92%；对肝动脉受累评估的敏感度和特异度分别为83%和93%。相比之下，CT在淋巴结转移（敏感度61%，特异度88%）和远处转移（敏感度67%，特异度94%）方面识别准确性较低。而PET/CT在远处转移的检测中具有优势，检出率高达100%<sup>[28]</sup>。对于hCCA肿块较小或只局限于胆管腔内浸润的病例，CT评估胆管受累程度存在局限性。相关研究<sup>[24,29]</sup>表明，应用胆管三维重建技术能够更准确地评估胆道系统的解剖结构，从而提高多层螺旋CT评估hCCA胆管受累范围的准确度。hCCA在CT影像上通常表现为胆管汇合处狭窄，并伴有管壁不规则增厚的特征，一般表现为进行性延迟强化以及上游胆管扩张<sup>[30]</sup>。

**2.3.3 MRI** MRI具有无放射性、较高的软组织分辨率和多参数成像优势，且肝细胞特异性对比剂可提高对肝内微小转移灶的敏感度<sup>[31]</sup>。MRCP对胆道系统具有独特的诊断价值，能够清晰显示胆道树结构，并可观察到肝门梗阻及相关胆管上游扩张。腹部增强MRI联合MRCP是目前评估hCCA的重要影像学检查方法，可以准确显示hCCA肿瘤位置与范围、胆管梗阻程度与范围、血管侵犯情况以及区域淋巴结转移和肝内转移情况<sup>[22]</sup>。hCCA病灶在T2加权成像（T2WI）呈稍高信号，在T1加权成像（T1WI）呈低信号，在弥散加权成像（DWI）呈高信号，在增强扫描中呈现进行性强化<sup>[32]</sup>。通过MRI成像与MRI血管成像技术相结合，可以实现类似于血管造影的效果来判断肿瘤是否存在血管侵犯<sup>[33]</sup>。研究显示增强MRI联合MRCP在鉴别肝门部良恶性梗阻和判断胆道扩张程度方面具有类似ERCP或PTC直接造影的准确度。当发现肝门部胆管壁不规则增厚、管腔不对称性狭窄、门脉期强化、胆管周围软组织肿块和淋巴结肿大提示hCCA<sup>[34]</sup>。

**2.3.4 PET/CT** PET/CT是一种功能成像方式。已经证实PET/CT在hCCA的术前淋巴结分期（N分期）和远处转移（M分期）中具有重要作用。一项前瞻性研究<sup>[35]</sup>结果显示，PET/CT准确评估了76%患者的N分期，而仅使用CT患者的这一比例为60%。另外一项研究<sup>[36]</sup>发现，PET/CT可以检测到隐匿的转移灶，30%（11/36）患者因此改变了治疗方案。然而，PET/CT对于小肿块或管周浸润型hCCA敏感度较低。PSC、胆道感染或肉芽肿等非恶性疾病可

能会导致PET/CT出现假阳性结果。考虑到PET/CT价格昂贵，以及其对炎性病灶的假阳性结果和对较小体积肿瘤或者管周浸润型病变的假阴性结果，不推荐PET/CT作为hCCA初始诊断的常规影像学检查。PET/CT主要用于远处转移、疾病复发评估和淋巴结转移。

**2.3.5 侵入性检查** 侵入性检查包括ERCP、PTC、胆道镜、EUS等。直接胆管造影（包括ERCP和PTC）能清晰显示胆管梗阻部位、受累范围以及梗阻部位上游胆管的形态，通常用于不可手术切除hCCA患者获取细胞学或组织进行病理学诊断，以及梗阻性黄疸的治疗干预<sup>[17]</sup>。因为直接胆管造影有导致出血和感染的风险，故不推荐作为常规检查手段。胆道镜检查具有直接可视化和进行狭窄部位活检的优势，通过十二指肠镜（母镜）的工作通道插入SpyScope（子镜），使用Spybite获取标本，其敏感度为64%，适用于ERCP收集标本不充分、难以确定的胆道狭窄病例<sup>[27]</sup>。在解剖位置上，肝外胆管与十二指肠的距离非常近。因此，通过EUS检查可以对肝外胆管树及其周围结构进行详细观察。研究<sup>[37]</sup>表明，EUS能够检测到腹部横断面影像学未发现的转移性淋巴结，其检出率为15%~20%。然而，腔内超声形态学和回声特征无法可靠预测恶性淋巴结病变，通常需要进行EUS-FNA/B。值得注意的是EUS-FNA/B可能增加肿瘤播散的风险。因此，当肝移植是治疗选择时，应避免使用EUS-FNA/B<sup>[27,38]</sup>。

**推荐意见2:** 怀疑hCCA患者，建议完善胸部、腹部、盆腔增强CT和/或增强MRI+MRCP，以对原发肿瘤进行诊断、分期，包括评估肿瘤与邻近脉管关系、远处转移情况和可切除性评估。[证据等级:1-，推荐等级:B,强烈共识92%(23/25)]

**推荐意见3:** 如果需要进行胆道引流，建议在内镜鼻胆管引流（endoscopic nasobiliary drainage, ENBD）、内镜胆道支架引流（endoscopic retrograde biliary drainage, ERBD）、经皮肝穿刺胆道引流术（percutaneous transhepatic cholangial drainage, PTCD）前进行影像学检查，以获得高质量成像来评估肿瘤，避免操作引起炎症及导管、支架等对肿瘤的影像学判断产生影响。[证据等级:1+,推荐等级:A,强烈共识100.0%(25/25)]

**推荐意见4:** PTC、ERCP、胆道镜和EUS等侵入性检查可用于不能手术切除hCCA进行病理诊断，为

后续系统治疗提供依据,或作为其他影像学检查的补充方法,但不推荐作为怀疑hCCA的常规检查手段,可以作为治疗的方法如:胆道引流等。[证据等级:1+,推荐等级:A,强烈共识92%(23/25)]

推荐意见5:推荐PET/CT用于hCCA常规影像检查难以确定的远处转移、疾病复发评估、淋巴转移和鉴别诊断;不推荐PET/CT为初始诊断的常规检查。[证据等级:1-,推荐等级:B,强烈共识100.0%(25/25)]

### 3 hCCA的病理特征

#### 3.1 病理诊断方法

病理组织学和/或细胞学检查是确诊hCCA的金标准。对于不能手术的患者,需要病理学诊断,指导后续治疗和判断预后<sup>[19,37]</sup>。对于计划接受手术切除的患者,因活检的敏感度低且有肿瘤播散的风险,可不进行术前病灶活检<sup>[17]</sup>。目前病理诊断方法包括ERCP、PTC引导的刷检、活检,胆道镜引导取样,EUS-FNA/B,腹部超声引导或CT引导的经皮穿刺活检术等。大多数hCCA是管周浸润型癌,较少采用经皮穿刺活检技术获取组织标本。ERCP、PTC、胆道镜和EUS能够提供细胞学刷检和活检通道,以获取标本明确病理诊断<sup>[39]</sup>。因瘤体较多的纤维结缔组织成分限制了刷检获得的细胞数量,hCCA的刷检细胞学敏感度较低,约30%~60%<sup>[39-40]</sup>。因此,建议细胞刷检和组织活检联合应用以提高诊断敏感度<sup>[37]</sup>。

目前ERCP术中细胞刷检和(或)胆道钳活检技术上需要依靠X线进行辅助,通过造影来不断显示操作路径和位置,无法直视胆道情况。通过胆道镜系统可经口直接观察胆道内部情况,用于评估胆道狭窄和判断病变性质。研究<sup>[41-43]</sup>显示,胆道镜诊断恶性胆管狭窄的敏感度、特异度和准确率分别为86.7%~100%、71.2%~95%和77.2%~95.1%。专用的SpyBite活检钳能在直视下对病灶进行活检,其敏感度为63.6%~86%,特异度高达100%<sup>[41,43-44]</sup>。一项对16例接受原发病变经腹FNA患者的研究<sup>[38]</sup>显示,6例组织学检查为腺癌的患者中,5例在手术时发生腹膜转移。肝移植为治疗选择时,应避免EUS-FNA。因此,对于疑似胆管癌引起的恶性肝门部狭窄患者,应避免首先使用EUS-FNA/B和经皮穿刺方法活检原发病变,推荐在

ERCP时进行多种方法(如刷检、透视引导下活检钳活检、胆道镜引导下活检等)管腔内取样<sup>[45]</sup>。EUS-FNA/B可用于获取区域性肿大淋巴结的活检,以及在ERCP或PTC引导下的活检阴性或者不确定时,对肿瘤部位进行活检<sup>[13,19]</sup>。建议根据胆管狭窄的部位和范围、肿块的大小、操作者的技能经验,结合患者的胆道引流方式,同时考虑到肿瘤播散风险,为患者选择最佳取样的方法。

推荐意见6:由于肝门部切除标本病检中有15%左右为良性病变(自身免疫性胆管病等),建议对不可切除的hCCA,放化疗前必须进行组织学或细胞学检查;对可切除的hCCA,可不进行术前病灶活检;对不可切除病变,且多次取样结果阴性时,MDT讨论决定治疗方案;对潜在可切除hCCA,MDT讨论决定是否活检。[证据等级:1-,推荐等级:B,强烈共识100.0%(25/25)]

#### 3.2 病理学分型

大多数的hCCA起源于柱状黏液性胆管细胞或胆管周围腺体<sup>[10]</sup>。建议在分化分类中,以肿瘤中分化程度最低的成分为依据进行分级,而非依赖腺体成分在肿瘤中的比例进行评估。根据腺体分化程度、黏蛋白产生、有丝分裂活性及核特征,hCCA可被分为高分化、中分化或低分化腺癌。如果存在异质性,则报告最差的分级<sup>[46]</sup>。日本肝癌研究组将hCCA分为管周浸润型、肿块型、管内生长型和混合型。管周浸润型是最常见的类型,肿瘤沿胆管壁生长,以胆管的不规则增厚为特征<sup>[47]</sup>。

#### 3.3 免疫表型和分子学特征

hCCA与肝内胆管癌大胆管型具有相似的病理和分子特征<sup>[48-49]</sup>。在免疫组织化学染色中,hCCA通常表现为CK7和CK19阳性。具有分型意义的标志物MUC5AC、MUC6、S100P阳性。hCCA的典型分子学特征:极少出现IDH基因突变和FGFR基因融合;KRAS基因和TP53基因突变频率高,但KRAS G12C突变率只有1%左右;HER2扩增和SMAD4表达缺失较常见等<sup>[10,48,50]</sup>。

随着精准诊疗理念和基因检测技术的发展,更多的治疗靶点被发现,为hCCA治疗领域带来了新的突破。对于不可手术或转移的hCCA患者,建议可根据治疗需求对相关靶点进行检测,以指导系统性治疗,如HER2过表达或扩增、IDH1/2基因突变、FGFR2基因融合、BRAF<sup>V600E</sup>突变、NTRK基因融合、RET基因融合、KRAS基因突变、微卫星

不稳定状态（microsatellite instability, MSI）、PD-L1等<sup>[17]</sup>。

推荐意见7:推荐对不可手术或转移性的hCCA患者,根据治疗需求对相关靶点进行检测,以指导系统性治疗,如HER2过表达或扩增、IDH1/2基因突变、FGFR2基因融合、BRAF<sup>V600E</sup>突变、NTRK基因融合、RET基因融合、KRAS基因突变、微卫星不稳定状态、PD-L1等。[证据等级:2-,推荐等级:B,强烈共识92%(23/25)]

### 3.4 病理诊断要点

hCCA最常见的类型是管周浸润型。对管周浸润型及管内生长型hCCA取材时,应沿胆管长径切取肿瘤及胆管周围肝组织,并沿病变胆管壁纵向剖开。测量受累胆管长度、管壁厚度以及肿瘤至切缘的最近距离,对受累胆管壁与周围肝实质交界处以及胆管切缘取材。对肿块型hCCA按“7点”基线取材法取材<sup>[51]</sup>。根据国际癌症报告合作组织(International Collaboration on Cancer Reporting, ICCR)病理报告标准(附录1),内容需要包括:大体标本描述;送检肿瘤部位、数目;肿瘤大小,受累胆管的长度、管壁厚度;肿瘤生长类型;组织学类型;组织学分级;局部侵犯范围;神经侵犯;血管侵犯;淋巴结状态;切缘状态;癌前病变;伴随病变,如胆管结石、慢性肝炎等;新辅助治疗后肿瘤组织学反应评估;TNM分期;其他

辅助检查如免疫组织化学染色,基因检测等<sup>[46]</sup>。

推荐意见8:规范病理取材,对管周浸润型及管内生长型hCCA,沿胆管长径切取肿瘤及周围肝组织,肿块型hCCA按“7点”基线取材法取材。病理报告标准参照ICCR,规范的病理诊断报告,有助于提高诊断的一致性和均质化。[证据等级:3,推荐等级:GPP,强烈共识100.0%(25/25)]

## 4 hCCA的分型和分期

hCCA的分型和分期对于指导手术和判断预后具有重要价值。目前主要有三个常用的国际分型/分期系统。但因为hCCA的发生部位复杂和肿瘤浸润特点,常用的分型/分期系统存在一定的局限性。

### 4.1 Bismuth-Corlette分型

该分型最早由Bismuth等<sup>[52]</sup>提出。之后经几次修改补充,于1992年形成了目前临床广泛应用的Bismuth-Corlette分型。具体分型标准见图2和表4。该分型以肿瘤累及胆管树的位置及程度作为分型依据,分型简单,对于手术方案的制订具有很高的指导价值。然而,Bismuth-Corlette分型缺乏关于血管侵犯、淋巴结转移、远处转移、肝萎缩等情况的评价,因此,无法判断预后和全面的可切除性评估。

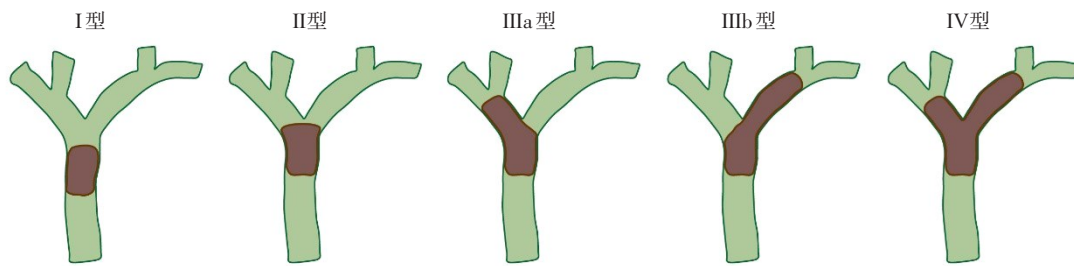


图2 hCCA Bismuth-Corlette分型示意图<sup>[52]</sup>

Figure 2 Illustration of Bismuth-Corlette classification for hCCA<sup>[52]</sup>

表4 hCCA Bismuth-Corlette分型<sup>[52]</sup>

Table 4 Bismuth-Corlette classification system for hCCA<sup>[52]</sup>

分型	肿瘤特征
I型	肿瘤源于胆管汇合部邻近的肝外胆管,未侵犯左、右肝管
II型	肿瘤源于胆管汇合部邻近的肝外胆管,扩散至左、右肝管
IIIa型	肿瘤源于胆管汇合部,扩散至右肝管达二级胆管
IIIb型	肿瘤源于胆管汇合部,扩散至左肝管达二级胆管
IV型	肿瘤源于胆管汇合部,扩散至双侧肝管达二级胆管

#### 4.2 美国纪念斯隆—凯特琳癌症中心(The Memorial Sloan-Kettering Cancer Center, MSKCC) hCCA分期

MSKCC hCCA分期包括观察肿瘤累及范围、门静脉是否受到侵犯和是否存在肝叶萎缩等三方面

内容,主要目的是对hCCA进行可切除性评估(表5)。由于增加了对门静脉侵犯及肝叶萎缩两大评价因素,在判断可切除性方面优于Bismuth-Corlette分型。但MSKCC hCCA分期未考虑到肝动脉受累、淋巴结和远处转移等因素,评估内容不够全面<sup>[53]</sup>。

表5 MSKCC hCCA分期  
Table 5 MSKCC staging system for hCCA

分型	肿瘤特征
T1	肿瘤侵犯胆管汇合部±单侧扩散到二级胆管
T2	肿瘤侵犯胆管汇合部±单侧扩散到二级胆管且同侧的门静脉受侵±同侧肝叶萎缩
T3	肿瘤侵犯胆管汇合部+双侧扩散到二级胆管;单侧扩散到二级胆管伴对侧门静脉侵犯;单侧扩散到二级胆管伴对侧肝萎缩,或侵犯门静脉主干或双侧分支

#### 4.3 美国癌症联合委员会(American Joint Committee on Cancer, AJCC)/国际抗癌联盟(Union for International Cancer Control, UICC)TNM分期

TNM分期试图与其他恶性肿瘤国际通用分期统一,其优点是既关注到肿瘤局部侵犯范围和深度,又注意到肝血管、淋巴结、远处转移等改变,是评估患者预后的标准。但主要依赖病理组织的标准,术前往往难以获得<sup>[54]</sup>。当前版本的AJCC TNM分期系统既考虑肿瘤局部侵犯,也关注血管、淋巴结和远处转移情况,为评估预后和制定治疗计划提供了标准化的框架(表6)。

推荐意见9:hCCA有三个常用国际分型/分期系统,各分型/分期均存在一定的优势和局限性:Bismuth-Corlette分型描述肿瘤解剖位置,结合血管、淋巴结受侵犯情况,指导手术方案的选择;MSKCC分期用于肿瘤的可切除性评估;AJCC/UICC的TNM分期用于指导术后治疗和判断预后。[证据等级:3,推荐等级:GPP,强烈共识100.0%(25/25)]

## 5 MDT

hCCA侵袭性强,发现时多为晚期,预后差。hCCA患者分为可切除、潜在可切除和不可切除三类。对于早期hCCA,以外科手术为主,力争R<sub>0</sub>切除。对于有以下影像学特征:(1)肝十二指肠韧带及腹膜后转移淋巴结;(2)累及门静脉或/和肝动脉、肝静脉、下腔静脉,需联合血管切除的潜在可切除的hCCA患者,不能保证R<sub>0</sub>切除。进展期或晚期的不可切除hCCA患者以全身治疗为主,包括化疗、靶向、免疫治疗,结合放疗、介入等局部治疗手段。单一手段疗效欠佳,通常需要多种治疗手段合理组合、序贯进行。MDT为主的诊疗模式已经成为复杂hCCA患者延长生存的重要策略。完成影像学检查后,应在MDT会议上综合病史、临床表现、血液检查和影像学检查进行全面评估,同时考虑胆道狭窄/梗阻的可能良性原因,确定疾病分期并制定科学合理的治疗策略。《中国胆道肿瘤多学科综合治疗专家共识》<sup>[55]</sup>建议参与MDT的科室主要包括肝胆外科、肿瘤内科、放射科、介入科、消化内科、放疗科、超声科、病理科等。MDT旨在汇集各学科最新发展动态及患者全面资料,综合考虑患者的疾病分期、诊疗需求、经济能力及心理承受能力等诸多因素,权衡利弊后制订出更科学、合理、规范的诊疗决策,并监督治疗方案的执行、定期评估疗效及调整方案,从而保证患者获益最大化<sup>[56]</sup>。

推荐意见10:MDT诊疗模式已成为延长hCCA患者生存的重要策略,建议对复杂hCCA患者的诊疗采取早期MDT,确定疾病分期和潜在的治疗策略。多种治疗手段合理组合、序贯进行。[证据等级:4,推荐等级:GPP,强烈共识100.0%(25/25)]



表6 AJCC第8版hCCA TNM分期  
Table 6 AJCC 8th TNM staging system for hCCA

分期	描述
原发肿瘤(T)	
Tx	原发肿瘤无法评估
T0	无原发肿瘤
Tis	原位癌
T1	肿瘤局限于胆管,可到达肌层或纤维组织
T2a	超出胆管壁到达周围脂肪组织
T2b	侵及邻近肝脏实质
T3	侵及门静脉或肝动脉的一侧分支
T4	侵及门静脉主干或双侧分支,或肝总动脉,或一侧的二级胆管和对侧的门静脉或肝动脉
区域淋巴结(N)	
Nx	区域淋巴结无法评价
N0	无区域淋巴结转移
N1	1~3枚区域淋巴结转移(区域淋巴结定义为沿肝门、胆总管、胆总管、肝动脉、门静脉及胰十二指肠后方分布的淋巴结)
N2	4枚及以上区域淋巴结转移
远处转移(M)	
M0	无远处转移
M1	有远处转移(区域淋巴结以外的淋巴结转移属于远处转移)
分期	
0期	TisN0M0
I期	T1N0M0
II期	T2N0M0
IIIA期	T3N0M0
IIIB期	T4N0M0
IIIC期	任何T1M1
IVA期	任何T2M1
IVB期	任何T任何M1

## 6 hCCA外科手术治疗

外科手术是目前唯一可能治愈hCCA的方法<sup>[57]</sup>。R<sub>0</sub>切除是目的,但非R<sub>0</sub>切除的发生率很高。合理有效的术前准备以及规范的手术方案,是实现高质量hCCA根治性切除的必要条件。建议加强术前评估,包括疾病的详细分期和全面身体状况评估,制定详细的手术计划,以提高成功率和减少术后并发症。同时,术后应根据病理结果和患者恢复情况,定期复查,必要时配合其他治疗方式。

### 6.1 术前准备

**6.1.1 胆道引流** hCCA患者的术前胆道引流(preoperative biliary drainage, PBD)是围手术期处

理的重要手段。梗阻性黄疸对线粒体功能有负面影响,可降低身体免疫力,引起肠道屏障功能损害、增加细菌易位风险<sup>[58]</sup>。PBD目的在于缓解梗阻性黄疸,改善肝功能,为接受根治性手术作准备。研究<sup>[59]</sup>显示,PBD能降低患者肝切除术后并发症,促进残肝再生,然而可能会导致肿瘤播散、延长住院时间和增加感染风险等。目前不推荐常规进行PBD,建议适应证如下:合并胆管炎;长时间胆道梗阻;门静脉栓塞(portal vein embolization, PVE)术前准备;血清总胆红素>200 μmol/L;计划接受大范围肝切除术[剩余肝体积(future liver remnant, FLR)<40%];计划术前接受新辅助化疗/转化治疗;全身情况不佳或肝、肾功能不全<sup>[39,58,60-62]</sup>。

关于最佳胆红素水平、引流时间以及具体引流方式,在临床实践中存在争议。不同研究中血清胆红素的水平不同,以50 μmol/L(≈3 mg/dL)和85 μmol/L(≈5 mg/dL)两者居多<sup>[4]</sup>。PBD的最佳引流时间目前没有明确的循证医学依据,若引流时间过长,存在引流管故障的风险,引流引发的炎症可能加大手术难度,并且可能增加术后吻合口漏以及肿瘤进展的风险。既往研究中,引流时间大多为10~32 d,胆红素降至正常大约需要4~8周<sup>[63]</sup>。目前PBD的方法有三种:经皮经肝胆汁引流(percutaneous transhepatic biliary drainage, PTBD)、ENBD和ERBD,各有优缺点。如何选择最佳的引流方法,目前仍有争议,没有足够的数据来建立共识,各中心可根据患者病情进行多学科评估后决定引流方法,决定之前要考虑以下因素:梗阻的解剖定位、引流的目的、医疗中心设备可及性、医生的专业技术水平、患者的状态和偏好等。

欧美国家推荐hCCA术前实施胆道引流,却并未指明引流途径<sup>[37]</sup>。日本《胆道肿瘤治疗临床实践指南2019:第3版》<sup>[64]</sup>建议,计划接受大范围肝切除术的hCCA患者接受PBD,首选ENBD途径胆道引流,术前血清总胆红素应≤50 μmol/L。而我国学者李斌等<sup>[65]</sup>建立了计划保留侧肝叶进行PTBD的“短周期”(3~4周内)胆道引流方案。该方案将术前血清总胆红素≤85 μmol/L作为肝储备功能可耐受大范围肝切除的标准,并且重视胆汁回输。研究<sup>[66]</sup>显示,在相对更短的引流周期内,PTBD并不会显著增加肿瘤播散风险。这一方案有助于缩短

术前准备周期，并同时降低患者出现胆管炎的风险。

**推荐意见 11: 不推荐常规进行 PBD。** 下列情况建议行 PBD: (1) 合并胆管炎; (2) PVE 术前准备; (3) 血清总胆红素  $>200 \mu\text{mol/L}$ ; (4) 计划接受大范围肝切除术 (FLR  $<40\%$ ); (5) 计划术前接受新辅助化疗/转化治疗; (6) 全身情况不佳或肝、肾功能不全患者。[证据等级: 1-, 推荐等级: B, 强烈共识 100.0% (25/25)]

**6.1.2 PVE** FLR 是肿瘤可切除性评估与患者术后肝功能不全风险的关键因素。未达到 FLR 必需值的患者术后发生肝衰竭与死亡风险显著增加<sup>[67-68]</sup>。通常情况下，正常肝脏 FLR 至少是 20%，化疗后患者 FLR 至少是 30%，肝硬化患者 FLR 至少是 40%<sup>[69]</sup>。研究<sup>[68]</sup>显示，FLR 与体质量比值 (FLRV/BW) 对预测术后并发症、死亡和肝衰竭的临界值为 0.5%，FLRV/BW 低于 0.5% 的患者术后并发症、死亡和肝衰竭发生风险明显升高。目前经研究证实可用于诱导 FLR 增大的常用方法有 PVE 和联合肝脏离段和门静脉结扎分阶段肝切除术 (associating liver partition and portal vein ligation for staged hepatectomy, ALPPS) 等。

PVE 是通过栓塞拟切除侧门静脉诱导肝脏血流重新分布，以达到增大 FLR 的目的，适用于预计因手术切除而导致 FLR 过小的患者。PVE 能降低手术风险，为 FLR 不足的患者提供手术机会，是一种有效的术前准备措施<sup>[70-71]</sup>。PVE 有助于使计划残余肝叶在术前即预适应血供的动力学变化，降低大范围肝切除术后残余肝叶急剧门静脉血供和压力改变引发的肝衰竭风险。荷兰的一项肝切除临床研究<sup>[72]</sup>发现，PVE 3 周后 FLR 增长的同时肝功能也明显得到强化，并且肝功能强化响应率超过了肝体积增长反应率。正常健康的肝脏，PVE 后一般 2~4 周可以观察到肝脏体积一定程度上的增加。相关研究<sup>[73]</sup>显示，PVE 治疗之后 FLR 平均增加 8%~27%。ALPPS 可以诱导 FLR 增大，然而一期手术所致的术后感染、出血等并发症及短时间内的二次手术冲击使得患者并发症发生率与病死率居高不下<sup>[74-75]</sup>。在一项国际 ALPPS 登记的病例对照分析<sup>[58]</sup>中，ALPPS 组病死率是接受标准肝切除术匹配患者的 2 倍 (48% vs. 24%)。因此，PVE 可作为首选方法来增加 FLR。

hCCA 术前实施 PVE 的指征并无确切的标准，日本《胆道肿瘤治疗临床实践指南 2019:

第 3 版》<sup>[64]</sup>中推荐 PVE 适用于计划肝切除体积/肝脏总体积比  $\geq 50\%$ ~60% 的病例。中国抗癌协会《肝门部胆管癌规范化诊治专家共识 (2015)》<sup>[76]</sup>建议为实施扩大肝切除术 ( $\geq 5$  个肝段) 患者行 PVE，且推荐先行胆道引流，将血清总胆红素降至  $85 \mu\text{mol/L}$  以下再行 PVE。

**推荐意见 12: 建议在大范围肝切除前，对预期 FLR  $<30\%$  的患者施行 PVE，同时联合吲哚菁绿排泄试验 (indocyanine green clearance, ICG) 判断。建议 PVE 后 2~4 周再次评估 FLR，提高安全切除的可能性。[证据等级: 1+, 推荐等级: A, 强烈共识 100.0% (25/25)]**

## 6.2 手术方案

**6.2.1 根治性切除定义** 病理检测手术标本所有切缘包括胆管、毗邻肝脏、血管、软组织等全部阴性 ( $pR_0$  切缘) 可定义为 hCCA 根治性切除。故评价肿瘤是否达到根治性切除，不应仅仅是确定胆管切缘镜下无瘤即可，还应彻底清扫肝十二指肠韧带至肝门区域软组织，实现门静脉和肝动脉的骨骼化。手术标本病理分析也需做到规范化、标准化取材和处理流程，以提高病理诊断准确率<sup>[77]</sup>。

由于 hCCA 切缘的研究证据不多，以及胆管癌和胰腺癌之间的相似性，ICCR 建议，对  $R_0$  切除的定义采用相同的方法，即手术切缘 1 mm 无癌细胞浸润，但关于其预后意义的证据有限<sup>[46]</sup>。与大多数肝内肿瘤边缘清晰可见不同，由于 hCCA 的生长特点，肉眼有时难以准确判断肿瘤的境界，因此术中快速病理以明确胆管切缘性质十分重要<sup>[78]</sup>。但日本的一项研究<sup>[79]</sup>发现，术中冷冻病理证实胆管切缘  $pR_1$  而后再次切除胆管获得继发性  $pR_0$  切缘的手术队列，与  $pR_1$  切缘手术队列的无瘤生存、总生存 (overall survival, OS) 期差异并无统计学意义，两队列预后均劣于初始切缘即为  $pR_0$  切缘的队列，提示术中保持胆管肿瘤的完整性切除对预后具有重要意义，建议尽可能一次性获得胆管阴性切缘。此外，还有研究<sup>[80-82]</sup>结果显示， $R_1$  切除患者的 OS 高于  $R_2$  切除和无法手术切除的患者，因此对有可能实现  $R_1$  切除的 hCCA 推荐选择姑息性切除，而非保守治疗。

**推荐意见 13: 术中保持胆管肿瘤的完整性切除对预后具有重要意义，建议尽可能一次性获得胆管阴性切缘；文献显示  $R_1$  切除患者的 OS 高于  $R_2$  切除和无法手术切除的患者，因此对有可能实现  $R_1$  切除的 hCCA 推荐选择姑息性切除，而非保守治疗。[证据等**

级:1+,推荐等级:A,共识88%(22/25)]

**6.2.2 肝切除范围** hCCA早期症状不明显,多数患者发现较晚,根治性手术需要联合扩大的半肝切除<sup>[29]</sup>。R<sub>0</sub>切除是手术的目的,而保留足够的术后FLR是术前需要考虑的问题。Bismuth-Corlette I型和II型的手术方式在是否单纯肝外胆管切除还是联合肝叶切除的问题上有所争议<sup>[83]</sup>。目前主流观点认为,血管未受到侵犯的Bismuth-Corlette分型I型和II型肿瘤无须联合大范围肝切除,推荐I型行胆管肿瘤联合肝外胆管切除+区域淋巴清扫,II型建议联合尾状叶切除术。由于尾状叶胆管具有直接汇入肝门部胆管的解剖特点,以及单凭尾状叶胆管不扩张的影像学检查难以排除肿瘤侵犯尾状叶胆管支,II型及以上的hCCA建议联合尾状叶切除术<sup>[4,21,65-66,76]</sup>。

Bismuth-Corlette分型III型和IV型hCCA手术方式则是联合半肝、肝中央叶或更大范围的肝切除。对IIIa型hCCA,应实施右半肝联合尾状叶切除术。对IIIb型hCCA,应实施左半肝联合尾状叶切除术<sup>[4,13]</sup>。IV型hCCA曾一度被认为不可切除,近年来部分患者可以通过扩大半肝或肝三叶联合尾状叶切除以及血管切除重建获得根治性切除<sup>[84-85]</sup>。如:右侧肿瘤向左侧波及,浸润左内叶胆管(S4)根部的IV型hCCA,可实施右三肝联合尾状叶切除术;左侧肿瘤向右侵犯,累及右前叶胆管根部的IV型hCCA,可实施左三肝联合尾状叶切除术。

若肿瘤在中心位置,扩大的右肝和左肝切除都可以治疗,文献显示两类手术的OS率和复发率相似,基于解剖学考虑,外科医生更倾向于右肝切除术,原因是胆管汇合处在右侧、左肝管的肝外路径更长;右肝动脉在肝总管后走行,有被肿瘤侵犯的风险;右侧的解剖变异更多等。但右半肝+全尾叶切除后,也因FLR降低,肝切除术后肝衰竭的发生率更高<sup>[4,86-87]</sup>。另外,共识编委会在长期临床实践中发现,右半肝+全尾叶切除后残存左肝增大、肝门向右转位、胆肠吻合口受压、引流不畅通,导致残存肝发生胆管炎、胆管结石的风险升高,值得关注。另外,对经评估无法耐受大范围肝切除的Bismuth-Corlette分型III型、IV型病例,采取肿瘤联合S4b、S5段切除或者联合肝中央叶(S4、5、8、1、9段,S4、1、9段)切除方案以追求根治效果、并实现损伤控制。

**推荐意见14:根据患者病情制定个体化手术方**

案,R<sub>0</sub>切除是目的,保留足够功能性FLR是必需。单凭尾叶胆管不扩张的影像学检查难以排除肿瘤是否侵犯尾状叶胆管,建议血管未受到侵犯的Bismuth-Corlette分型I型hCCA行肿瘤联合肝外胆管切除+区域淋巴清扫,Bismuth-Corlette分型II型联合尾状叶切除术,III型和IV型需要联合半肝、肝中央叶或更大范围的肝切除。[证据等级:1-,推荐等级:B,强烈共识92%(23/25)]

**6.2.3 联合血管切除** 肝脏的脉管结构特殊,胆管、动脉和门静脉一同包裹在Glisson鞘内,加上胆管癌具有轴向蔓延、辐向浸润的特点,hCCA容易侵犯伴行的血管。特别是肝右动脉常穿行于肝总管后方及紧邻右肝管起始处,故比肝左动脉更容易受侵犯。

近期的文献、共识和指南对门静脉受侵的hCCA患者,联合门静脉节段性切除、重建的临床价值并无异议,认为联合受累门静脉节段性切除、重建,并不会增加术后并发症发生率,且能够提高R<sub>0</sub>切除率,改善患者术后OS<sup>[4,21,65,88]</sup>。门静脉切除的长度由病变的浸润范围决定,重建的难度与位置有关:门静脉右支比较短,分成前支和后支后立即进入肝内,而左支比较长,其横部和角部没有大分支,可供切除的血管较长。因此,右侧肝切除后的门静脉如果长度足够,可行单纯切除、修补或吻合。而左侧肝切除后,如果门静脉右支重建可能需要补片或行静脉移植。另外,需要注意的是,术前还需了解门静脉分叉是否存在变异<sup>[89]</sup>。

联合肝动脉切除虽也能提高R<sub>0</sub>切除率,使部分原本没有手术机会的患者从中获益,却对改善预后的价值远低于门静脉切除重建,原因在于肝动脉重建难度较大,术后重建动脉血管长期通畅率低,并发症(如出血、血栓和动脉瘤)发生率高,且病死率也有上升,故其临床意义尚无共识<sup>[72,90]</sup>。《肝门部胆管癌诊断和治疗指南(2013版)》<sup>[21]</sup>建议重建肝动脉,而日本《胆道肿瘤治疗临床实践指南2019:第3版》<sup>[64]</sup>并未明确推荐。我们认为,对影像检查显示肿瘤侵犯肝动脉的病例,术前要认真分析肝动脉系统形态特征,权衡不同手术方案的可行性和利弊,重点考虑(1)剩余肝是否能保留部分肝动脉的分支供血,或是否存在膈动脉支供血;(2)剩余肝的动脉是否可进行高质量动脉重建(包括利用患侧未受侵犯的肝动脉或利用胃十

二指肠动脉,利用脾动脉);(3)如果影像检查怀疑肿瘤侵犯双侧肝动脉支或肝固有动脉,术中应尽量避免游离剩余肝、保护其肝周韧带内血管支;(4)若切除受累动脉无法实施动脉重建,术后严密监控肝脓肿的可能,并尽早采取预防性措施;(5)若发现肿瘤仅侵及动脉鞘、没有侵犯血管外膜,可进行鞘内解剖、血管外膜平面剥离肿瘤;(6)鞘内解剖的风险在于容易过度牵拉、伤及动脉内膜,导致术后发生假性动脉瘤及出血,对高龄或动脉硬化的患者实施动脉鞘内解剖尤其要谨慎<sup>[72]</sup>。

**推荐意见 15:**评估肿瘤对血管的侵犯程度,合理选择联合血管切除重建。门静脉受侵的hCCA患者,为提高R<sub>0</sub>切除率,建议联合受累门静脉阶段性切除、重建。对于肿瘤明显侵犯肝动脉者,应慎重考虑利弊,综合评估手术风险与预期益处。[证据等级:1++,推荐等级:A,强烈共识100.0%(25/25)]

**6.2.4 淋巴结清扫** 据Kitagawa等<sup>[91]</sup>报道,hCCA淋巴结转移规律,胆总管周围淋巴结最常受累(42.7%),其次为门静脉周围淋巴结(30.9%)、肝总动脉周围淋巴结(27.3%)和胰十二指肠后淋巴结(14.5%)。AJCC/UICC第8版TNM分期中取消了对淋巴结清扫总数的推荐意见,对hCCA淋巴清扫范围也未明确,仅提出为准确评估淋巴结转移情况,应至少清扫6枚淋巴结,将区域淋巴结定义为沿肝门、胆囊管、胆总管、肝动脉、胰十二指肠后部和门静脉分布的淋巴结,区域淋巴结以外的阳性淋巴结划分为M1疾病<sup>[72]</sup>。pN0期定义为区域淋巴结阴性。如果区域淋巴结检查阴性,但检查的淋巴结数目没有达到要求,仍可归类为pN0期。pN1期定义为1~3枚区域淋巴结转移。pN2期定义为≥4枚区域淋巴结转移<sup>[54]</sup>。日本肝胆胰外科学会分期<sup>[92]</sup>中,定义hCCA淋巴清扫应包括胰十二指肠韧带内淋巴结(12组),肝总动脉旁淋巴结(8组)和胰头后上方淋巴结(13a组),而对淋巴清扫数目未作明确规定。

建议采用第8组淋巴结入路(根治性切除手术从清除第8组淋巴结开始,显露、悬吊肝总动脉,开始向左、向右、向上解剖),顺势清除第9组、12组和13a淋巴结,有利于标本整块切除,若未发现肿大的淋巴结,清扫范围不主动扩大至16组和13b组。

**推荐意见 16:**hCCA常规淋巴结清扫应包括胰十二指肠韧带内淋巴结(12组),肝总动脉旁淋巴结

(8组)和胰头后上方淋巴结(13a组),清除第9组有利于标本整块切除。若未发现肿大淋巴结,清扫范围不主动扩大至16组和13b组。[证据等级:1++,推荐等级:A,强烈共识100.0%(25/25)]

**6.2.5 肝移植** 美国梅奥医学中心提出了基于新辅助化疗后的肝移植治疗方案,并制定了严格的患者入选标准(即“梅奥肝移植标准”),hCCA的术前诊断至少符合以下一项标准:(1)在胆管造影时获得刷检或活检结果呈阳性;(2)血清CA19-9值>100 U/mL,同时存在影像学上具有特征性的恶性狭窄。在无PSC的情况下,由经验丰富的肝胆外科医生评估,判定为不可切除。合并PSC即使是可切除患者亦可纳入研究。肿瘤直径要求<3 cm。有肝内转移、有肝外病变证据(包括局部淋巴结转移)、未控制的感染、既往切除手术、既往接受过放疗或化疗、经腹穿刺活检的患者被排除本研究。该方案包括外照射放疗(45 Gy/30次),在照射的前3 d内联合5-氟尿嘧啶(5-FU)注射。外照射放疗结束后2~3周开始使用铱-192(<sup>192</sup>Ir)(20~30 Gy)近距离放疗,同时给予5-FU输注,直至移植,也可在等待期口服卡培他滨。所有患者在肝移植前均接受分期开腹手术。2000年公布了11例患者的初步结果,结果令人鼓舞。该研究的最终结果于2005年公布:5年OS率达到82%<sup>[93-95]</sup>。此后,在梅奥标准的指导下,多中心临床研究相继开展。

多项研究<sup>[96-97]</sup>表明,对于不可切除的hCCA患者,新辅助放化疗后进行肝移植,可为经过严格筛选的患者提供长期生存,尤其是在PSC相关hCCA。对于可切除的hCCA患者,其能否从肝移植中获益?Croome等<sup>[98]</sup>研究发现,对于可切除的hCCA患者仍建议根治性手术切除,因为尚没有高级别的证据支持肝移植效果优于手术切除,同时考虑到肝移植器官的稀缺性以及肝移植技术的复杂性。目前各大指南推荐hCCA的标准治疗仍然是根治切除手术。大部分指南建议参加临床试验或经过严格筛选合并慢性肝病基础如PSC可考虑肝移植<sup>[17,19,39]</sup>。肝移植作为治疗终末期肝病的“终极武器”,对于合并PSC、经过严格筛选的hCCA,既实现了肿瘤的R<sub>0</sub>切除,又能恢复患者的肝功能。

**推荐意见 17:**由于供体器官紧缺,且国内多数患者无PSC背景,多数符合梅奥肝移植标准的患者可通过手术切除达到根治;对于丧失手术机会且无淋巴结转移和远处转移时,才考虑行肝移植。[证据等级:

1-, 推荐等级: B, 强烈共识 92%(23/25)]

**6.2.6 微创技术** 腹腔镜技术最初应用于hCCA的目的是进行术中探查和肿瘤分期<sup>[99-100]</sup>。hCCA腹腔镜探查应首先检查肝脏、腹膜、肝门以外淋巴结转移情况, 再进一步探查确定区域切除的可行性, 如16组淋巴结肿大, 应进行术中快速病理检查, 活检阳性应放弃根治性手术, 进行系统治疗。

腹腔镜技术已逐渐应用于hCCA根治术。2020年一项系统综述<sup>[101]</sup>探讨我国腹腔镜hCCA根治术的现状, 纳入13篇文献, 共189例患者。结果显示, 平均手术时间为354 min, 平均术中出血量为324 mL, R<sub>0</sub>切除率为95.2%, 淋巴结清扫数目平均为9.5枚, 中转开腹率为2.6%, 并发症发生率为21.2%, 患者1年OS率为84.5%。2023年国内学者进行了一项多中心真实世界研究<sup>[102]</sup>, 比较腹腔镜与开腹手术在hCCA中的疗效, 结果表明, 无论是短期疗效还是长期预后, 两种手术方式均具有相当的效果。《腹腔镜肝门部胆管癌根治性切除术操作规范专家建议共识》<sup>[103]</sup>中建议的适应证是没有血管侵犯的Bismuth-Corlette I型和II型、部分Bismuth-Corlette III型和IV型hCCA患者。肝门区血管侵犯, 因操作空间小、难度大, 明显增加腹腔镜术式实施的难度。尽管有腹腔镜下肝动脉切除重建的报道, 但该技术难度大、风险大、吻合质量不确定, 因此不推荐常规腹腔镜下肝动脉切除重建<sup>[104]</sup>。门静脉侵犯的切除重建相对容易些, 不少有经验的肝胆外科中心有成功实施的先例。机器人手术是hCCA根治的新兴微创手段, 相较于腹腔镜技术, 机器人辅助技术具有高清的三维立体视觉及有效滤除手臂震颤的优化算法, 弥补其“筷子效应”, 为狭小空间中手术操作提供可能。但是目前国内外的研究较少, 多为各中心的个案报道, 缺乏大规模的样本分析。

hCCA的解剖复杂性及生物学特性, 根治术通常涉及联合肝段和尾状叶切除、胆肠吻合、区域淋巴结清扫、血管切除重建等, 腹腔镜手术和机器人手术实施难度较大, 技术要求较高。目前相关研究报道, 多为个案报道和小样本研究<sup>[105-106]</sup>。微创腹腔镜手术是一个有前景的领域, 但需要进一步地开展随机对照试验来证明相较于传统开放手术的优势, 并且制订规范化的操作流程。因此, 腹腔镜和机器人hCCA根治术建议在具有丰富微创经验的肝胆外科中心, 并且经过仔细筛选hCCA病

例后应用。

腹腔镜和机器人hCCA根治术主要具有以下优势: (1) 镜下直视操作, 使操作更精确和安全。(2) 放大作用和多变的视角, 利于结构辨别。(3) 气腹的压力是良好止血因素, 配合术中低中心静脉压、入肝血流阻断和超声刀的使用, 可有效减少术中出血。(4) 患者术后可达到快速康复的效果, 并发症发生率更低。(5) 微创探查作用, 对存在隐匿性转移hCCA, 可避免不必要的手术。(6) 机器人在胆管成形及胆肠吻合方面更具有优势。

**推荐意见 18:** 对于准备行手术治疗的hCCA患者, 建议先行腹腔镜探查, 确定根治性切除的可行性; 腹腔镜和机器人hCCA根治术建议在具有丰富微创经验的肝胆外科中心、经过仔细筛选的hCCA病例中应用。[证据等级: 1-, 推荐等级: B, 强烈共识 100.0%(25/25)]

## 7 局部治疗

### 7.1 胆道引流

绝大多数hCCA伴有恶性梗阻性黄疸, PBD有利之处已逐渐达成共识, 那么, 对于姑息治疗患者, 胆道引流不仅可以使患者从全身治疗中获益, 还可以治疗和预防胆管炎, 缓解患者症状。胆道引流最常用的技术是PTBD和ERCP。

目前, 关于PTBD还是ERCP是胆道引流的首选方式一直有争议<sup>[107]</sup>。PTBD的优点是引流管能够较精确地定位, 以最大限度引流胆汁, 首次尝试使胆红素下降达到满意水平的的时间要优于ERCP, 且胆道感染率低; 但缺点为有创, 可能增加肿瘤种植播散的风险<sup>[108-109]</sup>, PTBD持续时间超过60 d是种植转移和术后OS缩短的重要独立危险因素<sup>[110]</sup>。ERCP具有较小的创伤性, 但技术难度较大且可能增加胆道感染率。我国学者更倾向于PTBD, 而日本学者更倾向于ERCP<sup>[64-65]</sup>。《英国胃肠病学会胆管癌指南》<sup>[39]</sup>提出根据不同病情选择引流方式, 如需要活检/刷检的患者首选ERCP, 而对于Bismuth-Corlette IV型的复杂hCCA患者ERCP失败率往往较高, PTBD可能更为适宜。

近年来, EUS引导下的胆道引流(EUS-BD)受到越来越多的关注, 因EUS-BD对操作者要求更高, 并且临床疗效和预后仍需进一步研究支持。因此, 建议EUS-BD可用于ERCP引流失败的患者。

EUS-BD联合肝胃吻合术，可用于ERCP和/或PTBD引流不充分的恶性不可手术肝门部胆道梗阻、左肝管扩张患者<sup>[111]</sup>。对于hCCA患者选择最佳胆道引流方式，建议采用个体化方法，需综合考虑梗阻的解剖定位、引流的目的、医疗中心设备可及性、医生的专业技术水平以及患者的状态。

## 7.2 内镜胆道支架植入

恶性肝门部胆道梗阻支架植入的主要争议包括：支架类型（塑料或金属）和引流范围（单侧或双侧）。塑料支架（plastic stent, PS）易于更换，且不会干扰其他治疗措施，如局部消融治疗或手术。因此，建议使用PS进行PBD。然而，由于直径较小，支架故障的发生率较高，因此需要频繁更换支架，这可能会降低患者生活质量并增加费用。直径较大的金属支架具有更长的通畅性，而且自膨胀金属支架（self-expandable metal stent, SEMS）能够更容易通过狭窄段<sup>[112]</sup>。比较SEMS和PS的临床研究<sup>[113-114]</sup>表明，SEMS具有更高的技术和临床成功率，并通过减少再次干预的次数延长支架通畅性，从而提高成本效益。因此，SEMS主要用于姑息治疗胆道引流。预测OS<3个月的hCCA，建议使用PS或未覆膜SEMS进行胆道引流；预测OS>3个月的hCCA，SEMS优于PS<sup>[27]</sup>。然而，如果未来的治疗策略尚不确定，则应避免SEMS植入<sup>[115]</sup>。

双侧支架是否优于单侧支架，目前还没有明确的共识。越来越多的学者认为，在肝门部狭窄患者中，支架植入的目标是引流超过50%的肝脏体积。当1个支架无法达到引流总肝容量50%以上时，应考虑进行双侧引流以获得良好的临床疗效<sup>[45]</sup>。

**推荐意见19:** PBD建议使用PS。SEMS主要用于姑息胆道引流。预测OS<3个月的hCCA，建议使用PS或未覆膜SEMS进行胆道引流；预测OS>3个月的hCCA，SEMS优于PS。如果治疗策略尚不确定，应避免SEMS植入。在肝门部狭窄患者中，支架植入的目标建议是引流超过50%的肝脏体积。[证据等级:1+,推荐等级:A,强烈共识100.0%(25/25)]

## 7.3 胆管腔内治疗

大多数不可切除的hCCA患者由于梗阻性黄疸需要胆道引流，通过胆道支架植入改善患者的生活质量。在胆道引流的同时，可以进行胆管腔内局部治疗。已有研究<sup>[116-118]</sup>表明，化疗和胆管腔内

治疗的联合应用可改善不可切除的hCCA患者的OS和生活质量，主要通过控制局部肿瘤的生长和延长支架的通畅时间。胆管腔内治疗技术主要包括射频消融（radio frequency ablation, RFA）、光动力治疗（photodynamic therapy, PDT）和腔内近距离治疗（intraluminal brachytherapy, ILBT）。

**7.3.1 腔内RFA** RFA是通过高频电流产生热量，致使细胞内外水分蒸发、固缩、凝固坏死，进而达到杀死肿瘤细胞的目的<sup>[112]</sup>。RFA主要用于不可手术切除hCCA的姑息性治疗，相对于单纯胆管支架引流，可以提高患者的OS和生活质量<sup>[119]</sup>。两项小样本研究<sup>[120-121]</sup>结果显示，RFA+支架组较单纯支架组延长患者OS，并延长支架通畅时间，且不增加不良事件率。此外RFA联合全身化疗可进一步提高不可手术hCCA的疗效，延长患者OS<sup>[122-123]</sup>。胆道支架复发性闭塞和肿瘤生长仍然是恶性胆道梗阻患者的主要关注点，金属支架腔内RFA可用于疏通由于肿瘤生长所导致的堵塞，RFA与支架联合应用，可能提高支架通畅率<sup>[119,124]</sup>。

**7.3.2 PDT** PDT是利用光敏剂在增殖活跃的肿瘤细胞中选择性摄取和聚集，并在特定波长激光的作用下产生光动力效应的一种局部治疗方法，具有微创、精准和可重复等优点，其主要应用于不可手术切除hCCA患者的姑息治疗<sup>[125]</sup>。2022年一项Meta分析<sup>[126]</sup>结果显示，PDT与胆管支架联合应用可延长不可切除hCCA患者的OS，且不增加不良事件。PDT与支架联合还可延长支架通畅时间<sup>[127]</sup>。此外，研究<sup>[117-118,128]</sup>显示，PDT联合化疗具有协同作用，多采用PDT在前、化疗在后的序贯方式。PDT具有可重复的优点，时间间隔控制在3个月左右<sup>[129]</sup>，目前部分研究探索PDT用于hCCA新辅助治疗方案的价值（NCT04824742）。基于PDT具有微创、精准的优点，具有一定的应用前景，可能成为hCCA姑息性治疗的重要手段之一。

**7.3.3 ILBT** ILBT具有辐射半径小、半衰期长、可对肿瘤细胞产生持续性杀伤而对周围正常组织损伤小的优点<sup>[130]</sup>。一项共纳入981例恶性胆道梗阻患者的Meta分析<sup>[131]</sup>显示，ILBT与单纯支架植入相比可减少支架梗阻的风险并且改善生存，且并未增加并发症发生率。但由于该技术的复杂性，放射性物质的合理管理和一些迟发性不良事件（十二指肠狭窄、胃肠道出血和胆道出血）的并发症问题，限制了ILBT在临床上的应用<sup>[130]</sup>。目前

ILBT新的应用领域是胆管支架联合碘-125 ( $^{125}\text{I}$ ) 粒子植入, 研究结果表明可延长支架通畅期并延长患者生存<sup>[132]</sup>。此外, 胆道粒子支架内照射还可联合全身治疗, 中山大学肿瘤防治中心的一项小样本回顾性研究, 21例不可手术切除hCCA合并梗阻性黄疸患者, PTCD术进行胆道支架+ $^{125}\text{I}$ 粒子条植入序贯仑伐替尼+PD-1单抗治疗, 15例患者在4周内胆红素下降超过75%, 所有患者均未出现严重并发症, 中位总生存时间(mOS) 6.1个月, 该研究结果在ASCO 2023年会公布。 $^{125}\text{I}$ 粒子的辐射半径小, 主要控制局部病灶, 对正常组织影响小, 在hCCA中联合支架植入, 具有良好的应用前景。

胆管腔内治疗的一些研究主要是小样本回顾性研究, 作为晚期患者的一种姑息治疗方式, 在胆道引流的同时, 联合胆管腔内治疗作为局部治疗, 具有良好应用前景, 在临床实践中值得进一步深入研究。

**推荐意见20:胆管腔内治疗(RFA、PDT、ILBT)的疗效, 目前尚缺乏高质量的临床研究证据, 故暂不推荐其作为hCCA患者姑息治疗的首选方案。建议进行MDT讨论胆管腔内治疗的可能获益和风险后, 谨慎开展并纳入临床研究。[证据等级:2+, 推荐等级:B, 强烈共识 100.0%(25/25)]**

## 7.4 放疗

**7.4.1 新辅助放疗** hCCA新辅助放疗的临床使用价值尚有待考量, 鼓励参加临床试验。一些小样本的研究<sup>[133-134]</sup>提示hCCA在术前进行新辅助放疗可能提高可切除率, 减少复发, 并且可能延长OS。梅奥医学中心提出的新辅助放化疗方案作为肝移植的桥接治疗, 其中放疗方案为外照射放疗(45 Gy/30次), 外照射放疗结束后2~3周开始使用 $^{192}\text{Ir}$ 进行近距离放疗(20~30 Gy)<sup>[95]</sup>。

**7.4.2 辅助放疗** 目前尚无评估辅助放疗或放化疗的前瞻性随机试验。hCCA术后复发率高达60%~70%, 提示单纯手术切除对于患者预后的改善有限<sup>[135]</sup>。SWOG S0809是一项II期单臂试验<sup>[136]</sup>, 纳入79例肝外胆管癌和胆囊癌患者(38例hCCA), 患者接受了根治性切除术, 病理分期为T2~T4或N1, 或切缘阳性, 术后予以4个周期吉西他滨联合卡培他滨治疗, 随后以卡培他滨为增敏剂进行同步放化疗, 放疗方案(区域淋巴结剂量45 Gy; 瘤床剂量54~59.4 Gy)。该研究的主要目标(2年OS率>45%)已达到, 2年OS率为65%, mOS为35个月。进

一步分析发现, 淋巴结阳性患者2年无病生存(disease free survival, DFS)率为49.8%, 优于历史对照的29.7%, 同时发现淋巴结阳性患者接受辅助放化疗, 仍然有较高的远处失败率42.2%<sup>[136-137]</sup>。一项Meta分析纳入21项回顾性研究<sup>[138]</sup>, 共1465例肝外胆管癌和胆囊癌患者, 辅助放疗组的5年OS率高于非放疗组, 尤其是淋巴结阳性疾病和手术切缘阳性患者, 接受放疗的患者局部复发率降低, 但远处转移率无差异。另一项Meta分析<sup>[139]</sup>纳入21项6712例胆管癌和胆囊癌患者, 结果表明, 辅助治疗最大益处体现在淋巴结阳性( $OR=0.49$ ,  $P=0.004$ )和 $R_1$ 切除( $OR=0.36$ ,  $P=0.002$ )的患者中。

ASCO、ESMO、NCCN、CSCO指南均推荐hCCA  $R_1$ 切除患者接受术后辅助放疗<sup>[17,19,62,140]</sup>。 $R_0$ 切除淋巴结阳性hCCA患者接受辅助放疗, 可能获益, CSCO指南II级推荐<sup>[62]</sup>。 $R_2$ 切除患者处理同不可切除hCCA。现阶段III期前瞻性随机试验正在进行中(NCT02798510), 其结果值得期待。

**7.4.3 姑息放疗** 对于不可切除的局部晚期hCCA患者, 鼓励参加临床试验。一些小样本的回顾性研究表明, 如体能状态良好, 相较于单纯化疗, 放化疗可改善不可切除局部晚期hCCA患者的OS和局部控制率。一项纳入美国国家癌症数据库<sup>[141]</sup>共2996例不可切除的肝外胆管癌患者的研究发现, 相比单纯化疗组, 放化疗组患者的mOS从12.6个月延长至14.5个月( $P<0.001$ )。目前放疗的最佳剂量尚未明确, 通常推荐5周内剂量45~50 Gy, 一些研究认为hCCA的照射剂量增加与局部控制改善相关。然而, 由于hCCA肿瘤毗邻放射敏感器官, 如十二指肠, 传统放疗技术限制了肿瘤区的同步推量<sup>[64]</sup>。

已有一些小样本研究显示金属支架植入联合姑息性外照射放疗和(或)近距离放疗可通过局部抗肿瘤作用, 延长支架的开放时间和改善生存<sup>[142-143]</sup>。对于远处转移如骨、脑等, 酌情可考虑姑息放疗, 减轻患者症状。

**推荐意见21:新辅助放化疗在拟行肝移植的hCCA患者中具有重要地位。可手术切除的hCCA新辅助治疗策略, 目前缺乏随机对照的III期临床试验证明其获益, 推荐适当的患者参加临床试验; 不可切除局部晚期的hCCA患者, 鼓励参加临床试验, 若体能状态良好, 可考虑行放化疗。[证据等级:1-, 推荐等级:B, 强烈共识 100.0%(25/25)]**

推荐意见22:60%~70%术后复发率提示单纯手术对预后改善的效果有限。推荐R<sub>1</sub>切除和R<sub>0</sub>切除淋巴结阳性的患者接受辅助放化疗;R<sub>2</sub>切除患者处理同不可切除hCCA。[证据等级:1-,推荐等级:B,强烈共识100.0%(25/25)]

## 8 系统治疗

### 8.1 辅助化疗

英国的BILCAP III期多中心RCT研究,纳入447例接受根治性手术的胆管癌及胆囊癌患者。在意向治疗分析中,卡培他滨组的mOS为51.1个月,观察组为36.4个月,差异无统计学意义( $P=0.097$ )。但在符合方案分析中卡培他滨组的mOS为53个月,观察组为36个月,差异有统计学意义( $P=0.028$ )<sup>[144-145]</sup>。尽管BILCAP研究的结果存在局限性,国际指南推荐在hCCA根治性切除术后使用卡培他滨辅助治疗6个月,作为目前的标准治疗<sup>[17, 19, 140]</sup>。

辅助治疗的使用得到了日本JCOG1202:ASCOT III期RCT试验<sup>[146]</sup>的进一步支持,证明了替吉奥辅助治疗比单纯手术的OS延长,替吉奥组和观察组的3年OS率分别为77.1%和67.6% ( $P=0.008$ ),因此,hCCA术后也可考虑替吉奥进行辅助化疗。亚洲BCAT试验和法国PRODIGE 12随机试验未能分别证明GEMOX(吉西他滨+奥沙利铂)方案与观察组相比,在无复发生存和OS方面有显著改善<sup>[147-148]</sup>。韩国的前瞻性、随机II期STAMP研究<sup>[149]</sup>入组了淋巴结阳性的肝外胆管癌患者,GC方案(吉西他滨+顺铂)对比卡培他滨进行辅助治疗,结果显示2年DFS率和2年OS率并没有显著提高。其他一些辅助化疗方案主要是以吉西他滨为主或5-FU为主的方案,包括GC方案、吉西他滨+卡培他滨、卡培他滨+奥沙利铂、5-FU+奥沙利铂、5-FU单药,主要来自小样本或回顾性研究。

### 8.2 新辅助化疗

新辅助放化疗在拟行肝移植的hCCA患者中具有重要地位。然而,在常规手术切除中的新辅助治疗策略,目前缺乏随机对照的III期临床试验证明其获益。推荐适当的患者参加临床试验。

### 8.3 不可切除或晚期hCCA的一线治疗

**8.3.1 两药联合化疗方案** ABC-02 III期RCT研究结果显示GC方案对比吉西他滨单药,将晚期胆管癌

患者的OS期从8.1个月提高到11.7个月( $P<0.001$ ),因此奠定GC方案用于晚期hCCA的一线治疗地位<sup>[150]</sup>。III期JCOG1113/FUGA-BT非劣效研究<sup>[151]</sup>表明,GS方案(吉西他滨+替吉奥)一线治疗晚期胆管癌,其OS期可达15.1个月,不劣于GC方案OS期13.4个月,可作为晚期胆管癌的一线治疗选择。

**8.3.2 免疫化疗方案** TOPAZ-1 III期RCT研究结果显示,度伐利尤单抗+GC一线治疗晚期胆管癌,将mOS由GC方案单独化疗的11.3个月提高到12.9个月,中位无进展生存期(mPFS)由5.7个月提高到7.2个月<sup>[152]</sup>。KEYNOTE-966 III期RCT研究<sup>[153]</sup>结果显示,帕博利珠单抗(抗PD-1抑制剂)+GC方案一线治疗晚期胆管癌,将mOS由单独化疗的10.9个月提高到12.7个月,并且毒副作用无显著增加。因此,推荐度伐利尤单抗(PD-L1抑制剂)或帕博利珠单抗联合GC方案作为晚期胆管癌的一线治疗方案。

**8.3.3 三药联合化疗** 日本的KHBO1401 III期RCT研究<sup>[154]</sup>结果显示,GC+替吉奥的联合方案OS期为13.5个月,优于GC方案的12.6个月( $P=0.046$ )。因此,对于体能状况良好的hCCA患者,GC+替吉奥的三药联合方案也可作为一线治疗。

## 8.4 晚期hCCA的二线治疗

**8.4.1 化疗** ABC-06 III期研究入组了一线GC方案化疗进展后的晚期胆管癌患者,结果显示,与积极症状控制(active symptom control, ASC)相比,mFOLFOX组在mOS上显示出一定优势(6.2个月 vs. 5.3个月,  $P=0.031$ ),故推荐mFOLFOX方案作为晚期hCCA的二线治疗方案<sup>[155]</sup>。

FOLFLIRI和XELIRI(伊立替康+卡培他滨)方案在晚期胆管癌的二线治疗中具有良好生存获益和耐受性,因此也可作为二线治疗的可选方案<sup>[156-157]</sup>。另外,IIb期NIFTY研究<sup>[158]</sup>显示,脂质体伊立替康联合5-FU、亚叶酸钙二线治疗晚期胆管癌,无进展生存期(PFS)为7.1个月,单纯5-FU、亚叶酸钙组为1.4个月。hCCA患者化疗主要是以吉西他滨或5-FU为基础的方案,二线化疗还可选择其他未使用的一线治疗推荐方案,根据患者既往治疗经过,并结合各中心的使用经验选择。

**8.4.2 靶向和免疫治疗** 建议对晚期或疾病进展患者,完善基因检测包括HER2基因扩增、IDH1/2基因突变、FGFR2基因融合、BRAF<sup>V600E</sup>突变、NTRK



基因融合、RET基因融合、微卫星不稳定状态等,指导靶向和免疫治疗<sup>[17,159]</sup>。针对IDH1突变的艾伏尼布、FGFR2融合的佩米替尼已经获批用于晚期胆管癌二线治疗。然而,hCCA患者极少出现IDH基因突变和FGFR基因融合。HER2是hCCA患者值得关注的靶点。MyPathway研究<sup>[160]</sup>入组了39例HER2阳性胆管癌患者,使用曲妥珠单抗+帕妥珠单抗,客观缓解率(objective response rate, ORR)为23%,mPFS为4个月,mOS为10.9个月。另外,HERB研究是一项多中心、单臂II期研究,入组了30例吉西他滨治疗失败的HER2阳性或低表达胆管癌患者,使用德曲妥珠单抗,HER2阳性患者的ORR为36.4%,疾病控制率(disease control rate, DCR)为81.8%,但其长期疗效和安全性仍需进一步探索<sup>[161-162]</sup>。其他的靶点包括BRAF<sup>V600E</sup>突变、NTRK融合、RET融合。达拉非尼+曲美替尼治疗BRAF<sup>V600E</sup>突变晚期胆管癌患者,ORR为51%,mPFS为9个月,mOS为14个月<sup>[163]</sup>。MSI-H患者可考虑帕博利珠单抗免疫治疗<sup>[164]</sup>。恩曲替尼、拉罗替尼是针对NTRK融合的抑制剂,已获批用于治疗具有NTRK融合阳性的晚期实体瘤患者。RET融合阳性患者可考虑普拉替尼、塞普替尼治疗<sup>[17,62]</sup>。

绝大部分hCCA患者没有有效的精准靶点,我国的临床实践常用的多靶点药物仑伐替尼、安罗替尼、索凡替尼等,高级别临床证据仍有待积累。一项单臂研究<sup>[165]</sup>纳入41例至少经历一次系统治疗的晚期胆管癌患者,仑伐替尼单药治疗直至疾病进展,结果显示ORR为12%,mPFS为3.8个月,mOS为11.4个月。一项真实世界研究<sup>[166]</sup>纳入57例晚期胆管癌患者(9例肝外胆管癌),予以仑伐替尼联合PD-1/PD-L1单抗和GEMOX方案治疗,结果显示mPFS为9.27个月,mOS为13.4个月。一项Ib期研究<sup>[167]</sup>纳入66例一线治疗失败的晚期胆管癌患者,予以安罗替尼联合贝莫苏拜单抗治疗,结果显示,ORR为21.21%,DCR为72.73%,mOS和mPFS期分别是15.77个月和6.24个月。一项II期研究<sup>[168]</sup>入组了20例一线化疗后进展的晚期胆管癌患者,在接受了安罗替尼联合信迪利单抗治疗后,ORR为30%,DCR为90%,mOS和mPFS分别是

12.3个月和6.5个月。另一项II期单臂研究<sup>[169]</sup>入组39例二线治疗的晚期胆管癌患者,予以索凡替尼治疗,16周PFS率为46.33%。

**推荐意见23:(1)根治性切除后:推荐卡培他滨辅助化疗6个月。[证据等级:1++,推荐等级:A,强烈共识100.0%(25/25)]**

**(2)一线治疗:推荐GC方案、GS方案、GC+度伐利尤单抗方案、GC+帕博利珠单抗方案[证据等级:1+,推荐等级:A,强烈共识100.0%(25/25)]。体能状况良好者,推荐三药联合化疗方案(GC+替吉奥)作为一线治疗。[证据等级:1+,推荐等级:A,强烈共识100.0%(25/25)]**

**(3)二线治疗:推荐mFOLFOX方案[证据等级:1+,推荐等级:A,强烈共识100.0%(25/25)]。亦可尝试伊立替康为主的联合方案,如FOLFIRI方案、XELIRI方案等。[证据等级:1+,推荐等级:A,强烈共识100.0%(25/25)]**

**(4)推荐早期分子分析指导二线治疗:①IDH1突变,推荐使用艾伏尼布;②FGFR2融合阳性,推荐使用佩米替尼;③BRAF<sup>V600E</sup>突变,推荐使用达拉非尼+曲美替尼;④NTRK融合阳性,推荐使用恩曲替尼或拉罗替尼;⑤HER2扩增,推荐曲妥珠单抗+帕妥珠单抗或德曲妥珠单抗;⑥MSI-H,推荐帕博利珠单抗免疫治疗。[证据等级:1-,推荐等级:B,强烈共识100.0%(25/25)]**

## 9 总结和展望

hCCA由于高度恶性和手术切除难度大,导致患者预后差,成为外科领域最具挑战性的疾病之一。积极进行hCCA的筛查与诊断,能有效识别疾病,提高早期发现率。选择合理的治疗策略和手术方式,在实现肿瘤完整切除的同时保护剩余肝功能。通过MDT、规范的局部治疗及系统治疗,进行hCCA患者的全周期管理,有助于提升治疗效果,改善患者的总体预后。

《肝门部胆管癌诊疗湖南专家共识(2025版)》编审委员会名单

## 附录1

## 1. 送检标本

- 肝切除标本,手术方式与部位:\_\_\_\_\_
- 活检标本,活检方式与部位:\_\_\_\_\_
- 其他:\_\_\_\_\_

## 2. 标本尺寸:

- (对于不规则形状的标本,请注明每个参数的最大测量值)
- 长度:\_\_\_\_\_mm×宽度:\_\_\_\_\_mm×深度:\_\_\_\_\_mm
- 肝外胆管长度(仅适用于肝门部胆管癌):\_\_\_\_\_mm
- 重量:\_\_\_\_\_g

## 3. 肉眼肿瘤完整程度

- 标本完全碎裂
- 标本部分破裂
- 完整

## 4. 肿瘤部位及数量

- 无肉眼可见的残余肿瘤

肿瘤编号	注明	数量/部位

## 5. 最大肿瘤尺寸

- 无法评估

肿瘤编号	最大尺寸(mm)

- 多发性肿瘤,请注明肿瘤的尺寸范围:\_\_\_\_\_mm~\_\_\_\_\_mm
- 肿瘤沿胆管的线性长度:\_\_\_\_\_mm

## 6. 肿瘤组织学类型

参考《世界卫生组织胃肠道肿瘤分类》(2019年):

- 大胆管型
- 小胆管型
- 肝门部胆管癌
- 复合型肝细胞—胆管癌
- 伴有浸润性癌的导管内乳头状肿瘤
- 伴有浸润性癌的黏液性囊性肿瘤
- 未分化癌
- 癌症类型无法确定
- 其他:\_\_\_\_\_

## 7. 肉眼肿瘤类型

- 无法确定
- 肿块形成型
- 管内生长型
- 管周浸润型
- 肿块形成和管周浸润混合型

## 8. 肿瘤组织学分级

- 不适用
- 无法评估
- 1级:分化良好
- 2级:中度分化
- 3级:分化差

## 9. 肿瘤浸润

## 肉眼浸润情况:

- 肿瘤局限于肝外胆管(原位癌/高级别异型增生)
- 肿瘤累及脏腹膜
- 肿瘤直接侵入胆囊
- 肿瘤侵入管周组织,包括脂肪组织或肝组织
- 肿瘤直接侵入其他邻近器官:\_\_\_\_\_

## 显微镜下的浸润:

- 肿瘤局限于肝外胆管(原位癌/高级别异型增生)
- 肿瘤累及脏腹膜
- 肿瘤直接侵入胆囊
- 肿瘤侵入管周组织,包括脂肪组织或肝组织
- 肿瘤直接侵入其他邻近器官:\_\_\_\_\_

## 神经周围浸润:

- 未发现
- 不确定
- 存在

## 血管浸润:

- 未发现
- 不确定
- 肉眼可见浸润(大门静脉或肝静脉)
- 显微镜下可见浸润(小门静脉、肝静脉或微血管)

## 10. 并存病变

## 其他组织病理学特征(请选择所有适用项):

- 未发现
- 脂肪变性
- 脂肪性肝炎
- 胆道疾病,请注明已知类型:\_\_\_\_\_
- 慢性肝炎,请注明已知类型:\_\_\_\_\_
- 其他,请注明:\_\_\_\_\_

## 异型/癌前病变:

- 未发现

## 胆道上皮内瘤变(BiIN):

- 不存在
- 高级别 BiIN
- 低级别 BiIN

## 胆管内乳头状肿瘤(IPNB):

- 不存在
- 高级别 IPNB
- 低级别 IPNB

## 11. 新辅助治疗反应

- 未进行新辅助治疗
- 完全反应,无存活的癌细胞
- 部分反应,残留癌灶伴有一定的肿瘤退缩
- 坏死百分比:\_\_\_\_\_%
- 无反应,广泛的残余癌灶且无明显的肿瘤退缩
- 无法评估,请注明:\_\_\_\_\_

## 12. 切缘状态

- 无法评估
- 无浸润性癌累及,肿瘤距离最近切缘的距离:\_\_\_\_\_mm
- 有浸润性癌累及
- 被胆管上皮内瘤变(BiIN)累及

## 13. 淋巴结状态

- 无法评估
- 未提交或未发现淋巴结
- 提交的淋巴结数量:\_\_\_\_\_
- 未受累
- 受累的淋巴结数量:\_\_\_\_\_
- 无法确定数量

## 14. 辅助检查

- 未进行
- 已进行,请注明:\_\_\_\_\_

## 15. 病理分期(AJCC/UICC TNM 第8版)

## 原发肿瘤(pT)

- TX:无法评估原发肿瘤
- T0:无原发肿瘤证据
- Tis:原位癌
- T1:肿瘤局限于胆管,可到达肌层或纤维组织
- T2a:超出胆管壁到达周围脂肪组织
- T2b:肿瘤累及邻近的肝实质
- T3:肿瘤侵及单侧门静脉或肝动脉分支
- T4:肿瘤侵及主门静脉或其双侧分支,或侵及总肝动脉,或单侧二级胆道分支伴对侧门静脉或肝动脉受累

## 区域淋巴结(pN)

- NX:无法评估区域淋巴结
- N0:无区域淋巴结转移
- N1:1-3个区域淋巴结转移
- N2:4个或以上区域淋巴结转移

## 远处转移(pM)

- 不适用
- M1-远处转移

## TNM 描述(仅在适用时选择)

- m:多原发肿瘤
- r:复发性
- y:术后治疗

**委员会名誉主任：**吴金术（湖南省人民医院/湖南师范大学附属第一医院）、汤恢煥（中南大学湘雅医院）、蒋波（湖南省人民医院/湖南师范大学附属第一医院）、王志明（中南大学湘雅医院）

**委员会主任：**彭创（湖南省人民医院/湖南师范大学附属第一医院）

**委员会成员：**刘苏来（湖南省人民医院/湖南师范大学附属第一医院）、易为民（湖南省人民医院/湖南师范大学附属第一医院）、田秉璋（湖南省人民医院/湖南师范大学附属第一医院）、陈晨（湖南省人民医院/湖南师范大学附属第一医院）、龚连生（中南大学湘雅医院）、刘威（中南大学湘雅二医院）、黄飞舟（中南大学湘雅三医院）、罗嘉（中南大学湘雅医学院附属肿瘤医院/湖南省肿瘤医院）、吴东德（华中科技大学同济医学院附属肿瘤医院/湖北省肿瘤医院）、费书珂（南华大学附属第二医院）、熊立新（中南大学湘雅医学院附属长沙医院/长沙市第一医院）、唐才喜（中南大学湘雅医学院附属株洲医院/株洲中心医院）、李绍杰（湘潭市第一人民医院）、于毅（郴州市第一人民医院）、李巨仕（邵阳市中心医院）、唐彪（永州市中心医院）、杨永清（娄底市中心医院）、高绪照（张家界市人民医院）、谭兴国（岳阳市人民医院）、刘煜（岳阳市中心医院）

**执笔人：**刘苏来（湖南省人民医院/湖南师范大学附属第一医院）、江金琼（湖南省人民医院/湖南师范大学附属第一医院）、陈旭（湖南省人民医院/湖南师范大学附属第一医院）、孙波（湖南省人民医院/湖南师范大学附属第一医院）、蹇骞（湖南省人民医院/湖南师范大学附属第一医院）

利益冲突：所有作者均声明不存在利益冲突。

## 参考文献

- [1] DeOliveira ML, Cunningham SC, Cameron JL, et al. Cholangiocarcinoma: thirty-one-year experience with 564 patients at a single institution [J]. *Ann Surg*, 2007, 245(5):755-762. doi: 10.1097/01.sla.0000251366.62632.d3.
- [2] Dar FS, Abbas Z, Ahmed I, et al. National guidelines for the diagnosis and treatment of hilar cholangiocarcinoma[J]. *World J Gastroenterol*, 2024, 30(9): 1018-1042. doi: 10.3748/wjg.v30.i9.1018.
- [3] 张立鑫, 朱建交, 杨刚, 等. 肝门部胆管癌淋巴结转移和神经丛浸润特点及清扫要点[J]. *临床肝胆病杂志*, 2023, 39(9):2045-2048. doi:10.3969/j.issn.1001-5256.2023.09.004.
- [4] Zhang LX, Zhu JJ, Yang G, et al. Features of lymph node metastasis and nerve plexus invasion in hilar cholangiocarcinoma and key points for dissection[J]. *Journal of Clinical Hepatology*, 2023, 39(9): 2045-2048. doi: 10.3969/j.issn.1001-5256.2023.09.004.
- [5] Jena SS, Mehta NN, Nundy S. Surgical management of hilar cholangiocarcinoma: Controversies and recommendations[J]. *Ann Hepatobiliary Pancreat Surg*, 2023, 27(3):227-240. doi: 10.14701/ahbps.23-028.
- [6] Healthcare Improvement Scotland. Scottish Intercollegiate Guidelines Network (SIGN)[EB/OL]. Available at: <http://www.sign.ac.uk/>.
- [7] Sarcognato S, Sacchi D, Fassan M, et al. Cholangiocarcinoma[J]. *Pathologica*, 2021, 113(3): 158-169. doi: 10.32074/1591-951X-252.
- [8] Pascale A, Rosmorduc O, Duclos-Vallee JC. New epidemiologic trends in cholangiocarcinoma[J]. *Clin Res Hepatol Gastroenterol*, 2023, 47(9):102223. doi: 10.1016/j.clinre.2023.102223.
- [9] Qurashi M, Vithayathil M, Khan SA. Epidemiology of cholangiocarcinoma[J]. *Eur J Surg Oncol*, 2023: 107064. doi: 10.1016/j.ejso.2023.107064.
- [10] Clements O, Eliahoo J, Kim JU, et al. Risk factors for intrahepatic and extrahepatic cholangiocarcinoma: A systematic review and meta-analysis[J]. *J Hepatol*, 2020, 72(1): 95-103. doi: 10.1016/j.jhep.2019.09.007.
- [11] Banales J M, Marin JJG, Lamarca A, et al. Cholangiocarcinoma 2020: the next horizon in mechanisms and management [J]. *Nat Rev Gastroenterol Hepatol*, 2020, 17(9): 557-588. doi: 10.1038/s41575-020-0310-z.
- [12] Blechacz B, Komuta M, Roskams T, et al. Clinical diagnosis and staging of cholangiocarcinoma[J]. *Nat Rev Gastroenterol Hepatol*, 2011, 8(9):512-522. doi:10.1038/nrgastro.2011.131.
- [13] Valle JW, Kelley RK, Nervi B, et al. Biliary tract cancer [J]. *Lancet*, 2021, 397(10272):428-444. doi:10.1016/S0140-6736(21)00153-7.
- [14] Dondossola D, Ghidini M, Grossi F, et al. Practical review for diagnosis and clinical management of perihilar cholangiocarcinoma [J]. *World J Gastroenterol*, 2020, 26(25):3542-3561. doi: 10.3748/wjg.v26.i25.3542.
- [15] Malik AK, Davidson BR, Manas DM. Surgical management, including the role of transplantation, for intrahepatic and peri-hilar cholangiocarcinoma [J]. *Eur J Surg Oncol*, 2024. doi: 10.1016/j.ejso.2024.108248. [Online ahead of print]
- [16] Lee JW, Lee JH, Park Y, et al. Prognostic Impact of Perioperative CA19-9 Levels in Patients with Resected Perihilar

- Cholangiocarcinoma [J]. *J Clin Med*, 2021, 10(7): 1345. doi: [10.3390/jcm10071345](https://doi.org/10.3390/jcm10071345).
- [16] Wang JK, Hu HJ, Shrestha A, et al. Can preoperative and postoperative CA19-9 levels predict survival and early recurrence in patients with resectable hilar cholangiocarcinoma? [J]. *Oncotarget*, 2017, 8(28): 45335-45344. doi: [10.18632/oncotarget.17336](https://doi.org/10.18632/oncotarget.17336).
- [17] Benson AB, D'Angelica MI, Abrams T, et al. NCCN guidelines® insights: biliary tract cancers, version 2.2023[J]. *J Natl Compr Canc Netw*, 2023, 21(7):694-704. doi:[10.6004/jncn.2023.0035](https://doi.org/10.6004/jncn.2023.0035).
- [18] Roos E, Hubers LM, Coelen RJS, et al. IgG4-Associated Cholangitis in Patients Resected for Presumed Perihilar Cholangiocarcinoma: a 30-Year Tertiary Care Experience[J]. *Am J Gastroenterol*, 2018, 113(5): 765-772. doi: [10.1038/s41395-018-0036-5](https://doi.org/10.1038/s41395-018-0036-5).
- [19] Vogel A, Bridgewater J, Edeline J, et al. Biliary tract cancer: ESMO Clinical Practice Guideline for diagnosis, treatment and follow-up[J]. *Ann Oncol*, 2023, 34(2): 127-140. doi: [10.1016/j.annonc.2022.10.506](https://doi.org/10.1016/j.annonc.2022.10.506).
- [20] Hori Y, Chari ST, Tsuji Y, et al. Diagnosing Biliary Strictures: Distinguishing IgG4-Related Sclerosing Cholangitis From Cholangiocarcinoma and Primary Sclerosing Cholangitis[J]. *Mayo Clin Proc Innov Qual Outcomes*, 2021, 5(3):535-541. doi: [10.1016/j.mayocpiqo.2021.03.005](https://doi.org/10.1016/j.mayocpiqo.2021.03.005).
- [21] 中华医学会外科学分会胆道外科学组, 解放军全军肝胆外科专业委员会. 肝门胆管癌诊断和治疗指南(2013版)[J]. *中华外科杂志*, 2013, 51(10): 865-871. doi: [10.3760/cma.j.issn.0529-5815.2013.10.001](https://doi.org/10.3760/cma.j.issn.0529-5815.2013.10.001).  
Group of Biliary Surgery of Society of Surgery of Chinese Medical Association, Special Committee of Hepatobiliary Surgery of PLA army. Guidelines for diagnosis and treatment of hilar cholangiocarcinoma (2013 edition)[J]. *Chinese Journal of Surgery*, 2013, 51(10): 865-871. doi: [10.3760/cma.j.issn.0529-5815.2013.10.001](https://doi.org/10.3760/cma.j.issn.0529-5815.2013.10.001).
- [22] Kim DW, Kim SY, Yoo C, et al. Update on Biliary Cancer Imaging[J]. *Radiol Clin North Am*, 2022, 60(5): 825-842. doi: [10.1016/j.rcl.2022.05.001](https://doi.org/10.1016/j.rcl.2022.05.001).
- [23] Shin DW, Moon SH, Kim JH. Diagnosis of Cholangiocarcinoma[J]. *Diagnostics (Basel)*, 2023, 13(2): 233. doi: [10.3390/diagnostics13020233](https://doi.org/10.3390/diagnostics13020233).
- [24] Ni Q, Wang H, Zhang Y, et al. MDCT assessment of resectability in hilar cholangiocarcinoma[J]. *Abdom Radiol (NY)*, 2017, 42(3): 851-860. doi:[10.1007/s00261-016-0943-0](https://doi.org/10.1007/s00261-016-0943-0).
- [25] Cao J, Srinivas-Rao S, Mroueh N, et al. Cholangiocarcinoma imaging: from diagnosis to response assessment[J]. *Abdom Radiol (NY)*, 2024, 49(5):1699-1715. doi:[10.1007/s00261-024-04267-y](https://doi.org/10.1007/s00261-024-04267-y).
- [26] Lamarca A, Barriuso J, Chander A, et al. (18)F-fluorodeoxyglucose positron emission tomography ((18)FDG-PET) for patients with biliary tract cancer: Systematic review and meta-analysis[J]. *J Hepatol*, 2019, 71(1):115-129. doi:[10.1016/j.jhep.2019.01.038](https://doi.org/10.1016/j.jhep.2019.01.038).
- [27] Ruys AT, van Beem BE, Engelbrecht MR, et al. Radiological staging in patients with hilar cholangiocarcinoma: a systematic review and meta-analysis[J]. *Br J Radiol*, 2012, 85(1017): 1255-1262. doi: [10.1259/bjr/88405305](https://doi.org/10.1259/bjr/88405305).
- [28] Caragut R L, Ilie M, Cabel T, et al. Updates in Diagnosis and Endoscopic Management of Cholangiocarcinoma[J]. *Diagnostics (Basel)*, 2024, 14(5):490. doi:[10.3390/diagnostics14050490](https://doi.org/10.3390/diagnostics14050490).
- [29] Seo H, Lee JM, Kim IH, et al. Evaluation of the gross type and longitudinal extent of extrahepatic cholangiocarcinomas on contrast enhanced multidetector row computed tomography[J]. *J Comput Assist Tomogr*, 2009, 33(3):376-382. doi:[10.1097/RCT.0b013e318184f3f7](https://doi.org/10.1097/RCT.0b013e318184f3f7).
- [30] Joo I, Lee JM, Yoon JH. Imaging Diagnosis of Intrahepatic and Perihilar Cholangiocarcinoma: Recent Advances and Challenges [J]. *Radiology*, 2018, 288(1): 7-13. doi: [10.1148/radiol.2018171187](https://doi.org/10.1148/radiol.2018171187).
- [31] Hammerstingl R, Huppertz A, Breuer J, et al. Diagnostic efficacy of gadoteric acid (Primovist)-enhanced MRI and spiral CT for a therapeutic strategy: comparison with intraoperative and histopathologic findings in focal liver lesions [J]. *Eur Radiol*, 2008, 18(3):457-467. doi: [10.1007/s00330-007-0716-9](https://doi.org/10.1007/s00330-007-0716-9).
- [32] Masselli G, Gualdi G. Hilar cholangiocarcinoma: MRI/MRCP in staging and treatment planning[J]. *Abdom Imaging*, 2008, 33(4): 444-451. doi: [10.1007/s00261-007-9281-6](https://doi.org/10.1007/s00261-007-9281-6).
- [33] Lee MG, Park KB, Shin YM, et al. Preoperative evaluation of hilar cholangiocarcinoma with contrast-enhanced three-dimensional fast imaging with steady-state precession magnetic resonance angiography: comparison with intraarterial digital subtraction angiography[J]. *World J Surg*, 2003, 27(3):278-283. doi: [10.1007/s00268-002-6701-1](https://doi.org/10.1007/s00268-002-6701-1).
- [34] Cholangiocarcinoma Working Group. Italian Clinical Practice Guidelines on Cholangiocarcinoma - Part I: Classification, diagnosis and staging[J]. *Dig Liver Dis*, 2020, 52(11):1282-1293. doi: [10.1016/j.dld.2020.06.045](https://doi.org/10.1016/j.dld.2020.06.045).
- [35] Kim JY, Kim MH, Lee TY, et al. Clinical role of 18F-FDG PET-CT in suspected and potentially operable cholangiocarcinoma: a prospective study compared with conventional imaging[J]. *Am J Gastroenterol*, 2008, 103(5): 1145-1151. doi: [10.1111/j.1572-0241.2007.01710.x](https://doi.org/10.1111/j.1572-0241.2007.01710.x).
- [36] Anderson CD, Rice MH, Pinson CW, et al. Fluorodeoxyglucose PET imaging in the evaluation of gallbladder carcinoma and cholangiocarcinoma[J]. *J Gastrointest Surg*, 2004, 8(1):90-97. doi:

- 10.1016/j.gassur.2003.10.003.
- [37] Fong ZV, Brownlee SA, Qadan M, et al. The Clinical Management of Cholangiocarcinoma in the United States and Europe: A Comprehensive and Evidence-Based Comparison of Guidelines[J]. *Ann Surg Oncol*, 2021, 28(5): 2660–2674. doi: 10.1245/s10434-021-09671-y.
- [38] Heimbach JK, Sanchez W, Rosen CB, et al. Trans-peritoneal fine needle aspiration biopsy of hilar cholangiocarcinoma is associated with disease dissemination[J]. *HPB (Oxford)*, 2011, 13(5):356–60. doi: 10.1111/j.1477-2574.2011.00298.x.
- [39] Rushbrook SM, Kendall TJ, Zen Y, et al. British Society of Gastroenterology guidelines for the diagnosis and management of cholangiocarcinoma [J]. *Gut*, 2023, 73(1): 16–46. doi: 10.1136/gutjnl-2023-330029.
- [40] Yoon SB, Moon SH, Ko SW, et al. Brush Cytology, Forceps Biopsy, or Endoscopic Ultrasound-Guided Sampling for Diagnosis of Bile Duct Cancer: A Meta-Analysis[J]. *Dig Dis Sci*, 2022, 67(7): 3284–3297. doi: 10.1007/s10620-021-07138-4.
- [41] Pereira P, Santos S, Morais R, et al. Role of Peroral Cholangioscopy for Diagnosis and Staging of Biliary Tumors[J]. *Dig Dis*, 2020, 38(5):431–440. doi:10.1159/000504910.
- [42] de Oliveira PVAG, de Moura DTH, Ribeiro IB, et al. Efficacy of digital single-operator cholangioscopy in the visual interpretation of indeterminate biliary strictures: a systematic review and meta-analysis[J]. *Surg Endosc*, 2020, 34(8): 3321–3329. doi: 10.1007/s00464-020-07583-8.
- [43] Almadi MA, Itoi T, Moon JH, et al. Using single-operator cholangioscopy for endoscopic evaluation of indeterminate biliary strictures: results from a large multinational registry[J]. *Endoscopy*, 2020, 52(7):574–582. doi: 10.1055/a-1135-8980.
- [44] Urban O, Vanek P, Zoundjiekpon V, et al. Endoscopic Perspective in Cholangiocarcinoma Diagnostic Process[J]. *Gastroenterol Res Pract*, 2019, 2019:9704870. doi:10.1155/2019/9704870.
- [45] Elmunzer BJ, Maranki JL, Gomez V, et al. ACG Clinical Guideline: Diagnosis and Management of Biliary Strictures[J]. *Am J Gastroenterol*, 2023, 118(3): 405–426. doi: 10.14309/ajg.0000000000002190.
- [46] Burt AD, Alves V, Bedossa P, et al. Intrahepatic Cholangiocarcinoma, Perihilar Cholangiocarcinoma and Hepatocellular Carcinoma Histopathology Reporting Guide[M]. International Collaboration on Cancer Reporting; Sydney, Australia. Available at: <https://www.iccr-cancer.org/datasets/published-datasets/digestive-tract/liver/>.
- [47] Engelbrecht MR, Katz SS, van Gulik TM, et al. Imaging of perihilar cholangiocarcinoma[J]. *AJR Am J Roentgenol*, 2015, 204(4):782–791. doi:10.2214/AJR.14.12830.
- [48] Guedj N. Pathology of Cholangiocarcinomas[J]. *Curr Oncol*, 2022, 30(1):370–380. doi:10.3390/curroncol30010030.
- [49] Akita M, Sofue K, Fujikura K, et al. Histological and molecular characterization of intrahepatic bile duct cancers suggests an expanded definition of perihilar cholangiocarcinoma[J]. *HPB (Oxford)*, 2019, 21(2):226–234. doi:10.1016/j.hpb.2018.07.021.
- [50] Brown ZJ, Patwardhan S, Bean J, et al. Molecular diagnostics and biomarkers in cholangiocarcinoma [J]. *Surg Oncol*, 2022, 44: 101851. doi:10.1016/j.suronc.2022.101851.
- [51] 《肝内胆管癌病理诊断专家共识(2022版)》编写专家委员会. 肝内胆管癌病理诊断专家共识(2022版)[J]. *中华病理学杂志*, 2022, 51(9):819–827. doi:10.3760/cma.j.cn112151-20220517-00423. Expert Committee for the Preparation of Expert Consensus on the Pathological Diagnosis of Intrahepatic Cholangiocarcinoma (2022 version). Expert consensus on pathological diagnosis of intrahepatic cholangiocarcinoma (2022 version)[J]. *Chinese Journal of Pathology*, 2022, 51(9):819–827. doi:10.3760/cma.j.cn112151-20220517-00423.
- [52] Bismuth H, Nakache R, Diamond T. Management strategies in resection for hilar cholangiocarcinoma[J]. *Ann Surg*, 1992, 215(1): 31–38. doi:10.1097/0000658-199201000-00005.
- [53] Jarnagin WR, Fong Y, Dematteo RP, et al. Staging, resectability, and outcome in 225 patients with hilar cholangiocarcinoma [J]. *Ann Surg*, 2001, 234(4): 507–517. doi: 10.1097/0000658-200110000-00010.
- [54] Amin MB, Edge S, Greene FL, et al. *AJCC Cancer Staging Manual*[M]. 8th ed. New York:Springer, 2017.
- [55] Casadio M, Cardinale V, Klumpen HJ, et al. Setup of multidisciplinary team discussions for patients with cholangiocarcinoma: current practice and recommendations from the European Network for the Study of Cholangiocarcinoma (ENSCCA) [J]. *ESMO Open*, 2022, 7(1): 100377. doi: 10.1016/j.esmoop.2021.100377.
- [56] 中国研究型医院学会精准医学与肿瘤MDT专业委员会. 中国胆道肿瘤多学科综合治疗专家共识[J]. *肿瘤综合治疗电子杂志*, 2023, 9(3):57–68. doi:10.12151/JMCM.2023.03-10. Precision Medicine and Tumor MDT Committee of the Chinese Research Hospital Association. Expert consensus on multidisciplinary comprehensive treatment of biliary tract cancer[J]. *Journal of Multidisciplinary Cancer Management: Electronic Version*, 2023, 9(3): 57–68. doi: 10.12151/JMCM.2023.03-10.
- [57] 张宇, 王慧君, 郑卫华, 等. 肝门部胆管癌外科治疗的争议与进展 [J]. *中国普通外科杂志*, 2024, 33(2):257–264. doi:10.7659/j.issn.1005-6947.2024.02.012. Zhang Y, Wang HJ, Zheng WH, et al. Controversies and advances

- in surgical treatment of hilar cholangiocarcinoma[J]. *China Journal of General Surgery*, 2024, 33(2):257-264. doi:10.7659/j.issn.1005-6947.2024.02.012.
- [58] Lauterio A, De Carlis R, Centonze L, et al. Current Surgical Management of Peri-Hilar and Intra-Hepatic Cholangiocarcinoma[J]. *Cancers (Basel)*, 2021, 13(15):3657. doi: 10.3390/cancers13153657.
- [59] Teng F, Tang YY, Dai JL, et al. The effect and safety of preoperative biliary drainage in patients with hilar cholangiocarcinoma: an updated meta-analysis[J]. *World J Surg Oncol*, 2020, 18(1):174. doi:10.1186/s12957-020-01904-w.
- [60] Mansour JC, Aloia TA, Crane CH, et al. Hilar cholangiocarcinoma: expert consensus statement[J]. *HPB (Oxford)*, 2015, 17(8): 691-699. doi:10.1111/hpb.12450.
- [61] Cholangiocarcinoma Working Group. Italian Clinical Practice Guidelines on Cholangiocarcinoma - Part II : Treatment[J]. *Dig Liver Dis*, 2020, 52(12):1430-1442. doi:10.1016/j.dld.2020.08.030.
- [62] 中国临床肿瘤学会指南工作委员会. 中国临床肿瘤学会(CSCO)胆道恶性肿瘤诊疗指南2023[M]. 北京:人民卫生出版社, 2023. Guidelines Working Committee of the Chinese Society of Clinical Oncology. Guidelines of Chinese Society of Clinical Oncology (CSCO) of biliary tract cancer 2023[M]. Beijing: People's Medical Publishing House, 2023.
- [63] Paik WH, Loganathan N, Hwang JH. Preoperative biliary drainage in hilar cholangiocarcinoma: When and how? [J]. *World J Gastrointest Endosc*, 2014, 6(3):68-73. doi: 10.4253/wjge.v6.i3.68.
- [64] Nagino M, Hirano S, Yoshitomi H, et al. Clinical practice guidelines for the management of biliary tract cancers 2019: The 3rd English edition[J]. *J Hepatobiliary Pancreat Sci*, 2021, 28(1): 26-54. doi:10.1002/jhbp.870.
- [65] 李斌, 姜小清. 肝门部胆管癌根治术关键技术标准及评价[J]. *中国实用外科杂志*, 2024, 44(1): 55-60. doi: 10.19538/j. cjps. issn1005-2208.2024.01.08. Li B, Jiang XQ. Key technical criteria and evaluation for radical resection of hilar cholangiocarcinoma[J]. *Chinese Journal of Practical Surgery*, 2024, 44(1): 55-60. doi: 10.19538/j. cjps. issn1005-2208.2024.01.08.
- [66] Li B, Li Z, Qiu Z, et al. Surgical treatment of hilar cholangiocarcinoma: retrospective analysis[J]. *BJS Open*, 2023, 7(3):zrad024. doi: 10.1093/bjsopen/zrad024.
- [67] Watanabe Y, Kuboki S, Shimizu H, et al. A New Proposal of Criteria for the Future Remnant Liver Volume in Older Patients Undergoing Major Hepatectomy for Biliary Tract Cancer[J]. *Ann Surg*, 2018, 267(2): 338-345. doi: 10.1097/SLA.0000000000002080.
- [68] Lee JW, Lee JH, Park Y, et al. Risk factors of posthepatectomy liver failure for perihilar cholangiocarcinoma: Risk score and significance of future liver remnant volume-to-body weight ratio[J]. *J Surg Oncol*, 2020, 122(3): 469-479. doi: 10.1002/jso.25974.
- [69] Thirunavukarasu P, Aloia TA. Preoperative Assessment and Optimization of the Future Liver Remnant [J]. *Surg Clin North Am*, 2016, 96(2):197-205. doi: 10.1016/j.suc.2015.11.001.
- [70] Glantzounis GK, Tokidis E, Basourakos SP, et al. The role of portal vein embolization in the surgical management of primary hepatobiliary cancers. A systematic review[J]. *Eur J Surg Oncol*, 2017, 43(1):32-41. doi: 10.1016/j.ejso.2016.05.026.
- [71] Olthof PB, Wiggers JK, Groot Koerkamp B, et al. Postoperative Liver Failure Risk Score: Identifying Patients with Resectable Perihilar Cholangiocarcinoma Who Can Benefit from Portal Vein Embolization[J]. *J Am Coll Surg*, 2017, 225(3): 387-394. doi: 10.1016/j.jamcollsurg.2017.06.007.
- [72] Rassam F, Olthof PB, van Lienden KP, et al. Functional and volumetric assessment of liver segments after portal vein embolization: Differences in hypertrophy response[J]. *Surgery*, 2019, 165(4):686-695. doi: 10.1016/j.surg.2018.11.004.
- [73] Abulkhir A, Limongelli P, Healey AJ, et al. Preoperative portal vein embolization for major liver resection: a meta-analysis[J]. *Ann Surg*, 2008, 247(1):49-57. doi:10.1097/SLA.0b013e31815f6e5b.
- [74] Lang H, de Santibanes E, Schlitt HJ, et al. 10th Anniversary of ALPPS-Lessons Learned and quo Vadis [J]. *Ann Surg*, 2019, 269(1):114-119. doi:10.1097/SLA.0000000000002797.
- [75] Olthof PB, Coelen RJS, Wiggers JK, et al. High mortality after ALPPS for perihilar cholangiocarcinoma: case-control analysis including the first series from the international ALPPS registry[J]. *HPB (Oxford)*, 2017, 19(5): 381-387. doi: 10.1016/j.hpb.2016.10.008.
- [76] 中国抗癌协会. 肝门部胆管癌规范化诊治专家共识(2015)[J]. *中华肝胆外科杂志*, 2015, 21(8): 505-511. doi: 10.3760/cma.j. issn.1007-8118.2015.08.001. Chinese Anti-Cancer Association. Expert consensus on diagnosis and treatment of hilar cholangiocarcinoma (2015 edition) [J]. *Chinese Journal of Hepatobiliary Surgery*, 2015, 21(8): 505-511. doi:10.3760/cma.j.issn.1007-8118.2015.08.001.
- [77] D'souza MA, Al-Saffar HA, Fernandez Moro C, et al. Redefining resection margins and dissection planes in perihilar cholangiocarcinoma-radical resection is a rare event[J]. *Virchows Arch*, 2022, 480(3):557-564. doi:10.1007/s00428-021-03231-1.
- [78] Zhang XF, Squires MH 3rd, Bagante F, et al. The Impact of Intraoperative Re-Resection of a Positive Bile Duct Margin on Clinical Outcomes for Hilar Cholangiocarcinoma[J]. *Ann Surg Oncol*, 2018, 25(5):1140-1149. doi: 10.1245/s10434-018-6382-0.
- [79] Kawano F, Ito H, Oba A, et al. Role of Intraoperative Assessment

- of Proximal Bile Duct Margin Status and Additional Resection of Perihilar Cholangiocarcinoma: Can Local Clearance Trump Tumor Biology? A Retrospective Cohort Study[J]. *Ann Surg Oncol*, 2023, 30(6):3348–3359. doi: [10.1245/s10434-023-13190-3](https://doi.org/10.1245/s10434-023-13190-3).
- [80] van Keulen AM, Buettner S, Olthof PB, et al. Comparing Survival of Perihilar Cholangiocarcinoma After R1 Resection Versus Palliative Chemotherapy for Unresected Localized Disease[J]. *Ann Surg Oncol*, 2024, 31(10): 6495–6503. doi: [10.1245/s10434-024-15582-5](https://doi.org/10.1245/s10434-024-15582-5).
- [81] 倪其泓, 王坚. 肝门部胆管癌诊断和治疗指南(2013版)的解读与思考[J]. *肝胆胰外科杂志*, 2015, 27(6):450–454. doi: [10.11952/j.issn.1007-1954.2015.06.003](https://doi.org/10.11952/j.issn.1007-1954.2015.06.003).
- Ni QH, Wang J. Interpretation of guideline for diagnosis and treatment of hilar cholangiocarcinoma (2013 edition)[J]. *Journal of Hepatopancreatobiliary Surgery*, 2015, 27(6): 450–454. doi: [10.11952/j.issn.1007-1954.2015.06.003](https://doi.org/10.11952/j.issn.1007-1954.2015.06.003).
- [82] 徐力善, 刘文生. 肝门部胆管癌的外科治疗和预后因素分析[J]. *中华肝胆外科杂志*, 2011, 17(10):829–832. doi: [10.3760/cma.j.issn.1007-8118.2011.10.011](https://doi.org/10.3760/cma.j.issn.1007-8118.2011.10.011).
- Xu LS, Liu WS. Surgical treatment and prognostic factors analysis of hilar cholangiocarcinoma[J]. *Chinese Journal of Hepatobiliary Surgery*, 2011, 17(10): 829–832. doi: [10.3760/cma.j.issn.1007-8118.2011.10.011](https://doi.org/10.3760/cma.j.issn.1007-8118.2011.10.011).
- [83] 杨景红, 叶林, 喻亚群. 肝门部胆管癌外科治疗进展[J]. *中国普通外科杂志*, 2023, 32(8): 1264–1270. doi: [10.7659/j.issn.1005-6947.2023.08.015](https://doi.org/10.7659/j.issn.1005-6947.2023.08.015).
- Yang JH, Ye L, Yu YQ. Advances in surgical treatment of hilar cholangiocarcinoma[J]. *China Journal of General Surgery*, 2023, 32(8):1264–1270. doi: [10.7659/j.issn.1005-6947.2023.08.015](https://doi.org/10.7659/j.issn.1005-6947.2023.08.015).
- [84] Bae J, Shin DW, Cho KB, et al. Survival outcome of surgical resection compared to non-resection for Bismuth type IV perihilar cholangiocarcinoma[J]. *Langenbecks Arch Surg*, 2023, 408(1):229. doi: [10.1007/s00423-023-02965-7](https://doi.org/10.1007/s00423-023-02965-7).
- [85] Ersan V, Usta S, Aydin C, et al. Critical overview of resection for Bismuth-Corlette type IV perihilar cholangiocarcinoma [J]. *Acta Chir Belg*, 2023, 123(5): 489–496. doi: [10.1080/00015458.2022.2078030](https://doi.org/10.1080/00015458.2022.2078030).
- [86] Hartog H, Ijzermans JN, van Gulik TM, Groot Koerkamp B. Resection of Perihilar Cholangiocarcinoma[J]. *Surg Clin North Am*, 2016, 96(2):247–267. doi: [10.1016/j.suc.2015.12.008](https://doi.org/10.1016/j.suc.2015.12.008).
- [87] Jo HS, Kim DS, Yu YD, et al. Right-side versus left-side hepatectomy for the treatment of hilar cholangiocarcinoma: a comparative study[J]. *World J Surg Oncol*, 2020, 18(1): 3. doi: [10.1186/s12957-019-1779-1](https://doi.org/10.1186/s12957-019-1779-1).
- [88] Mizuno T, Ebata T, Nagino M. Advanced hilar cholangiocarcinoma: An aggressive surgical approach for the treatment of advanced hilar cholangiocarcinoma: Perioperative management, extended procedures, and multidisciplinary approaches[J]. *Surg Oncol*, 2020, 33: 201–206. doi: [10.1016/j.suronc.2019.07.002](https://doi.org/10.1016/j.suronc.2019.07.002).
- [89] 陈志宇, 杨宜特. 肝门部胆管癌根治术中联合血管切除重建的技术要点 [J]. *中华肝胆外科杂志*, 2022, 28(11):862–865. doi: [10.3760/cma.j.cn113884-20220425-00190](https://doi.org/10.3760/cma.j.cn113884-20220425-00190).
- Chen ZY, Yang YS. Technical points of combined vascular resection and reconstruction in radical resection of hilar cholangiocarcinoma[J]. *Chinese Journal of Hepatobiliary Surgery*, 2022, 28(11): 862–865. doi: [10.3760/cma.j.cn113884-20220425-00190](https://doi.org/10.3760/cma.j.cn113884-20220425-00190).
- [90] Serrablo A, Serrablo L, Alikhanov R, et al. Vascular Resection in Perihilar Cholangiocarcinoma [J]. *Cancers (Basel)*, 2021, 13(21): 5278. doi: [10.3390/cancers13215278](https://doi.org/10.3390/cancers13215278).
- [91] Kitagawa Y, Nagino M, Kamiya J, et al. Lymph node metastasis from hilar cholangiocarcinoma: audit of 110 patients who underwent regional and paraaortic node dissection[J]. *Ann Surg*, 2001, 233(3):385–392. doi: [10.1097/0000658-200103000-00013](https://doi.org/10.1097/0000658-200103000-00013).
- [92] Miyazaki M, Ohtsuka M, Miyakawa S, et al. Classification of biliary tract cancers established by the Japanese Society of Hepato-Biliary-Pancreatic Surgery: 3(rd) English edition[J]. *J Hepatobiliary Pancreat Sci*, 2015, 22(3): 181–196. doi: [10.1002/jhbp.211](https://doi.org/10.1002/jhbp.211).
- [93] de Vreede I, Steers JL, Burch PA, et al. Prolonged disease-free survival after orthotopic liver transplantation plus adjuvant chemoradiation for cholangiocarcinoma[J]. *Liver Transpl*, 2000, 6(3):309–316. doi: [10.1053/iv.2000.6143](https://doi.org/10.1053/iv.2000.6143).
- [94] Rea DJ, Heimbach JK, Rosen CB, et al. Liver transplantation with neoadjuvant chemoradiation is more effective than resection for hilar cholangiocarcinoma[J]. *Ann Surg*, 2005, 242(3):451–458. doi: [10.1097/01.sla.0000179678.13285.fa](https://doi.org/10.1097/01.sla.0000179678.13285.fa).
- [95] Heimbach JK, Gores GJ, Haddock MG, et al. Liver transplantation for unresectable perihilar cholangiocarcinoma[J]. *Semin Liver Dis*, 2004, 24(2):201–207. doi: [10.1055/s-2004-828896](https://doi.org/10.1055/s-2004-828896).
- [96] Tan EK, Taner T, Heimbach JK, et al. Liver Transplantation for Perihilar Cholangiocarcinoma[J]. *J Gastrointest Surg*, 2020, 24(11): 2679–2685. doi: [10.1007/s11605-020-04721-4](https://doi.org/10.1007/s11605-020-04721-4).
- [97] Giovinazzo F, Pascale MM, Cardella F, et al. Current Perspectives in Liver Transplantation for Perihilar Cholangiocarcinoma[J]. *Curr Oncol*, 2023, 30(3):2942–2953. doi: [10.3390/currenol30030225](https://doi.org/10.3390/currenol30030225).
- [98] Croome KP, Rosen CB, Heimbach JK, et al. Is Liver Transplantation Appropriate for Patients with Potentially Resectable De Novo Hilar Cholangiocarcinoma? [J]. *J Am Coll Surg*, 2015, 221(1): 130–139. doi: [10.1016/j.jamcollsurg.2015.01.064](https://doi.org/10.1016/j.jamcollsurg.2015.01.064).

- [99] Coelen R J, Ruys AT, Besselink MG, et al. Diagnostic accuracy of staging laparoscopy for detecting metastasized or locally advanced perihilar cholangiocarcinoma: a systematic review and meta-analysis[J]. *Surg Endosc*, 2016, 30(10): 4163–4173. doi: 10.1007/s00464-016-4788-y.
- [100] Bird N, Elmasry M, Jones R, et al. Role of staging laparoscopy in the stratification of patients with perihilar cholangiocarcinoma [J]. *Br J Surg*, 2017, 104(4): 418–425. doi: 10.1002/bjs.10399.
- [101] Chen Y, Xu Y, Zhang Y. Current status of laparoscopic radical hilar cholangiocarcinoma in Mainland China [J]. *BioSci Trends*, 2020, 14(3): 168–173. doi: 10.5582/bst.2020.03010.
- [102] Qin T, Wang M, Zhang H, et al. The Long-Term Outcome of Laparoscopic Resection for Perihilar Cholangiocarcinoma Compared with the Open Approach: A Real-World Multicentric Analysis [J]. *Ann Surg Oncol*, 2023, 30(3): 1366–1378. doi: 10.1245/s10434-022-12647-1.
- [103] Xiong Y, Jingdong L, Zhaohui T, et al. A Consensus Meeting on Expert Recommendations on Operating Specifications for Laparoscopic Radical Resection of Hilar Cholangiocarcinoma[J]. *Front Surg*, 2021, 8: 731448. doi: 10.3389/fsurg.2021.731448.
- [104] 李伟男, 李敬东. 腹腔镜肝门部胆管癌根治术的技术要点与难点[J]. *中华肝脏外科手术学电子杂志*, 2021, 10(4): 348–351. doi: 10.3877/cma.j.issn.2095-3232.2021.04.002.
- Li WN, Li JD. Technical key points and difficulties of laparoscopic radical resection for hilar cholangiocarcinoma[J]. *Chinese Journal of Hepatic Surgery: Electronic Edition*, 2021, 10(4): 348–351. doi: 10.3877/cma.j.issn.2095-3232.2021.04.002.
- [105] Liu S, Liu X, Li X, et al. Application of Laparoscopic Radical Resection for Type III and IV Hilar Cholangiocarcinoma Treatment [J]. *Gastroenterol Res Pract*, 2020, 2020: 1506275. doi: 10.1155/2020/1506275.
- [106] 吴建林, 王伦镛, 余峰, 等. 腹腔镜与开腹根治性切除术治疗肝门部胆管癌疗效比较的Meta分析[J]. *中国普通外科杂志*, 2024, 33(8): 1206–1219. doi: 10.7659/j.issn.1005-6947.2024.08.002.
- Wu JL, Wang LB, Yu F, et al. Efficacy of laparoscopic versus open radical resection in the treatment of hilar cholangiocarcinoma: a Meta-analysis[J]. *China Journal of General Surgery*, 2024, 33(8): 1206–1219. doi: 10.7659/j.issn.1005-6947.2024.08.002.
- [107] Moll CF, de Moura DTH, Ribeiro IB, et al. Endoscopic Biliary Drainage (EBD) versus Percutaneous Transhepatic Biliary Drainage (PTBD) for biliary drainage in patients with Perihilar Cholangiocarcinoma (PCCA): A systematic review and meta-analysis[J]. *Clinics (Sao Paulo)*, 2023, 78: 100163. doi: 10.1016/j.clinsp.2022.100163.
- [108] Ba Y, Yue P, Leung JW, et al. Percutaneous transhepatic biliary drainage may be the preferred preoperative drainage method in hilar cholangiocarcinoma[J]. *Endosc Int Open*, 2020, 8(2): E203–E210. doi: 10.1055/a-0990-9114.
- [109] Komaya K, Ebata T, Yokoyama Y, et al. Verification of the oncologic inferiority of percutaneous biliary drainage to endoscopic drainage: A propensity score matching analysis of resectable perihilar cholangiocarcinoma[J]. *Surgery*, 2017, 161(2): 394–404. doi: 10.1016/j.surg.2016.08.008.
- [110] Mocan T, Horhat A, Mois E, et al. Endoscopic or percutaneous biliary drainage in hilar cholangiocarcinoma: When and how? [J]. *World J Gastrointest Oncol*, 2021, 13(12): 2050–2063. doi: 10.4251/wjgo.v13.i12.2050.
- [111] van der Merwe SW, van Wanrooij RLJ, Bronswijk M, et al. Therapeutic endoscopic ultrasound: European Society of Gastrointestinal Endoscopy (ESGE) Guideline[J]. *Endoscopy*, 2022, 54(2): 185–205. doi: 10.1055/a-1717-1391.
- [112] Takenaka M, Lee TH. Role of radiofrequency ablation in advanced malignant hilar biliary obstruction[J]. *Clin Endosc*, 2023, 56(2): 155–163. doi: 10.5946/ce.2022.218.
- [113] Sawas T, Al Halabi S, Parsi MA, et al. Self-expandable metal stents versus plastic stents for malignant biliary obstruction: a meta-analysis[J]. *Gastrointest Endosc*, 2015, 82(2): 256–267. doi: 10.1016/j.gie.2015.03.1980.
- [114] Xia MX, Cai XB, Pan YL, et al. Optimal stent placement strategy for malignant hilar biliary obstruction: a large multicenter parallel study[J]. *Gastrointest Endosc*, 2020, 91(5): 1117–1128. doi: 10.1016/j.gie.2019.12.023.
- [115] Qumseya BJ, Jamil LH, Elmunzer BJ, et al. ASGE guideline on the role of endoscopy in the management of malignant hilar obstruction[J]. *Gastrointest Endosc*, 2021, 94(2): 222–234. doi: 10.1016/j.gie.2020.12.035.
- [116] Weismuller TJ. Role of Intraductal RFA: A Novel Tool in the Palliative Care of Perihilar Cholangiocarcinoma[J]. *Visc Med*, 2021, 37(1): 39–47. doi: 10.1159/000513970.
- [117] Wu L, Merath K, Farooq A, et al. Photodynamic therapy may provide a benefit over systemic chemotherapy among non-surgically managed patients with extrahepatic cholangiocarcinoma[J]. *J Surg Oncol*, 2020, 121(2): 286–293. doi: 10.1002/jso.25773.
- [118] Yu Y, Wang N, Wang Y, et al. Photodynamic therapy combined with systemic chemotherapy for unresectable extrahepatic cholangiocarcinoma: A systematic review and meta-analysis [J]. *Photodiagnosis Photodyn Ther*, 2023, 41: 103318. doi: 10.1016/j.pdpdt.2023.103318.
- [119] de Oliveira Veras M, de Moura DTH, McCarty TR, et al. Intraductal radiofrequency ablation plus biliary stent versus stent alone for malignant biliary obstruction: a systematic review and



- meta-analysis [J]. *Endosc Int Open*, 2024, 12(1): E23–E33. doi: 10.1055/a-2204-8316.
- [120] Yang J, Wang J, Zhou H, et al. Efficacy and safety of endoscopic radiofrequency ablation for unresectable extrahepatic cholangiocarcinoma: a randomized trial[J]. *Endoscopy*, 2018, 50(8):751–760. doi: 10.1055/s-0043-124870.
- [121] Gao DJ, Yang JF, Ma SR, et al. Endoscopic radiofrequency ablation plus plastic stent placement versus stent placement alone for unresectable extrahepatic biliary cancer: a multicenter randomized controlled trial[J]. *Gastrointest Endosc*, 2021, 94(1): 91–100. doi:10.1016/j.gie.2020.12.016.
- [122] Yang J, Wang J, Zhou H, et al. Endoscopic radiofrequency ablation plus a novel oral 5-fluorouracil compound versus radiofrequency ablation alone for unresectable extrahepatic cholangiocarcinoma[J]. *Gastrointest Endosc*, 2020, 92(6):1204–1212. doi:10.1016/j.gie.2020.04.075.
- [123] Xia M, Qin W, Hu B. Endobiliary radiofrequency ablation for unresectable malignant biliary strictures: Survival benefit perspective[J]. *Dig Endosc*, 2023, 35(5): 584–591. doi: 10.1111/den.14542.
- [124] 中华医学会消化内镜学分会, 中国医师协会内镜医师分会消化内镜专业委员会, 国家消化系统疾病临床医学研究中心. 胆管恶性狭窄内镜射频消融术专家共识[J]. *中华消化内镜杂志*, 2023, 40(9):673–682. doi:10.3760/cma.j.cn321463-20230815-00324. Chinese Society of Digestive Endoscopy, Digestive Endoscopy Professional Committee of Endoscopy Branch of Chinese Medical Doctor Association, National Clinical Research Center for Digestive Diseases. Expert consensus on endoscopic radiofrequency ablation for malignant bile duct stenosis[J]. *Chinese Journal of Digestive Endoscopy*, 2023, 40(9): 673–682. doi: 10.3760/cma.j.cn321463-20230815-00324.
- [125] Li Y, Li Y, Song Y, et al. Advances in research and application of photodynamic therapy in cholangiocarcinoma (Review)[J]. *Oncol Rep*, 2024, 51(3):53. doi:10.3892/or.2024.8712.
- [126] Chen P, Yang T, Shi P, et al. Benefits and safety of photodynamic therapy in patients with hilar cholangiocarcinoma: A meta-analysis[J]. *Photodiagnosis and Photodynamic Therapy*, 2022, 37: 102712. doi: 10.1016/j.pdpdt.2022.
- [127] Lee TY, Cheon YK, Shim CS, et al. Photodynamic therapy prolongs metal stent patency in patients with unresectable hilar cholangiocarcinoma[J]. *World J Gastroenterol*, 2012, 18(39):5589–5594. doi:10.3748/wjg.v18.i39.5589.
- [128] Park DH, Lee SS, Park SE, et al. Randomised phase II trial of photodynamic therapy plus oral fluoropyrimidine, S-1, versus photodynamic therapy alone for unresectable hilar cholangiocarcinoma[J]. *Eur J Cancer*, 2014, 50(7):1259–1268. doi: 10.1016/j.ejca.2014.01.008.
- [129] 中华医学会外科学分会外科学术学组, 中华医学会外科学分会胆道外科学组, 中国医师协会外科医师分会胆道外科医师委员会. 胆管癌光动力治疗临床应用技术规范专家共识[J]. *中国普通外科杂志*, 2023, 32(4): 475–487. doi: 10.7659/j.issn.1005-6947.2023.04.001. Surgical Operation Group of Chinese Surgical Society, Biliary Surgery Group of Chinese Surgical Society, Chinese Committee of Biliary Surgeons. Expert consensus on technical specifications for clinical application of photodynamic therapy for cholangiocarcinoma[J]. *China Journal of General Surgery*, 2023, 32(4):475–487. doi: 10.7659/j.issn.1005-6947.2023.04.001.
- [130] Di Girolamo E, Belli A, Ottaiano A, et al. Impact of endobiliary radiofrequency ablation on survival of patients with unresectable cholangiocarcinoma: a narrative review[J]. *Front Oncol*, 2023, 13: 1077794. doi: 10.3389/fonc.2023.1077794.
- [131] Xu X, Li J, Wu J, et al. A Systematic Review and Meta-analysis of Intraluminal Brachytherapy Versus Stent Alone in the Treatment of Malignant Obstructive Jaundice[J]. *Cardiovasc Intervent Radiol*, 2018, 41(2):206–217. doi: 10.1007/s00270-017-1827-6.
- [132] Sheng Y, Fu X, Wang G, et al. Safety and efficacy of self-expandable metallic stent combined with (125)I brachytherapy for the treatment of malignant obstructive jaundice[J]. *Cancer Imaging*, 2023, 23(1):33. doi: 10.1186/s40644-023-00551-0.
- [133] Sumiyoshi T, Shima Y, Okabayashi T, et al. Chemoradiotherapy for Initially Unresectable Locally Advanced Cholangiocarcinoma[J]. *World J Surg*, 2018, 42(9):2910–2918. doi: 10.1007/s00268-018-4558-1.
- [134] Frosio F, Mocchegiani F, Conte G, et al. Neoadjuvant therapy in the treatment of hilar cholangiocarcinoma: Review of the literature [J]. *World J Gastrointest Surg*, 2019, 11(6):279–286. doi: 10.4240/wjgs.v11.i6.279.
- [135] Groot Koerkamp B, Wiggers JK, Allen PJ, et al. Recurrence Rate and Pattern of Perihilar Cholangiocarcinoma after Curative Intent Resection[J]. *J Am Coll Surg*, 2015, 221(6): 1041–1049. doi: 10.1016/j.jamcollsurg.2015.09.005.
- [136] Ben-Josef E, Guthrie K A, El-Khoueiry AB, et al. SWOG S0809: A Phase II Intergroup Trial of Adjuvant Capecitabine and Gemcitabine Followed by Radiotherapy and Concurrent Capecitabine in Extrahepatic Cholangiocarcinoma and Gallbladder Carcinoma[J]. *J Clin Oncol*, 2015, 33(24): 2617–2122. doi: 10.1200/JCO.2014.60.2219.
- [137] Gholami S, Colby S, Horowitz DP, et al. Adjuvant Chemoradiation in Patients with Lymph Node-Positive Biliary Tract Cancers: Secondary Analysis of a Single-Arm Clinical Trial (SWOG 0809)[J]. *Ann Surg Oncol*, 2023, 30(3): 1354–1363. doi: 10.1245/

- s10434-022-12863-9.
- [138]Ren B, Guo Q, Yang Y, et al. A meta-analysis of the efficacy of postoperative adjuvant radiotherapy versus no radiotherapy for extrahepatic cholangiocarcinoma and gallbladder carcinoma[J]. *Radiat Oncol*, 2020, 15(1):15. doi:10.1186/s13014-020-1459-x.
- [139]Horgan AM, Amir E, Walter T, et al. Adjuvant therapy in the treatment of biliary tract cancer: a systematic review and meta-analysis[J]. *J Clin Oncol*, 2012, 30(16):1934-1940. doi:10.1200/JCO.2011.40.5381.
- [140]Shroff RT, Kennedy EB, Bachini M, et al. Adjuvant Therapy for Resected Biliary Tract Cancer: ASCO Clinical Practice Guideline[J]. *J Clin Oncol*, 2019, 37(12):1015-1027. doi:10.1200/JCO.18.02178.
- [141]Torgeson A, Lloyd S, Boothe D, et al. Chemoradiation Therapy for Unresected Extrahepatic Cholangiocarcinoma: A Propensity Score-Matched Analysis[J]. *Ann Surg Oncol*, 2017, 24(13):4001-4008. doi:10.1245/s10434-017-6131-9.
- [142]Chigurupalli K, Vashistha A. Role of intraluminal brachytherapy as a palliative treatment modality in unresectable cholangiocarcinomas [J]. *J Cancer Res Ther*, 2021, 17(1):10-12. doi:10.4103/jcrt.JCRT\_836\_19.
- [143]Sahai P, Kumar S. External radiotherapy and brachytherapy in the management of extrahepatic and intrahepatic cholangiocarcinoma: available evidence [J]. *Br J Radiol*, 2017, 90(1076):20170061. doi:10.1259/bjr.20170061.
- [144]Primrose JN, Fox RP, Palmer DH, et al. Capecitabine compared with observation in resected biliary tract cancer (BILCAP): a randomised, controlled, multicentre, phase 3 study[J]. *Lancet Oncol*, 2019, 20(5):663-673. doi:10.1016/S1470-2045(18)30915-X.
- [145]Bridgewater J, Fletcher P, Palmer DH, et al. Long-Term Outcomes and Exploratory Analyses of the Randomized Phase III BILCAP Study[J]. *J Clin Oncol*, 2022, 40(18):2048-2057. doi:10.1200/JCO.21.02568.
- [146]Nakachi K, Ikeda M, Konishi M, et al. Adjuvant S-1 compared with observation in resected biliary tract cancer (JCOG1202, ASCOT): a multicentre, open-label, randomised, controlled, phase 3 trial[J]. *Lancet*, 2023, 401(10372):195-203. doi:10.1016/S0140-6736(22)02038-4.
- [147]Ebata T, Hirano S, Konishi M, et al. Randomized clinical trial of adjuvant gemcitabine chemotherapy versus observation in resected bile duct cancer[J]. *Br J Surg*, 2018, 105(3):192-202. doi:10.1002/bjs.10776.
- [148]Edeline J, Benabdelghani M, Bertaut A, et al. Gemcitabine and Oxaliplatin Chemotherapy or Surveillance in Resected Biliary Tract Cancer (PRODIGE 12-ACCORD 18-UNICANCER GI): A Randomized Phase III Study[J]. *J Clin Oncol*, 2019, 37(8):658-667. doi:10.1200/JCO.18.00050.
- [149]Jeong H, Kim K P, Jeong J H, et al. Adjuvant gemcitabine plus cisplatin versus capecitabine in node-positive extrahepatic cholangiocarcinoma: the STAMP randomized trial[J]. *Hepatology*, 2023, 77(5):1540-1549. doi:10.1097/HEP.0000000000000046.
- [150]Valle J, Wasan H, Palmer DH, et al. Cisplatin plus gemcitabine versus gemcitabine for biliary tract cancer[J]. *N Engl J Med*, 2010, 362(14):1273-1281. doi:10.1056/NEJMoa0908721.
- [151]Morizane C, Okusaka T, Mizusawa J, et al. Combination gemcitabine plus S-1 versus gemcitabine plus cisplatin for advanced/recurrent biliary tract cancer: the FUGA-BT (JCOG1113) randomized phase III clinical trial[J]. *Ann Oncol*, 2019, 30(12):1950-1958. doi:10.1093/annonc/mdz402.
- [152]Oh DY, He AR, Bouattour M, et al. Durvalumab or placebo plus gemcitabine and cisplatin in participants with advanced biliary tract cancer (TOPAZ-1): updated overall survival from a randomised phase 3 study[J]. *Lancet Gastroenterol Hepatol*, 2024, 9(8):694-704. doi:10.1016/S2468-1253(24)00095-5.
- [153]Kelley RK, Ueno M, Yoo C, et al. Pembrolizumab in combination with gemcitabine and cisplatin compared with gemcitabine and cisplatin alone for patients with advanced biliary tract cancer (KEYNOTE-966): a randomised, double-blind, placebo-controlled, phase 3 trial[J]. *Lancet*, 2023, 401(10391):1853-1865. doi:10.1016/S0140-6736(23)00727-4.
- [154]Ioka T, Kanai M, Kobayashi S, et al. Randomized phase III study of gemcitabine, cisplatin plus S-1 versus gemcitabine, cisplatin for advanced biliary tract cancer (KHBO1401-MITSUBA) [J]. *J Hepatobiliary Pancreat Sci*, 2023, 30(1):102-110. doi:10.1002/jhbp.1219.
- [155]Lamarca A, Palmer DH, Wasan HS, et al. Second-line FOLFOX chemotherapy versus active symptom control for advanced biliary tract cancer (ABC-06): a phase 3, open-label, randomised, controlled trial[J]. *Lancet Oncol*, 2021, 22(5):690-701. doi:10.1016/S1470-2045(21)00027-9.
- [156]Choi IS, Kim KH, Lee JH, et al. A randomised phase II study of oxaliplatin/5-FU (mFOLFOX) versus irinotecan/5-FU (mFOLFIRI) chemotherapy in locally advanced or metastatic biliary tract cancer refractory to first-line gemcitabine/cisplatin chemotherapy[J]. *Eur J Cancer*, 2021, 154:288-295. doi:10.1016/j.ejca.2021.06.019.
- [157]Zheng Y, Tu X, Zhao P, et al. A randomised phase II study of second-line XELIRI regimen versus irinotecan monotherapy in advanced biliary tract cancer patients progressed on gemcitabine and cisplatin[J]. *Br J Cancer*, 2018, 119(3):291-295. doi:10.1038/s41416-018-0138-2.

- [158]Yoo C, Kim KP, Jeong JH, et al. Liposomal irinotecan plus fluorouracil and leucovorin versus fluorouracil and leucovorin for metastatic biliary tract cancer after progression on gemcitabine plus cisplatin (NIFTY): a multicentre, open-label, randomised, phase 2b study[J]. *Lancet Oncol*, 2021, 22(11): 1560–1572. doi: [10.1016/S1470-2045\(21\)00486-1](https://doi.org/10.1016/S1470-2045(21)00486-1).
- [159]Li Y, Yu J, Zhang Y, et al. Advances in targeted therapy of cholangiocarcinoma[J]. *Ann Med*, 2024, 56(1): 2310196. doi: [10.1080/07853890.2024.2310196](https://doi.org/10.1080/07853890.2024.2310196).
- [160]Javle M, Borad MJ, Azad NS, et al. Pertuzumab and trastuzumab for HER2-positive, metastatic biliary tract cancer (MyPathway): a multicentre, open-label, phase 2a, multiple basket study[J]. *Lancet Oncol*, 2021, 22(9): 1290–300. doi: [10.1016/S1470-2045\(21\)00336-3](https://doi.org/10.1016/S1470-2045(21)00336-3).
- [161]Ohba A, Morizane C, Ueno M, et al. Multicenter phase II trial of trastuzumab deruxtecan for HER2-positive unresectable or recurrent biliary tract cancer: HERB trial[J]. *Future Oncol*, 2022, 18(19):2351–2360. doi: [10.2217/fon-2022-0214](https://doi.org/10.2217/fon-2022-0214).
- [162]Ohba A, Morizane C, Kawamoto Y, et al. Trastuzumab Deruxtecan in Human Epidermal Growth Factor Receptor 2-Expressing Biliary Tract Cancer (HERB; NCCH1805): A Multicenter, Single-Arm, Phase II Trial[J]. *J Clin Oncol*, 2024, 42(27): 3207–3217. doi: [10.1200/JCO.23.02010](https://doi.org/10.1200/JCO.23.02010).
- [163]Subbiah V, Lassen U, Elez E, et al. Dabrafenib plus trametinib in patients with BRAF(V600E)-mutated biliary tract cancer (ROAR): a phase 2, open-label, single-arm, multicentre basket trial[J]. *Lancet Oncol*, 2020, 21(9): 1234–1243. doi: [10.1016/S1470-2045\(20\)30321-1](https://doi.org/10.1016/S1470-2045(20)30321-1).
- [164]Marabelle A, Le DT, Ascierto PA, et al. Efficacy of Pembrolizumab in Patients With Noncolorectal High Microsatellite Instability/Mismatch Repair-Deficient Cancer: Results From the Phase II KEYNOTE-158 Study[J]. *J Clin Oncol*, 2020, 38(1):1–10. doi: [10.1200/JCO.19.02105](https://doi.org/10.1200/JCO.19.02105).
- [165]Wang Y, Yang X, Wang D, et al. Lenvatinib Beyond First-Line Therapy in Patients With Advanced Biliary Tract Carcinoma[J]. *Front Oncol*, 2022, 12:785535. doi: [10.3389/fonc.2022.785535](https://doi.org/10.3389/fonc.2022.785535).
- [166]Zhu C, Xue J, Wang Y, et al. Efficacy and safety of lenvatinib combined with PD-1/PD-L1 inhibitors plus Gemox chemotherapy in advanced biliary tract cancer[J]. *Front Immunol*, 2023, 14: 1109292. doi: [10.3389/fimmu.2023.1109292](https://doi.org/10.3389/fimmu.2023.1109292).
- [167]Zhou J, Sun Y, Zhang W, et al. Phase Ib study of anlotinib combined with TQB2450 in pretreated advanced biliary tract cancer and biomarker analysis[J]. *Hepatology*, 2023, 77(1):65–76. doi: [10.1002/hep.32548](https://doi.org/10.1002/hep.32548).
- [168]Jin S, Zhao R, Zhou C, et al. Feasibility and tolerability of sintilimab plus anlotinib as the second-line therapy for patients with advanced biliary tract cancers: An open-label, single-arm, phase II clinical trial[J]. *Int J Cancer*, 2023, 152(8): 1648–1658. doi: [10.1002/ijc.34372](https://doi.org/10.1002/ijc.34372).
- [169]Xu J, Bai Y, Sun H, et al. A single-arm, multicenter, open-label phase 2 trial of surufatinib in patients with unresectable or metastatic biliary tract cancer[J]. *Cancer*, 2021, 127(21): 3975–3984. doi: [10.1002/cncr.33803](https://doi.org/10.1002/cncr.33803).

(本文编辑 姜晖)

**本文引用格式:**湖南省医学会肝胆外科专业委员会,湖南省胆道疾病防治临床医学研究中心,胆道疾病防治湖南省重点实验室,等.肝门部胆管癌诊疗湖南专家共识(2025版)[J]. *中国普通外科杂志*, 2025, 34(1):1–27. doi: [10.7659/j.issn.1005-6947.240635](https://doi.org/10.7659/j.issn.1005-6947.240635)

**Cite this article as:** The Hepatobiliary Surgery Professional Committee of Hunan Medical Association, Hunan Provincial Clinical Research Center for the Prevention and Treatment of Biliary Diseases, Hunan Provincial Key Laboratory for the Prevention and Treatment of Biliary Diseases, et al. Hunan expert consensus on comprehensive diagnosis and treatment of hilar cholangiocarcinoma (2025 edition)[J]. *Chin J Gen Surg*. 2025, 34(1): 1–27. doi: [10.7659/j.issn.1005-6947.240635](https://doi.org/10.7659/j.issn.1005-6947.240635)