



doi:10.7659/j.issn.1005-6947.2023.04.015
http://dx.doi.org/10.7659/j.issn.1005-6947.2023.04.015
China Journal of General Surgery, 2023, 32(4):604-614.

· 文献综述 ·

肠系膜下动脉解剖学研究进展

赵博天^{1,2}, 丁源一¹, 牛文博¹, 胡旭华¹, 于滨¹

(1. 河北医科大学第四医院 外二科, 河北 石家庄 050011; 2. 河北医科大学 研究生院, 河北 石家庄 050017)

摘要

近年来, 结直肠癌的发病率不断上升, 腹腔镜下的结直肠癌根治手术正被越来越多地应用于临床上。在腹腔镜下左侧结肠癌根治手术中, 肠系膜下动脉(IMA)是最重要的解剖标志之一, 其处理也是手术过程中重要步骤, 对手术质量、患者术后恢复及患者预后有影响。术中不恰当的处理 IMA 会造成术中血管损伤, 出血会污染手术视野, 延长手术时间, 血管的不恰当结扎有可能导致手术部位结肠缺血, 进而增加吻合口瘘等并发症发生的风险。因此, 在左侧结肠癌手术中, 对血管解剖的准确理解是一台成功的肿瘤根治手术的基础。IMA 的解剖结构变化很大, 通过各种方式如解剖学、血管造影或者外科研究所得到的解剖结构不尽相同, 又因人种甚至地域不同存在解剖差异, 有必要进行总结归类。虽然 IMA 的起源变异较小, 但在分支类型、分支的数量和某些分支的存在与否方面在不同个体之间是存在较大差异的, 不同学者的研究结果也不尽相同。在 IMA 的解剖分型上, 虽然没有一个统一的分类系统, 但相似之处都包括 3 个主要的分支类型, 即左结肠-乙状结肠共干、直肠-乙状结肠共干以及三支血管同时从 IMA 上发出的类型。从结直肠癌手术治疗角度考虑, 对术前通过影像检查及手术过程中记录的 IMA 及其分支的解剖结构数据进行分析具有重要意义。因此, 本文归纳既往文献报道的解剖类型及不同分支之间的相对关系, 对 IMA 的正常和变异的解剖结构进行描述, 包括相关胚胎学的简要概述, 并引入一种新的分型系统来评估概括 IMA 的解剖结构, 为外科医生在术前和术中评估肠系膜下血管系统, 提高手术总体质量, 达到充分合理肿瘤根治范围, 优化手术治疗提供理论参考和指导。

关键词

结直肠外科手术; 肠系膜下动脉; 解剖变异; 综述
中图分类号: R656.9

Advances in the anatomy study of the mesenteric artery

ZHAO Botian^{1,2}, DING Yuanyi¹, NIU Wenbo¹, HU Xuhua¹, YU Bin¹

(1. The Second Department of Surgery, the Fourth Hospital of Hebei Medical University, Shijiazhuang 050011, China; 2. Graduate School, Hebei Medical University, Shijiazhuang 050017, China)

Abstract

In recent years, the incidence of colorectal cancer has been continuously increasing, and laparoscopic radical surgery for colorectal cancer is being increasingly applied in clinical practice. In laparoscopic radical surgery for left-sided colon and rectal cancer, the inferior mesenteric artery (IMA) is one of the most important anatomical landmarks, and its handling is also an important step in the surgical process, which can affect the surgical quality, postoperative recovery, and patient prognosis. Inappropriate

收稿日期: 2022-03-16; 修订日期: 2022-06-09。

作者简介: 赵博天, 河北医科大学第四医院硕士研究生, 主要从事结直肠肿瘤外科方面的研究。

通信作者: 于滨, Email: yb@hebum.edu.cn

handling of the IMA during surgery can cause vascular injury, bleeding that can contaminate the surgical field, prolong the operative time, and improper ligation of blood vessels can lead to colon ischemia at the surgical site, thereby increasing the risk of complications such as anastomotic leakage. Therefore, accurate understanding of vascular anatomy is the basis of successful tumor radical surgery in left-sided colon and rectal tumor surgery. The anatomy of the IMA varies greatly, and different results are obtained through various methods such as anatomy, angiography, or surgical research, and there are differences in anatomy due to different races and even regions. It is necessary to summarize and classify them. Although the origin of the IMA varies slightly, there are significant differences in types of branches, number of branches, and the presence or absence of certain branches among different individuals. The results of different researchers are also not exactly the same. Although there is no unified classification system for the anatomical classification of the IMA, the similarities include three major types of branches, including the left colo-sigmoid trunk, the recto-sigmoid trunk or common trifurcation. From the perspective of surgical treatment of colorectal cancer, it is of great significance to analyze the anatomical structure data of the IMA and its branches recorded during preoperative imaging examination and surgery. Therefore, this article summarizes the reported anatomical types and relative relationships between different branches in the literature, describes the normal and variant anatomical structure of the IMA, including a brief overview of relevant embryology, and introduces a new classification system to evaluate and summarize the anatomical structure of the IMA, so as to provide theoretical reference and guidance for surgeons to evaluate the mesenteric vascular system before and during surgery, improve overall surgical quality, achieve sufficient and reasonable tumor radical resection, and optimize surgical treatment.

Key words

Colorectal Surgery; Mesenteric Artery, Inferior; Anatomic Variation; Review

CLC number: R656.9

在我国,结直肠癌的发病率已达到所有癌症的第二位^[1],其中,左侧结直肠癌的占比高达2/3^[2]。目前公认的左侧结直肠癌标准手术术式是切除肿瘤并通过血管结扎广泛切除结肠系膜^[3],肠系膜下动脉(inferior mesenteric artery, IMA)的游离及结扎是至关重要的,但IMA的结扎水平仍然存在争议。一部分外科医生认为,高位结扎IMA可以扩大淋巴结清扫范围(有助于准确地分期和更好的预后),并且可以减小吻合口的张力。但是,高位结扎IMA会因切除左结肠动脉(left colic artery, LCA)而影响吻合口的血液供应,并增加相关并发症的风险,包括结肠缺血、吻合口瘘和吻合口狭窄,这在有血管疾病、肥胖或高龄的患者中尤其常见^[4]。由于IMA根部的淋巴结转移率相对较低,高位结扎IMA在降低复发和延长生存率方面的优势也受到了质疑^[5]。此外,高位结扎可能会损伤上腹下神经丛等自主神经,可能会对术后肠道功能的恢复,及泌尿生殖系统功能产生影

响^[6]。与高位结扎相比,低位结扎IMA(保留LCA)+D₃淋巴结清扫是治疗乙状结肠癌和直肠癌的一种有效、安全的手术方法^[4]。但此种手术方式要求外科医生对IMA及其分支有较为深入的了解。肠系膜下血管的解剖结构变化很大,在临床实践中发现,传统教科书上介绍的血管解剖类型并不全面。因此,研究IMA及其分支的解剖变异具有重要意义。目前,关于IMA的研究多采用解剖及影像学方法,不同学者之间的研究结果也存在较大差异。本文通过回顾并归纳肠系膜下血管的相关研究,系统阐述了IMA及其分支的正常和异常解剖结构,包括IMA的胚胎学概述、起始点、解剖学分型、长度以及毗邻关系的研究,旨在为外科医生提供理论参考和借鉴。

1 IMA的胚胎学研究

在胚胎发育的早期,内胚层形成一个上皮衬

里管，被称为原始肠道。通常，原始肠道分为3个部分：前肠，从食管延伸到十二指肠；中肠，从十二指肠延伸到远端横结肠；后肠，肠道的其余部分从后肠发育，伴随着肠道的发育，原始主动脉发育成节段性腹动脉，这些动脉是肠系膜三大血管的前体^[7]。第10段动脉形成腹腔动脉，它从前肠提供血液；第13段动脉成为肠系膜上动脉（superior mesenteric artery, SMA），供应中肠；最后第22段动脉发育成IMA，供应后肠^[8]。在格氏解剖学^[9]中提到，IMA多自十二指肠水平部下缘之后，主动脉分叉以上3~4 cm，亦即第3腰椎水平处发出，起自主动脉前壁或左前外侧壁，在左肠系膜窦底腹膜的深面向下斜行，起初位于主动脉前方，继而行至主动脉左侧，直至骨盆缘。该动脉发出LCA与乙状结肠动脉（sigmoid artery, SA），并于输尿管内侧跨过左髂总动脉根部，两条动脉之间有肠系膜下静脉（inferior mesenteric artery, IMV）经过，跨过骨盆缘后，IMA延续为直肠上动脉（superior rectal artery, SRA），在乙状结肠系膜根部继续走行^[10]。IMA常见的解剖结构见图1。

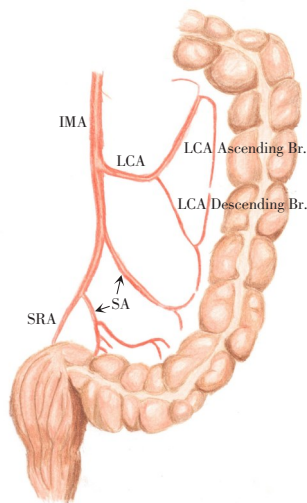


图1 IMA常见的解剖结构

Figure 1 Commonly described anatomy of the IMA

2 左侧结肠系膜侧支血管的相关研究

SMA和IMA之间有3条主要的侧支通路，称为Drummond边缘动脉、Riolan弧和弯曲的肠系膜动脉（meandering mesenteric artery, MMA）^[11]。Drummond边缘动脉是连接肠系膜上、下动脉的侧支通路，它起源于回结肠动脉降支，由来自回结肠、右结

肠、中结肠和左结肠动脉的连续分支组成（前3条来自SMA，最后一条来自IMA）^[11]。边缘动脉通常靠近肠壁或在肠系膜内。Griffiths等^[12]认为，只有不到一半的人在脾曲周围有完整的侧支网络。结肠中动脉（middle colic artery, MCA）左支至LCA升支的侧支循环的空隙在肠道手术中可能会导致结肠缺血。

Riolan弓是另外一个侧支通路，这条动脉连接MCA和LCA。这种侧支供应在外科手术上与血管内动脉瘤修复有关。经Riolan弓是治疗II型内漏的重要途径^[13]。大约7%的人还可以在肠系膜内发现Riolan弓^[14]。Zhang等^[15]对154例患者进行血管造影，Riolan弓出现的概率仅为1.9%。

第三个侧支通路是MMA。有研究者将MMA被定义为肠系膜血管慢性动脉粥样硬化病理过程中出现的一条肥大和扭曲的边缘动脉^[16]，它似乎代表了MCA近端与LCA升支之间的连接^[11]。Gourley等^[17]认为相较于Riolan弓，MMA的表述更为准确，并且考虑到MMA在提供肠系膜侧支循环方面的重要作用，在所有外科手术中（包括肿瘤切除），MMA应该常规保留。他认为，当MMA出现时，表示肠系膜循环中的某处有明显的狭窄或闭塞，它的存在只是反映了机体的代偿反应，为肠道提供侧支循环。

Kuzu等^[18]针对SMA和IMA之间的侧支血管提出了一种新的分型，他将左侧结肠系膜内的血管分为边缘动脉（Drummond动脉）、中间型结肠系膜血管及中央型结肠系膜血管。其中中间型结肠系膜血管指的是平行于边缘动脉，位于结肠系膜中间，并且不邻近IMV及十二指肠的血管。而中央型结肠系膜血管则是更为靠近IMV及十二指肠的系膜动脉。三者分别占比为100%、46%、16%。

3 LCA解剖研究进展

LCA通常起自IMA距根部不远处，于左结肠系膜内上行，并分为升支及降支。升支跨越左腰大肌、左生殖腺血管、左输尿管及左肾，并穿过IMV的下方；在横结肠系膜中，其终末分支与MCA左支的终末分支吻合。降支向下外方走行，并与升支和位置最高的SA的分支相吻合，构成边缘动脉的一部分，吻合形成的动脉弓供应横结肠远端1/3与降结肠^[9]。

LCA作为IMA的第一个分支，其变异是较多

的。Ke等^[19]提出了一个分型来描述LCA的走行模式。其中最常见的是LCA直接向上行进至左肾内缘的内侧,并与脾曲处的边缘动脉相吻合,此种分型占到了53.2%(A型)。在27.1%的患者中,LCA向上斜行穿过左肾中部到达降结肠近端。在14.9%的患者中,LCA在左肾下方向下外侧行进,与降结肠远端的边缘动脉吻合。

在沈海玉等^[20]的研究中,LCA的支配范围被归纳为4个类型,I型(高位型):LCA供应横结肠远端、脾曲和降结肠,占72.9%;II型(中位型):LCA供应降结肠中上部,占比为18.6%;III型(低位型):LCA供应降结肠下部,占3.4%;IV型(无左型):无LCA出现,占5.08%。而在Zhang等^[15]研究中,LCA供应横结肠远端、脾曲的占比高达95.3%。

据报道,LCA缺如的类型少见。Griffiths等^[12]最先注意到这种情况,他报告6%的病例存在LCA完全缺失。Gangam等^[21]发现LCA缺失的发生率介于1.33%和4%(成人和胎儿)之间。Ke等^[19]报告LCA缺失的概率为4.8%。其他作者^[22-26]也报道了类似的发生率。相比之下,Horton等^[27]甚至指出了LCA在12%的个体中不存在。在没有LCA的情况下,第一支SA与MCA吻合以替代LCA的功能^[21,27]。其他更为罕见的解剖变异包括Abe等^[28]的描述:IMA供应升结肠、横结肠、降结肠和乙状结肠,其中回结肠动脉是SMA的唯一分支,IMA在头侧分叉,左侧分支发出LCA、SA和SRA,然后

右侧分支向右走行供应升结肠。

4 IMA起始点及长度的研究进展

Griffiths等^[12]指出IMA的起始点在腹主动脉(abdominal aorta, AA)分叉上方3.8~5.1 cm之间。距SMA的距离被认为在6~7 cm之间^[27,29]。在一项对50具尸体的解剖研究中发现,IMA与SMA的最常见距离为7~7.9 cm,观察到的最小距离为4~4.9 cm,平均为6.87 cm^[30]。Rosenblum等^[29]和Sinkeet等^[31]的报道的IMA至AA分叉处的长度分别为6~7 cm和6.09 cm,与上述研究相近。

IMA的位置相对固定,大多起源于第3腰椎水平^[12,27,29,32-35]腹主动脉的前侧或左前外侧^[36]。因此,第三腰椎通常被用作IMA血管造影时的关键解剖标志^[37]。Sinkeet等^[31]按椎体水平对IMA的起始点进行分类:38%的IMA起源于L3水平,31%起源于L3水平以上(包括L1水平),31%起源于L4/5椎体水平。因此,91%的IMA均起自位于L2和L4椎体水平之间。Nakayama等^[37]研究结果与之相近。Ke等^[19]的一项纳入188例受试者的血管造影研究中,发现64%的IMA起始位置在L3水平,距离AA分叉处的长度为(4.21±0.77) cm。此外,Zhou等^[38]还发现,IMA与SMA之间的长度随着IMA椎体水平的降低而增加。既往研究中有关IMA起始情况见表1。

表1 既往研究中有关IMA起始情况总结

Table 1 Summary of IMA origins reported in previous studies

来源	IMA起始点	至AA分叉处距离 (mm)	至SMA的距离 (mm)	椎体水平(%)		
				L1/L2	L3	L4/L5
Sinkeet,等 ^[31]	AA	无数据	60.9±14.6	31	38	31
Ke,等 ^[19]	AA	42.1±7.7	无数据	11.7	64.4	23.9
Zarokosta,等 ^[35]	AA	12	无数据	无数据	无数据	无数据
Singh,等 ^[34]	AA	无数据	无数据	无数据	80	20
Griffiths,等 ^[12]	AA	38~50	无数据	无数据	无数据	无数据
Rosenblum,等 ^[29]	AA	无数据	60~70	无数据	无数据	无数据
Horton,等 ^[27]	AA	无数据	70	无数据	无数据	无数据
张超,等 ^[23]	AA	35±12	无数据	无数据	无数据	无数据
沈海玉,等 ^[20]	AA	44.8±8.7	无数据	无数据	无数据	无数据
Strom,等 ^[39]	AA	无数据	无数据	无数据	80	无数据
Gogalniceanu,等 ^[8]	AA	30~40	无数据	无数据	无数据	无数据
Kahn,等 ^[40]	AA	无数据	无数据	6	66.5	27.5
Nakayama,等 ^[37]	AA	45.1±9.6	70.4±8.1	28	47	25
Zhou,等 ^[38]	AA	41.6±6.73	72.96±9.75	7.5	78.3	14.2

此外,尚有一些罕见的病例报告了IMA起始位置明显较低的情况。Zarokosta等^[35]发现1例罕见病例,其在行直肠癌低位前切除术时,IMA出现在AA分叉上方1.2 cm处。其他报告也指出了IMA的异常起源,Loukas等^[41]报告了在1例男性尸体中,右肾副动脉与IMA共同出现的罕见病例。Osawa等^[42]报道了肝总动脉、SMA和IMA构成共同的肝肠系膜干的特殊情况。Yi等^[43]报道了1例极其特殊的案例,其中IMA直接从SMA上发出。Yoo等^[36]和Rusu等^[44]也报告了IMA起源自SMA的类似病例。Nassar等^[24]还报告了1例罕见病例,其IMA起源于左侧髂总动脉,同侧髂外动脉呈螺旋状。此外, Kim等^[10]在一项回顾性研究中,发现IMA起自十二指肠下动脉(inferior pancreaticoduodenal artery, IPDA)和MCA分支的一支动脉,但是这个病例和传统的血管命名原则相悖,不能直接将其命名为IMA。因此,IMA的起始点虽然相对固定,但是也需要格外注意罕见解剖变异的存在,避免术中发生不必要的血管副损伤。既往研究中报道的有关IMA异常起始情况见表2。

表2 既往研究中报道的有关IMA异常起始情况总结

Table 2 Summary of abnormal origins of IMA reported in previous studies

来源	性别	年龄(岁)	研究方法	IMA发出点
Yi,等 ^[43]	男	79	解剖	SMA
Rusu,等 ^[44]	女	76	解剖	SMA
Yoo,等 ^[36]	女	82	解剖	SMA
Kim,等 ^[10]	男	85	解剖	IPDA和MCA
Nassar,等 ^[24]	男	67	血管造影	左侧髂总动脉
Osawa,等 ^[42]	男	79	解剖	肝肠系膜干
Loukas,等 ^[41]	男	72	解剖	右肾副动脉与IMA共干
Kitamura,等 ^[45]	男	69	解剖	SMA

IMA主干长度变异较大,研究数据报道不一。在Murono等^[46]的研究中,IMA和LCA之间的距离为 (1.01 ± 8.22) cm,这个长度与性别、BMI、IMA的起始点及其分支相关。沈海玉等^[20]报道了LCA距离IMA发出点的水平距离为 (3.22 ± 1.64) cm。这些数据大都是基于血管造影测量得出,Zhang等^[26]通过腹腔镜手术中测量所得出的结论与沈海玉等^[20]是相近的。张超等^[23]通过血管造影对64例老年患者的IMA走形及其毗邻关系进行了讨论,其

中IMV与LCA伴行且其水平距离 ≤ 0.5 cm者占90.6%,二者不伴行、水平距离 > 0.5 cm者占9.4%。64例患者中仅4例出现Riolan弓,占6.2%,其中1例IMA通过Riolan弓代偿向SMA供血。既往研究中报道的有关IMA长度情况见表3。

表3 既往研究中报道的有关IMA长度总结

Table 3 Summary of IMA lengths reported in previous studies

来源	IMA和LCA之间的距离(mm)
Ke,等 ^[19]	41.1 \pm 10.5
Murono,等 ^[46]	10.1 \pm 82.2
Sinkeet,等 ^[31]	35.6 \pm 10.3
沈海玉,等 ^[20]	44.8 \pm 8.7
张超,等 ^[23]	38 \pm 10
Zhang,等 ^[15]	37 \pm 15
Singh,等 ^[34]	34.6 \pm 9.9
Miyamoto,等 ^[47]	27.9 \pm 9.21
Zhang,等 ^[26]	15~65.3
Zhou,等 ^[38]	38.49 \pm 9.99
Cirocchi,等 ^[48]	40.41

5 IMA的解剖学分型

由于IMA分支变异较大,IMA的分型目前尚无统一论,其分型原则均是为了更好地对血管变异进行分类和认知。在早期的研究中,Griffiths等^[12]对IMA分支进行了系统的阐述,主要包括两个主要走形模式和另外四个不常见的走形模式(图2)。其研究结果显示:36%个体的SA直接起源于IMA,而30%个体中一支SA起源于LCA,其余SA均自IMA上发出。另一种分型包括:左结肠动脉袢形成,SA从动脉袢发出(15%);IMA的所有分支都来自一个共同的残端或三分叉(8%);缺失LCA的类型(6%);LCA直接水平走形至降结肠,而SA则来自IMA(5%)。当LCA缺如时(6%),SA第一支分支的直径总是很大,并取代了LCA的部分功能^[12]。

Yada等^[49]提出了另一个分型模式(图3),将从IMA分支的血管分为3种类型:1型是LCA为独立的一支,SA和SRA共干;2型为LCA和SA共干,SRA为单独一支;3型即LCA、SA和SRA同时从IMA上发出。其中1型最常见(58%),其次是2型(27%)和3型(15%)。

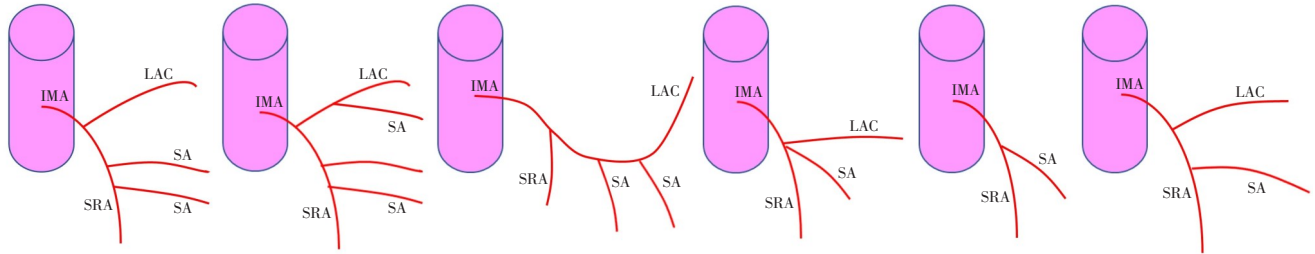


图2 Griffiths等使用的IMA分支模式^[12]

Figure 2 Griffiths classification of variations of IMA^[12]

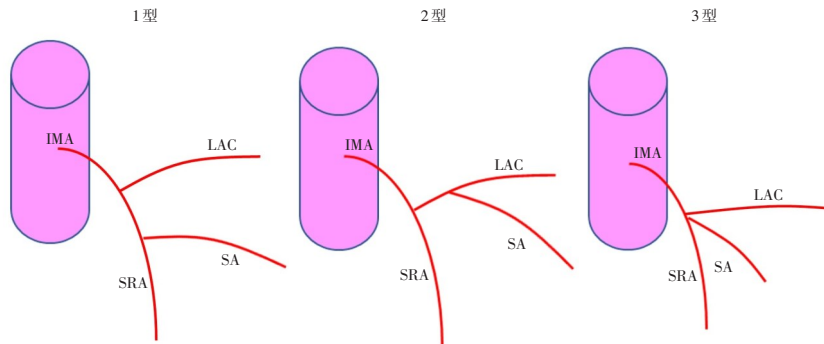


图3 Yada等使用的IMA分支模式^[49]

Figure 3 Classification of variations of IMA proposed by Yada, et al^[49]

Murono 等^[46]对于 IMA 的分型和 Yada 等^[49]相似,在前 3 型的基础上,增加了 LCA 缺如的 4 型。其通过对 471 例接受术前 CT 血管造影的结直肠癌患者

的 IMA 数据分析获得上述结论,其中 3 型最常见(44.7%) (图 4)。

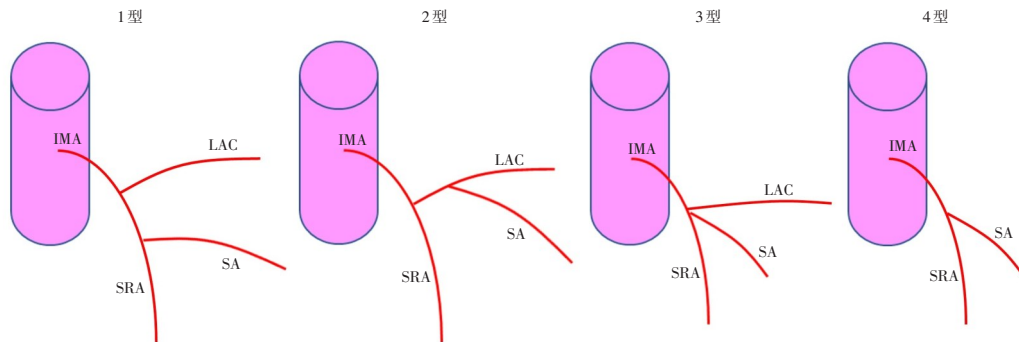


图4 Murono等使用的IMA分支模式^[46]

Figure 4 Classification of variations of IMA used by Murono, et al^[46]

Ke 等^[19]也通过 CT 血管造影中对 IMA 进行分型,其分型模式和 Murono 等^[46]相似,结果显示:1 型分支发生率为 47.3%,而 2 型发生率为 27.1%,3 型发生率为 20.7%,4 型(缺少 LCA)为 4.8%。然而,沈海玉等^[20]数据显示:1 型的数量最多(72.8%),而 2 型占 18.6%,3 型仅为 3.4%。Wang 等^[50]最近对 110 例接受直肠癌手术的患者进行了回顾,并在每次手术前进行了血管三维重建。他们

发现的最常见的类型是 LCA 为单独分支(46.4%),其次是 LCA、SA 和 SRA 同时自 IMA 上发出(30%)以及 LCA 和 SA 共干的类型(23.6%)。上述数据均是采用 CT 血管重建得出的结论,不同研究者的数据也存在着较大差异,这同样提示了 CT 血管造影的准确性需要得到进一步验证。

Zhang 等^[26]则采用了在腹腔镜左侧结直肠手术中直接观察肠系膜下血管的走形并测量血管之间

的相对距离的方法。他所采用的分型与 Murono 等^[46]相似，在他的报道中，1型出现的概率为 59.5%，而2型为 29.2%，3型为 8.5%，4型（缺少 LCA）为 2.8%。

鉴于 IMA 及其分支走形关系存在大量可变性，在目前已有的报道中，多数人采用的分类方法类似，但使用了不同的命名法^[15, 19, 20, 22, 23, 26, 46]。鉴于上述分型的复杂多变，笔者更为推崇 McSweeney 等^[51]的 IMA 分类方法（图 5）：第一步明确 IMA 是分为两支还是三支，当 IMA 分两支时（1型），再评估 SA 是与 SRA 共干（1A型）、还是与 LCA 共干

（1B型）或与两者同时共干（1C型）。2型是 IMA 在共同起点处分出三支的情况。缺失 LCA 被归为 3型。虽然并非所有研究都报告了某些亚型出现的概率，最常见的分支类型似乎是 1A型，其次是 1B型，第三是 2型。LCA 缺失并不常见，也并不总是被报告。1C型被报道的几率很低，因为有一部分数据可能会被分类为 1A型或 1B型，但这种分型还是能够较为全面的概括几乎所有作者文中所提出的分型。既往研究中报道的 IMA 解剖分型见表 4。

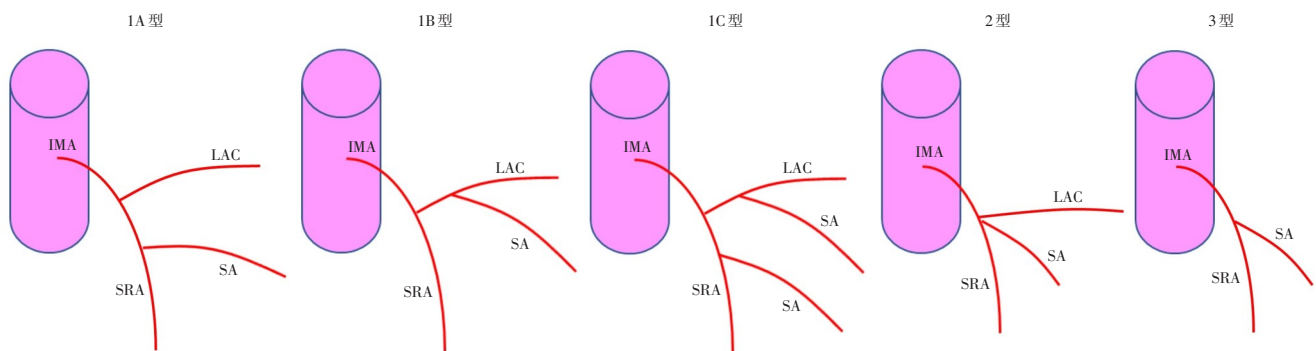


图5 本文采用的 IMA 分支模式^[51]

Figure 5 The classification of variations of IMA in this article^[51]

表4 既往研究中报道的 IMA 解剖分型总结 (%)

Table 4 Summary of IMA anatomical classification reported in previous studies (%)

来源	1A型	1B型	1C型	2型	3型
Ke, 等 ^[19]	47.3	20.7	无数据	27.1	4.8
Yada, 等 ^[49]	58	27	无数据	15	无数据
Murono, 等 ^[46]	41.2	44.7	无数据	9	5.1
沈海玉, 等 ^[20]	72.8	18.6	无数据	3.4	5
黄俊, 等 ^[22]	57.8	10.3	无数据	31	0.9
张超, 等 ^[23]	59.5	8.5	无数据	29.2	2.8
Sinkeet, 等 ^[31]	12	39.6	1.75	无数据	无数据
Zhang, 等 ^[15]	44.2	35.1	无数据	16.9	3.9
Griffiths, 等 ^[12]	36	30	15	8	6
Miyamoto, 等 ^[47]	43	46	无数据	11	无数据
Kahn, 等 ^[40]	40	60	无数据	无数据	无数据
Vandamme, 等 ^[52]	38	48	无数据	14	无数据
Predescu, 等 ^[53]	无数据	70	无数据	无数据	无数据
Ferrari, 等 ^[32]	无数据	73.3	无数据	无数据	无数据
Zhang, 等 ^[26]	59.5	29.2	无数据	8.5	2.8
张峻岭, 等 ^[54]	38.04	23.91	无数据	33.07	4.35
Zhou, 等 ^[38]	53.8	23.1	无数据	20.7	2.4
Nozawa, 等 ^[55]	42	46	无数据	7	5
沈阳, 等 ^[56]	48	16	无数据	34	2

6 IMV 和 LCA 的相对关系

在 Ke 等^[19]研究中，IMV 和 LCA 之间的位置关系被分为 3 型，内侧型：即 LCA 靠近 IMV 内侧 (8.7 ± 7.7) mm；外侧型：LCA 靠近 IMV 外侧 (8.2 ± 7.5) mm；远侧型：LCA 位于 IMV 远外侧 (27.0 ± 18.0) mm，它们各自的占比分别为 22%、51% 和 27%。Murono 等^[46]对 IMV 和 LCA 之间的关系分型与 Ke 等^[19]大致相同，3 种分型的占比分别为 27%、44.4%、28.6%。除此分型以外，Murono 等^[46]也对 IMV 和 LCA 之间的前后关系做了论述，在他的研究中，LCA 从 IMV 前方走形的占 70.5%，从后方走形的占 29.5%。目前，关于 IMA 与 IMV 之间长度的研究较少，Zhang 等^[26]在术中对 LCA 起点至 LCA 与 IMV 相交处的距离进行了测量，所报道的结果是 (15.0~50.5) mm (中位数 40.1 mm)。Nepal 等^[57]采用 CT 三维重建的方法测量的 IMA 根部至 IMV 之间的长度为 (1.3~84.9) mm (中位数 22.1 mm)，在研究中发现，当 IMV 汇入结肠中静脉 (middle colic vein, MCV) 时，IMV 与 IMA 起始点的距离相

对较长 (>50 mm), IMV 靠近降结肠的边缘, 可能起边缘静脉的作用, 结扎 IMV 可能导致结肠缺血, 进而出现吻合口瘘等并发症。既往研究中报道的有关 IMV 和 LCA 之间的位置关系见表 5。

表 5 既往研究中报道的有关 IMV 和 LCA 之间的位置关系总结 (%)

Table 5 Summary of positional relationship between IMV and LCA reported in previous studies (%)

来源	内侧型	外侧型	远侧型	前方	后方
Ke, 等 ^[19]	22	51	27	无数据	无数据
Murono, 等 ^[46]	27	44.4	28.6	70.5	29.5
沈海玉, 等 ^[20]	42.3	45.2	12.5	无数据	无数据
张峻岭, 等 ^[54]	44.32	37.5	18.18	85.06	14.94

7 总 结

与 SMA 和腹腔动脉相比, IMA 在文献中的研究似乎较少。尽管变异发生率低于其他两个动脉系统, 但 IMA 在其更常见的变异模式方面确实具有重要的临床意义, 无论是 IMA 的起源部位、分支类型还是侧支循环^[36]。IMA 解剖分型的重要性在很大程度上与腹腔镜技术治疗结直肠癌的数量增加有关^[19, 26]。然而, 由于腹腔镜操作视野较开腹手术狭窄和缺乏触觉, 因此损伤肠系膜下血管会导致严重的并发症。许多外科医生更喜欢对 IMA 进行高位结扎以促进完整的淋巴结切除; 然而, 低位结扎可能是有益的, 因为它可以为吻合提供更好的血液供应^[3]。这种血管的解剖变异使手术操作复杂化, 因此, 在进行术中血管裸化的操作中意识到这种变异是很重要的。同样重要的是要考虑一些因素可能会对 IMA 的解剖产生影响, 例如较高的 BMI、性别和年龄等^[19, 46, 58]。同时, 鉴于 IMA 分支走行存在大量可变性, 在本文中, 笔者还引入了一个可以纳入几乎所有血管走行的分类系统, 可以方便外科医生更好地对 IMA 解剖结构进行分类。对 IMA 解剖变异的深入了解可以提高手术安全性, 并有助于缩短手术时间^[19, 59], 术前精准评估及对 IMA 解剖结构更加深入的理解也可以更好的在手术中进行动脉的游离及结扎。

利益冲突: 所有作者均声明不存在利益冲突。

作者贡献声明: 赵博天负责文章撰写和文献资料

收集; 丁源一负责文章文字润色与文献资料收集; 牛文博负责构思设计本研究; 胡旭华负责文章要点整理; 于滨负责文章写作指导、论文修订与研究经费支持。

参考文献

- [1] Cao W, Chen HD, Yu YW, et al. Changing profiles of cancer burden worldwide and in China: a secondary analysis of the global cancer statistics 2020[J]. *Chin Med J (Engl)*, 2021, 134(7): 783-791. doi: 10.1097/CM9.0000000000001474.
- [2] Lee GH, Malietzis G, Askari A, et al. Is right-sided colon cancer different to left-sided colorectal cancer? - a systematic review[J]. *Eur J Surg Oncol*, 2015, 41(3): 300-308. doi: 10.1016/j.ejso.2014.11.001.
- [3] Zeng JS, Su GQ. High ligation of the inferior mesenteric artery during sigmoid colon and rectal cancer surgery increases the risk of anastomotic leakage: a meta-analysis[J]. *World J Surg Oncol*, 2018, 16(1):157. doi: 10.1186/s12957-018-1458-7.
- [4] Yin TC, Chen YC, Su WC, et al. Low ligation plus high dissection Versus high ligation of the inferior mesenteric artery in sigmoid colon and rectal cancer surgery: a meta-analysis[J]. *Front Oncol*, 2021, 11:774782. doi: 10.3389/fonc.2021.774782.
- [5] 李心翔, 李清国. 腹腔镜直肠癌术中左结肠动脉保留的意义[J]. *中华胃肠外科杂志*, 2018, 21(3): 272-275. doi: 10.3760/cma.j.issn.1671-0274.2018.03.006.
Li XX, Li QG. Significance of the preservation of left colic artery in laparoscopic resection of rectal cancer[J]. *Chinese Journal of Gastrointestinal Surgery*, 2018, 21(3):272-275. doi: 10.3760/cma.j.issn.1671-0274.2018.03.006.
- [6] Cirocchi R, Mari G, Amato B, et al. The dilemma of the level of the inferior mesenteric artery ligation in the treatment of diverticular disease: a systematic review of the literature[J]. *J Clin Med*, 2022, 11(4):917. doi: 10.3390/jcm11040917.
- [7] Lin PH, Chaikof EL. Embryology, anatomy, and surgical exposure of the great abdominal vessels[J]. *Surg Clin North Am*, 2000, 80(1): 417-433. doi: 10.1016/s0039-6109(05)70413-8.
- [8] Gogalniceanu P. Last's anatomy: regional and applied, 11th edn[J]. *Annals*, 2008, 90(5):445-446. doi: 10.1308/rcsann.2008.90.5.445b.
- [9] Susan S. Gray's Anatomy: The Anatomical Basis of Clinical Practice[M]. 41st Edition. Philadelphia: Elsevier Medicine, 2015.
- [10] Kim DI, Han SH. A rare branching pattern of hindgut: absence of inferior mesenteric artery[J]. *Surg Radiol Anat*, 2017, 39(7): 803-806. doi: 10.1007/s00276-016-1770-2.
- [11] Charles Y. Shackelford's Surgery of the Alimentary Tract, 2 Volume Set[M]. 8th Edition. Philadelphia: Elsevier, 2019. doi: 10.1016/C2015-1-00854-7.
- [12] Griffiths JD. Surgical anatomy of the blood supply of the distal

- colon[J]. *Ann R Coll Surg Engl*, 1956, 19(4):241-256.
- [13] Skinner D, Wehrle C J, Van Fossen K. *Anatomy, abdomen and pelvis, inferior mesenteric artery* [M]. Treasure Island (FL): StatPearls Publishing, 2022.
- [14] Nieuwenhove Y. Gordon and Nivatvongs' principles and practice of surgery for the colon, rectum and anus[J]. *Acta Chir Belg*, 2019, 119(4):1. doi: [10.1080/00015458.2019.1607193](https://doi.org/10.1080/00015458.2019.1607193).
- [15] Zhang C, Li A, Luo T, et al. Evaluation of characteristics of left-sided colorectal perfusion in elderly patients by angiography[J]. *World J Gastroenterol*, 2020, 26(24):3484-3494. doi: [10.3748/wjg.v26.i24.3484](https://doi.org/10.3748/wjg.v26.i24.3484).
- [16] Bruzzi M, M'harzi L, El Batti S, et al. Inter-mesenteric connections between the superior and inferior mesenteric arteries for left colonic vascularization: implications for colorectal surgery[J]. *Surg Radiol Anat*, 2019, 41(3): 255-264. doi: [10.1007/s00276-018-2139-5](https://doi.org/10.1007/s00276-018-2139-5).
- [17] Gourley EJ, Gering SA. The meandering mesenteric artery: a historic review and surgical implications[J]. *Dis Colon Rectum*, 2005, 48(5):996-1000. doi: [10.1007/s10350-004-0890-7](https://doi.org/10.1007/s10350-004-0890-7).
- [18] Kuzu MA, Güner MA, Kocaay AF, et al. Redefining the collateral system between the superior mesenteric artery and inferior mesenteric artery: a novel classification[J]. *Colorectal Dis*, 2021, 23(6):1317-1325. doi: [10.1111/codi.15510](https://doi.org/10.1111/codi.15510).
- [19] Ke J, Cai JW, Wen XF, et al. Anatomic variations of inferior mesenteric artery and left colic artery evaluated by 3-dimensional CT angiography: insights into rectal cancer surgery - A retrospective observational study[J]. *Int J Surg*, 2017, 41:106-111. doi: [10.1016/j.ijso.2017.03.012](https://doi.org/10.1016/j.ijso.2017.03.012).
- [20] 沈海玉, 刘正, 梅世文, 等. 基于CT血管造影和血管三维重建技术的肠系膜下动脉及分支临床解剖学研究[J]. *中华结直肠疾病电子杂志*, 2021, 10(3): 284-290. doi: [10.3877/cma.j.issn.2095-3224.2021.03.011](https://doi.org/10.3877/cma.j.issn.2095-3224.2021.03.011).
- Shen HY, Liu Z, Mei SW, et al. Clinical anatomy study of the inferior mesenteric artery and its branches based on CTA and vascular three-dimensional reconstruction technology[J]. *Chinese Journal of Colorectal Diseases: Electronic Edition*, 2021, 10(3): 284-290. doi: [10.3877/cma.j.issn.2095-3224.2021.03.011](https://doi.org/10.3877/cma.j.issn.2095-3224.2021.03.011).
- [21] Gangam RR, Sharon SSS. Surgical significance of inferior mesenteric artery and its branching pattern[J]. *Int J Anat Res*, 2016, 4(1):2062-2068. doi: [10.16965/ijar.2016.141](https://doi.org/10.16965/ijar.2016.141).
- [22] 黄俊, 周家铭, 万英杰, 等. 肠系膜下动脉血管分型及Riolan动脉弓缺如腹腔镜直肠癌根治术后吻合口瘘发生率的影响[J]. *中华胃肠外科杂志*, 2016, 19(10):1113-1118. doi: [10.3760/cma.j.issn.1671-0274.2016.10.008](https://doi.org/10.3760/cma.j.issn.1671-0274.2016.10.008).
- Huang J, Zhou JM, Wan YJ, et al. Influences of inferior mesenteric artery types and Riolan artery arcade absence on the incidence of anastomotic leakage after laparoscopic resection of rectal cancer[J]. *Chinese Journal of Gastrointestinal Surgery*, 2016, 19(10): 1113-1118. doi: [10.3760/cma.j.issn.1671-0274.2016.10.008](https://doi.org/10.3760/cma.j.issn.1671-0274.2016.10.008).
- [23] 张超, 李昂, 李非. 老年人肠系膜下动脉特点影像学分析[J]. *中华外科杂志*, 2020, 58(2): 119-124. doi: [10.3760/cma.j.issn.0529-5815.2020.02.009](https://doi.org/10.3760/cma.j.issn.0529-5815.2020.02.009).
- Zhang C, Li A, Li F. The angiographic anatomy of the inferior mesenteric artery in elder[J]. *Chinese Journal of Surgery*, 2020, 58(2):119-124. doi: [10.3760/cma.j.issn.0529-5815.2020.02.009](https://doi.org/10.3760/cma.j.issn.0529-5815.2020.02.009).
- [24] Nassar L, Atweh LA, Jurjus A, et al. Unusual arterial pattern of the gastrointestinal tract: inferior mesenteric artery arising from the iliac artery and corkscrew external iliac[J]. *Vasc Endovascular Surg*, 2012, 46(5):418-421. doi: [10.1177/1538574412445217](https://doi.org/10.1177/1538574412445217).
- [25] Nelson TM, Pollak R, Jonasson O, et al. Anatomic variants of the celiac, superior mesenteric, and inferior mesenteric arteries and their clinical relevance[J]. *Clin Anat*, 1988, 1(2): 75-91. doi: [10.1002/ca.980010202](https://doi.org/10.1002/ca.980010202).
- [26] Zhang W, Yuan WT, Wang GX, et al. Anatomical study of the left colic artery in laparoscopic-assisted colorectal surgery[J]. *Surg Endosc*, 2020, 34(12): 5320-5326. doi: [10.1007/s00464-019-07320-w](https://doi.org/10.1007/s00464-019-07320-w).
- [27] Horton KM, Fishman EK. Volume-rendered 3D CT of the mesenteric vasculature: normal anatomy, anatomic variants, and pathologic conditions[J]. *RadioGraphics*, 2002, 22(1): 161-172. doi: [10.1148/radiographics.22.1.g02ja30161](https://doi.org/10.1148/radiographics.22.1.g02ja30161).
- [28] Abe T, Ujiie A, Taguchi Y, et al. Anomalous inferior mesenteric artery supplying the ascending, transverse, descending, and sigmoid colons[J]. *Anat Sci Int*, 2018, 93(1):144-148. doi: [10.1007/s12565-017-0401-2](https://doi.org/10.1007/s12565-017-0401-2).
- [29] Rosenblum JD, Boyle CM, Schwartz LB. The mesenteric circulation. anatomy and physiology[J]. *Surg Clin North Am*, 1997, 77(2):289-306. doi: [10.1016/s0039-6109\(05\)70549-1](https://doi.org/10.1016/s0039-6109(05)70549-1).
- [30] Deepa S, Ashalatha PR. A study of origin, course and variations of superior mesenteric artery and its branches[J]. *Jemds*, 2016, 5(104): 7660-7663. doi: [10.14260/jemds/2016/1728](https://doi.org/10.14260/jemds/2016/1728).
- [31] Sinkeet S, Mwachaka P, Muthoka J, et al. Branching pattern of inferior mesenteric artery in a black African population: a dissection study[J]. *ISRN Anat*, 2013, 2013:962904. doi: [10.5402/2013/962904](https://doi.org/10.5402/2013/962904).
- [32] Ferrari R, de Cecco CN, Iafrate F, et al. Anatomical variations of the coeliac trunk and the mesenteric arteries evaluated with 64-row CT angiography[J]. *Radiol Med*, 2007, 112(7): 988-998. doi: [10.1007/s11547-007-0200-2](https://doi.org/10.1007/s11547-007-0200-2).
- [33] Hazirolan T, Metin Y, Karaosmanoglu AD, et al. Mesenteric arterial variations detected at MDCT angiography of abdominal aorta[J]. *AJR Am J Roentgenol*, 2009, 192(4): 1097-1102. doi: [10.2214/AJR.08.1532](https://doi.org/10.2214/AJR.08.1532).
- [34] Singh R. Variations in the branching pattern in inferior mesenteric artery: a series of five cases[J]. *J Morphol Sci*, 2016, 33(4):193-196. doi: [10.4322/jms.098315](https://doi.org/10.4322/jms.098315).

- [35] Zarokosta M, Piperos T, Chrysikos D, et al. Anatomic variation of the relation between the inferior mesenteric artery and the bifurcation point of abdominal aorta during lower anterior resection: a rare case report[J]. *Int J Surg Case Rep*, 2018, 51:385-387. doi: [10.1016/j.ijscr.2018.09.002](https://doi.org/10.1016/j.ijscr.2018.09.002).
- [36] Yoo SJ, Ku MJ, Cho SS, et al. A case of the inferior mesenteric artery arising from the superior mesenteric artery in a Korean woman[J]. *J Korean Med Sci*, 2011, 26(10): 1382-1385. doi: [10.3346/jkms.2011.26.10.1382](https://doi.org/10.3346/jkms.2011.26.10.1382).
- [37] Nakayama Y, Hayashi S, Takeuchi K, et al. Positional relationships of abdominal aortic branches for contrast radiography of the inferior mesenteric artery using the coeliac trunk and superior mesenteric artery as landmarks[J]. *Okajimas Folia Anat Jpn*, 2017, 93(4):139-145. doi: [10.2535/ofaj.93.139](https://doi.org/10.2535/ofaj.93.139).
- [38] Zhou J, Chen JH, Wang MR, et al. A study on spinal level, length, and branch type of the inferior mesenteric artery and the position relationship between the inferior mesenteric artery, left colic artery, and inferior mesenteric vein[J]. *BMC Med Imaging*, 2022, 22(1): 38. doi: [10.1186/s12880-022-00764-y](https://doi.org/10.1186/s12880-022-00764-y).
- [39] Strom BG, Winberg T. Percutaneous selective angiography of the inferior mesenteric artery[J]. *Acta radiol*, 1962, 57:401-410. doi: [10.3109/00016926209171768](https://doi.org/10.3109/00016926209171768).
- [40] Kahn P, Abrams HL. Inferior mesenteric arterial patterns; an angiographic study[J]. *Radiology*, 1964, 82:429-442. doi: [10.1148/82.3.429](https://doi.org/10.1148/82.3.429).
- [41] Loukas M, Aparicio S, Beck A, et al. Rare case of right accessory renal artery originating as a common trunk with the inferior mesenteric artery: a case report[J]. *Clin Anat*, 2005, 18(7):530-535. doi: [10.1002/ca.20194](https://doi.org/10.1002/ca.20194).
- [42] Osawa T, Feng XY, Sasaki N, et al. Rare case of the inferior mesenteric artery and the common hepatic artery arising from the superior mesenteric artery[J]. *Clin Anat*, 2004, 17(6):518-521. doi: [10.1002/ca.10234](https://doi.org/10.1002/ca.10234).
- [43] Yi SQ, Li J, Terayama H, et al. A rare case of inferior mesenteric artery arising from the superior mesenteric artery, with a review of the review of the literature[J]. *Surg Radiol Anat*, 2008, 30(2):159-165. doi: [10.1007/s00276-007-0298-x](https://doi.org/10.1007/s00276-007-0298-x).
- [44] Rusu MC, Vlad M, Voinea LM, et al. Detailed anatomy of a left accessory aberrant colic artery[J]. *Surg Radiol Anat*, 2008, 30(7): 595-599. doi: [10.1007/s00276-008-0362-1](https://doi.org/10.1007/s00276-008-0362-1).
- [45] Kitamura S, Nishiguchi T, Sakai A, et al. Rare case of the inferior mesenteric artery arising from the superior mesenteric artery[J]. *Anat Rec*, 1987, 217(1):99-102. doi: [10.1002/ar.1092170113](https://doi.org/10.1002/ar.1092170113).
- [46] Murono K, Kawai K, Kazama S, et al. Anatomy of the inferior mesenteric artery evaluated using 3-dimensional CT angiography [J]. *Dis Colon Rectum*, 2015, 58(2): 214-219. doi: [10.1097/DCR.0000000000000285](https://doi.org/10.1097/DCR.0000000000000285).
- [47] Miyamoto R, Nagai K, Kemmochi A, et al. Three-dimensional reconstruction of the vascular arrangement including the inferior mesenteric artery and left colic artery in laparoscope-assisted colorectal surgery[J]. *Surg Endosc*, 2016, 30(10):4400-4404. doi: [10.1007/s00464-016-4758-4](https://doi.org/10.1007/s00464-016-4758-4).
- [48] Cirocchi R, Randolph J, Cheruiyot I, et al. Systematic review and meta-analysis of the anatomical variants of the left colic artery[J]. *Colorectal Dis*, 2020, 22(7):768-778. doi: [10.1111/codi.14891](https://doi.org/10.1111/codi.14891).
- [49] Yada H, Sawai K, Taniguchi H, et al. Analysis of vascular anatomy and lymph node metastases warrants radical segmental bowel resection for colon cancer[J]. *World J Surg*, 1997, 21(1):109-115. doi: [10.1007/s002689900202](https://doi.org/10.1007/s002689900202).
- [50] Wang KX, Cheng ZQ, Liu Z, et al. Vascular anatomy of inferior mesenteric artery in laparoscopic radical resection with the preservation of left colic artery for rectal cancer[J]. *World J Gastroenterol*, 2018, 24(32): 3671-3676. doi: [10.3748/wjg.v24.i32.3671](https://doi.org/10.3748/wjg.v24.i32.3671).
- [51] McSweeney W, Kotakadeniya R, Dissabandara L. A comprehensive review of the anatomy of the inferior mesenteric artery: branching patterns, variant anatomy and clinical significance[J]. *SN Compr Clin Med*, 2020, 2(11): 2349-2359. doi: [10.1007/s42399-020-00541-4](https://doi.org/10.1007/s42399-020-00541-4).
- [52] VanDamme JPI. Behavioral anatomy of the abdominal arteries[J]. *Surg Clin N Am*, 1993, 73(4):699-725. doi: [10.1016/S0039-6109\(16\)46081-0](https://doi.org/10.1016/S0039-6109(16)46081-0).
- [53] Predescu D, Popa B, Gheorghe M, et al. The vascularization pattern of the colon and surgical decision in esophageal reconstruction with colon. A selective SMA and IMA arteriographic study[J]. *Chirurgia (Bucur)*, 2013, 108(2):161-171.
- [54] 张峻岭, 刘树蓉, 郭小超, 等. 多层螺旋CT血管成像评价左结肠动脉、肠系膜下静脉解剖位置分型在腹腔镜结直肠癌根治术中的应用[J]. *腹腔镜外科杂志*, 2022, 27(1):63-68. doi: [10.13499/j.cnki.fqjwkzz.2022.01.063](https://doi.org/10.13499/j.cnki.fqjwkzz.2022.01.063).
- Zhang JL, Liu SR, Guo XC, et al. Preoperative evaluation of anatomical pattern of left colic artery and inferior mesenteric vein in laparoscopic radical operation for colorectal cancer by using multislice spiral computed tomography angiography[J]. *Journal of Laparoscopic Surgery*, 2022, 27(1): 63-68. doi: [10.13499/j.cnki.fqjwkzz.2022.01.063](https://doi.org/10.13499/j.cnki.fqjwkzz.2022.01.063).
- [55] Nozawa H, Okamoto K, Kawai K, et al. Anatomical features of inferior mesenteric and left colic arteries and surgery in colorectal cancer patients with persistent descending mesocolon[J]. *ANZ J Surg*, 2022. doi: [10.1111/ans.17683](https://doi.org/10.1111/ans.17683). [Online ahead of print]
- [56] 沈阳, 程元光, 汪贯龙, 等. 术前CT血管成像在精准肠系膜下动脉低位结扎并D3淋巴结清扫的腹腔镜结肠前切除术中的应用[J]. *中国普通外科杂志*, 2020, 29(10):1157-1164. doi: [10.7659/j.issn.1005-6947.2020.10.001](https://doi.org/10.7659/j.issn.1005-6947.2020.10.001).
- Shen Y, Cheng YG, Wang GL, et al. Application of preoperative CT angiography in laparoscopic anterior resection of rectal cancer with

- accurate low ligation of inferior mesenteric artery and D3 lymphadenectomy[J]. China Journal of General Surgery, 2020, 29(10):1157-1164. doi: 10.7659/j.issn.1005-6947.2020.10.001.
- [57] Nepal P, Mori S, Kita Y, et al. Anatomical study of the inferior mesenteric vein using three-dimensional computed tomography angiography in laparoscopy-assisted surgery for left-sided colorectal cancer[J]. Surg Today, 2021, 51(10): 1665-1670. doi: 10.1007/s00595-021-02292-8.
- [58] Kobayashi M, Morishita S, Okabayashi T, et al. Preoperative assessment of vascular anatomy of inferior mesenteric artery by volume-rendered 3D-CT for laparoscopic lymph node dissection with left colic artery preservation in lower sigmoid and rectal cancer [J]. World J Gastroenterol, 2006, 12(4):553-555. doi: 10.3748/wjg.v12.i4.553.
- [59] Bertrand MM, Delmond L, Mazars R, et al. Is low Tie ligation truly reproducible in colorectal cancer surgery? Anatomical study of the inferior mesenteric artery division branches[J]. Surg Radiol Anat, 2014, 36(10):1057-1062. doi: 10.1007/s00276-014-1281-y.

(本文编辑 熊杨)

本文引用格式:赵博天,丁源一,牛文博,等. 肠系膜下动脉解剖学研究进展[J]. 中国普通外科杂志, 2023, 32(4):604-614. doi: 10.7659/j.issn.1005-6947.2023.04.015

Cite this article as: Zhao BT, Ding YY, Niu WB, et al. Advances in the anatomy study of the mesenteric artery[J]. Chin J Gen Surg, 2023, 32(4):604-614 doi: 10.7659/j.issn.1005-6947.2023.04.015

欢迎订阅《中国普通外科杂志》

《中国普通外科杂志》是国内外公开发行的国家级期刊[ISSN 1005-6947 (Print) /ISSN 2096-9252 (Online) /CN 43-1213/R], 面向广大从事临床、教学、科研的普外及相关领域工作者, 以实用性为主, 及时报道普通外科领域的新进展、新观点、新技术、新成果、实用性临床研究及临床经验, 是国内普外学科的权威刊物之一。办刊宗旨是: 传递学术信息, 加强相互交流; 提高学术水平, 促进学科发展; 注重临床研究, 服务临床实践。

本刊由中华人民共和国教育部主管, 中南大学、中南大学湘雅医院主办。名誉主编赵玉沛院士、陈孝平院士, 主编中南大学湘雅医院王志明教授, 顾问由中国科学院及工程院院士汤钊猷、吴咸中、汪忠镐、郑树森、黄洁夫、董家鸿、窦科峰、樊嘉、夏家辉等多位国内外著名普通外科专家担任, 编辑委员会由百余名国内外普通外科资深专家学者和三百余名中青年编委组成。开设栏目有指南与共识、述评、专题研究、基础研究、临床研究、简要论著、临床报道、文献综述、误诊误治与分析、手术经验与技巧、国内外学术动态, 病案报告。本刊已被多个国内外重要检索系统和大型数据库收录, 如: 美国化学文摘(CA)、俄罗斯文摘(AJ)、荷兰《文摘与引文索引》(Scopus)收录、日本科学技术振兴集团(中国)数据库(JSTChina)、中国科学引文数据库(CSCD)、中文核心期刊要目总览(中文核心期刊)、中国科技论文与引文数据库(中国科技论文统计源期刊)、中国核心学术期刊(RCCSE)、中国学术期刊(光盘版)、中国学术期刊综合评价数据库(CAJCED)、中国期刊网全文数据库(CNKI)、中文科技期刊数据库、中文科技资料目录(医药卫生)、中文生物医学期刊文献数据库(CMCC)、万方数据-数字化期刊群、中国学术期刊影响因子年报统计源期刊、中国生物医学文献检索系统(CBM-disc 光盘版、网络版)等。期刊总被引频次、影响因子及综合评分已稳居同类期刊前列。在科技期刊评优评奖活动中多次获奖; 继2017年10月获“第4届中国精品科技期刊”之后, 2020年12月再次入选“第5届中国精品科技期刊”; 入选《世界期刊影响力指数(WJCI)报告》(2019、2020、2021、2022版), 2020年入选中国科协我国高质量科技期刊(临床医学)分级目录。多次获奖后又被评为“2020年度中国高校百佳科技期刊”、“2022年度中国高校科技期刊建设示范案例库百佳科技期刊”, 2021年获湖南省委宣传部、湖南省科技厅“培育世界一流湘版科技期刊建设工程项目(梯队期刊)”资助, 标志着《中国普通外科杂志》学术水平和杂志影响力均处于我国科技期刊的第一方阵。

本刊已全面采用远程投稿、审稿、采编系统, 出版周期短, 时效性强。欢迎订阅、赐稿。

《中国普通外科杂志》为月刊, 国际标准开本(A4幅面), 每期140页, 每月25日出版。内芯采用彩色印刷, 封面美观大方。定价30.0元/册, 全年360元。国内邮发代号: 42-121; 国际代码: M-6436。编辑部可办理邮购。

本刊编辑部全体人员, 向长期以来关心、支持、订阅本刊的广大作者、读者致以诚挚的谢意!

编辑部地址: 湖南省长沙市湘雅路87号(湘雅医院内) 邮政编码: 410008

电话(传真): 0731-84327400 网址: <http://www.zpwz.net>

Email: pw84327400@vip.126.com