



doi:10.7659/j.issn.1005-6947.250046  
http://dx.doi.org/10.7659/j.issn.1005-6947.250046  
China Journal of General Surgery, 2025, 34(3):397-408.

· 指南与共识 ·

## 腹壁切口疝诊疗指南（2024版）

中华医学会外科学分会疝与腹壁外科学组, 中国医师协会外科医师分会疝和腹壁外科专家工作组

### 摘要

切口疝是一类医源性疾病, 具有形态多样, 差异性大, 分类繁杂等特点, 临床治疗复杂, 具有挑战性和不确定性。随着切口疝的诊断、手术方式、补片材料相关研究取得长足的进展。国内疝与腹壁外科专家在《腹壁切口疝诊断和治疗指南（2018年版）》的基础上, 经过协商讨论, 并结合循证医学证据评价标准, 针对复杂腹壁状态、腹壁功能不全、切口疝治疗原则、腹壁疝缺损关闭方法、围手术期处理、随访宣教等具体问题进行了增补或修订。旨在进一步提高我国腹壁切口疝诊治水平。

### 关键词

切口疝/诊断; 切口疝/治疗; 诊疗指南  
中图分类号: R656.2

## Guidelines for diagnosis and treatment of abdominal wall incision hernia (2024 edition)

Hernia and Abdominal Wall Surgery Group of Chinese Society of Surgery of Chinese Medical Association, Expert Working Group of Hernia and Abdominal Wall of Surgeons Society of Chinese Medical Doctor Association

### Abstract

Incisional hernia is an iatrogenic condition characterized by diverse forms, significant variability, and complex classification. It presents challenges and uncertainties in clinical treatment. Significant progress has been made in the diagnosis of incisional hernias, surgical techniques, and the development of prosthetic materials. Building upon the "Guidelines for the Diagnosis and Treatment of Abdominal Wall Incisional Hernia (2018 Edition)," domestic experts in hernia and abdominal wall surgery have conducted discussions and revisions. These updates, guided by evidence-based medical evaluation standards, address issues such as complex abdominal wall conditions, abdominal wall dysfunction, principles of hernia treatment, methods for defect closure, perioperative management, and follow-up and patient education. The aim is to further enhance the diagnostic and treatment standards for abdominal wall incisional hernias in China.

### Key words

Incisional hernia/diag; Incisional hernia/ther; Diagnostic and treatment guideline  
CLC number: R656.2

腹壁切口疝是腹外疝的一种, 也是医源性疾病。切口疝形态多样、差异较大、分类繁杂。相

关研究表明, 切口疝的长期疗效远差于腹股沟疝<sup>[1]</sup>, 其中巨大切口疝的外科治疗仍具挑战性和

收稿日期: 2024-11-28; 修订日期: 2025-01-24。

通信作者: 唐健雄, Email: johnxiong@china.com; 陈双, Email: chensh2@mail.sysu.edu.cn

不确定性<sup>[2]</sup>。为提高我国腹壁切口疝诊治水平，中华医学会外科学分会疝与腹壁外科学组与中国医师协会外科医师分会疝和腹壁外科专家工作组共同组织国内相关专业专家对《腹壁切口疝诊断和治疗指南（2018年版）》<sup>[1]</sup>逐条进行讨论和修订，并增加部分内容，编写完成《腹壁切口疝诊疗指

南（2024版）》。

本指南采用牛津大学循证医学中心证据评价标准，以同行评议期刊上的高级别临床研究证据作为依据，严格按照循证医学的标准进行分级及推荐意见（表1）。

表1 证据级别和推荐标准

Table 1 Evidence level and recommendation criteria

推荐意见	证据级别	描述	推荐标准
A	1a	基于RCT的系统综述(有同质性)	基于1级证据强烈推荐(“标准”“必须执行”)
	1b	单个RCT	
	1c	“全或无”证据(治疗前所有患者都死亡,而治疗后所有患者能存活;或治疗前,一些患者死亡,治疗后,无患者死亡)	
B	2a	基于队列研究的系统综述(有同质性)	基于2级或3级证据,或基于1级证据推论推荐(“推荐”“应该执行”)
	2b	单个队列研究(包括低质量的RCT:如<80%随访)	
	3a	基于病例对照研究的系统综述(有同质性)	
	3b	单个病例对照研究	
C	4	病例报道(低质量队列研究)	基于4级证据,或2级/3级证据推论建议(“选择”“可以执行”)
D	5	专家意见或评论	基于5级证据,或缺乏一致性,或不确定级别的证据(“仅叙述”)

## 1 定义

腹壁切口疝简称为切口疝，若非腹壁的切口，应有特指（如胸腹壁切口疝、颅骨切口疝）。切口疝指由于前次（或多次）手术后，手术切口所在区域的腹壁肌层及其附属的筋膜、肌腱或韧带未能完全愈合，在腹内压的作用下，该部位肌肉层及其附属的筋膜组织连续性中断，而形成的一类腹外疝。切口疝通常有疝环（腹壁肌层缺损）、疝囊和疝被盖等结构。

切口疝形态多样，疝囊可沿切口呈蜂窝状分布，即“奶酪”样，或仅限于切口部分的肌层缺损，或整个切口的肌层缺损。在时间进程中，切口疝的肌层缺损表现从蜂窝状至整个切口的肌层受累。换言之，切口疝在腹内压的作用下，疝环和疝囊会随着病程进展而增大。腹壁肌层缺损受腹壁张力和各向异性的共同影响，疝环扩大且向圆形或类圆形发展，疝环向腹壁外凸出的形态和疝囊具有三维空间特性。切口疝的疝囊可有完整或不完整的腹膜上皮细胞覆盖<sup>[3]</sup>。

## 2 病因及病理生理学变化

### 2.1 病因

切口疝的病因复杂多样，可概括为患者自身因素和（或）前次（或多次）手术操作因素。(1)患者自身因素：通常指患者无法改变或不易改变的因素，如年龄、体质量及基础疾病等。具体而言，高龄、肥胖、慢性阻塞性肺疾病、糖尿病、长期使用类固醇激素、营养不良、慢性便秘、肝硬化、腹水、妊娠、长期吸烟、放疗史等均与切口疝的发生密切相关<sup>[4]</sup>。(2)手术切口局部问题：如术后并发血肿、感染或皮下脂肪液化、无菌性坏死和继发性感染等也与切口疝发生有关<sup>[5]</sup>。(3)术后早期切口尚未愈合时，出现的腹胀和短时间内的腹内压增高，如出现炎性肠麻痹和剧烈咳嗽等，与切口疝的发生相关。(4)关腹缝合不完善，或缝合材料应用不当（如缝线张力消失过快）等<sup>[6]</sup>，亦与切口疝的发生相关（证据级别：3a；推荐强度：B）。

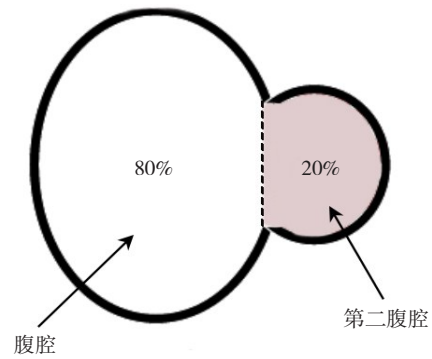
### 2.2 病理生理学变化

**2.2.1 切口疝对局部组织或器官的影响** 在腹内压的作用下，腹腔内的组织或器官从缺乏腹肌保护的腹壁缺损处（疝环）向外突出。其大小还受重

力影响，由站立位转为平卧位时，突出的疝内容物可部分或全部被还纳入腹腔，切口疝的缺损大小、形状及突出程度三个维度可能发生变化<sup>[7]</sup>。切口疝对局部组织或器官的危害主要取决于疝环、疝囊的空间与疝内容物间的匹配度，疝环过小或空间有限会造成嵌顿，可引起局部组织或器官的血液循环障碍<sup>[8]</sup>。

**2.2.2 切口疝对全身机体的影响** 腹壁的缺损和疝囊的三维空间（容积）可对机体产生影响。腹壁的正常功能主要由腹壁的四对肌肉（腹直肌、腹外斜肌、腹内斜肌和腹横肌）与膈肌共同参与、相互协同，维持呼吸、循环及排泄等重要功能。当发生小切口疝时，缺损部分的腹壁功能可依靠其余的腹肌与膈肌代偿；但若切口疝的三个维度增加，形成不受肌肉控制的“第二腹腔”，且“第二腹腔”与原腹腔容积之比 $\geq 20\%$ 时（图1），腹肌与膈肌会出现失代偿状态，这种状态称为巨大切口疝伴腹壁功能不全（loss of abdominal domain, LOD）<sup>[2]</sup>，进而对机体产生影响。（1）呼吸和循环系统。由于腹壁缺损巨大，呼吸时腹肌和膈肌均作用受限。腹部巨大的突起使膈肌下移，腹腔内器官向外移位，影响胸膜腔内压、肺活量，造成回心血量减少，心、肺储备功能降低。（2）腹腔器官。主要指空腔器官，尤其是肠道及膀胱。随着腹腔组织或器官的疝出和移位，腹内压降低，易使空腔器官扩张，并影响其血液循环和自身的蠕动，加之腹肌功能受限，常引起排便和排尿困难。（3）脊柱和胸廓的稳定性。从整体来看，躯干的形态为桶状，这对维持脊柱的三维结构和稳定具有重要作用，前腹壁的肌肉对脊柱具有前支架样的作用，当腹壁肌肉因切口疝发生缺损和薄弱时，这种前支架作用受损，可导致或加重脊柱变形，巨大切口疝患者甚至可出现姿态改变和脊柱疼痛<sup>[9]</sup>。

若患者处于即将出现LOD的状态时，腹部手术可能成为引发失代偿的触发因素。在麻醉肌松药的辅助下进行手术，虽可将疝内容物还纳入腹腔，但随即出现的腹内压急剧增加可能造成心、肺、肾等器官功能障碍，进而危及生命。



**图1 疝囊容积比示意图：**计算疝囊容积比对于评估腹壁疝的分型，判断是否存在LOD以及预判术后腹腔间室综合征的发生风险有重要意义；计算方法可应用Sabbagh法，即疝囊容积比=疝囊容积/（腹腔容积+疝囊容积），本例疝囊容积比=20/（80+20）=20%

**Figure 1 Diagram of volume ratio of the hernia sac:** the calculation of the volume ratio of hernia sac is of great significance for evaluating the classification of abdominal wall hernia, determining the presence of LOD, and predicting the risk of postoperative abdominal compartment syndrome; the Sabbagh method can be applied for this calculation, with the hernia sac volume ratio defined as: volume ratio of the hernia sac= hernia sac volume/(abdominal cavity volume+ hernia sac volume), and in this example, the hernia sac volume ratio=20/(80+20)=20%

### 3 诊断

切口疝可于体表直接观察，也可通过触诊触及，依据病史、症状和体检可明确诊断。对于小而隐匿的切口疝，可经超声、CT等影像学检查发现、确诊<sup>[10]</sup>（证据级别：2a；推荐强度：B）。

在手术前需要了解中型以上切口疝的疝环大小、疝内容物和疝囊容积等，推荐常规行CT等影像学检查。CT等影像学检查不仅可清楚显示腹壁缺损的位置、大小和疝内容物及疝被盖与腹腔内器官之间的关系，还可用于计算疝囊容积与腹腔容积比、评价腹壁的力度与弹性，帮助医师制定治疗策略<sup>[2]</sup>（证据级别：2a；推荐强度：B）。影像学检查时可采用多个体位（如侧卧位）和（或）辅以屏气等动作，有助于更精准地显示切口疝的实际状态<sup>[7]</sup>（证据级别：4a；推荐强度：C）。

## 4 分类

切口疝类型多、差异大，修补的难度和疗效不一。因此，制定理想的切口疝分类方法对选择修补术式和方法、评估疗效具有重要意义。然而，国际上尚无统一的分类方法。借鉴欧洲疝学会切口疝分类方法<sup>[11]</sup>，结合我国实际情况，推荐从以下几方面对切口疝进行分类。

### 4.1 依据腹壁缺损大小分类

(1) 小切口疝：腹壁缺损最大径 $<4$  cm；(2) 中切口疝：腹壁缺损最大径为 $4\sim 8$  cm；(3) 大切口疝：腹壁缺损最大径为 $>8\sim 12$  cm；(4) 巨大切口疝：腹壁缺损最大径 $>12$  cm或疝囊容积与腹腔容积比 $\geq 20\%$ （无论其腹壁缺损最大径为多少）<sup>[11]</sup>。

### 4.2 依据腹壁缺损部位分类<sup>[12]</sup>

(1) 前腹壁中央区域（中线或近中线处）切口疝：包括脐上、下切口疝，经（绕）脐上下切口疝；(2) 前腹壁边缘区域切口疝：剑突下、耻骨上、肋缘下和近腹股沟区切口疝等；(3) 侧腹壁和背部（肋髂间和腰部）切口疝（证据级别：2a；推荐强度：B）。

### 4.3 依据是否为疝的复发分类

分为初发切口疝和复发性切口疝。推荐在切口疝诊断描述中包括上述3个方面特征，如将复发的、位于前腹壁脐上的切口长 $19$  cm、腹壁缺损 $15\text{ cm}\times 6\text{ cm}$ 的切口疝，诊断为前腹壁脐上巨大复发性切口疝。

### 4.4 复杂腹壁的切口疝或复杂腹壁状态

这种状态切口疝由全身和（或）局部因素导致，手术风险大、难度高，患者预后较差。(1) 患者全身因素：包括合并肝硬化腹水、体质量指数（body mass index, BMI） $>27.5\text{ kg/m}^2$ <sup>[13]</sup>（证据级别：3a；推荐强度：B）；(2) 腹壁相关因素：因既往行改动腹壁结构的手术（如组织分离技术或腹横肌切开术等）、肌皮瓣手术、腹腔开放手术、骨（如肋骨、骨盆）切除术形成的切口疝<sup>[14]</sup>（证据级别：3a；推荐强度：B）；(3) 手术部位相关因素：皮肤缺损或溃疡形成、消化系统或泌尿系瘘管、修补材料外露或感染、腹壁感染、材料侵蚀内脏、存在造口<sup>[5]</sup>（证据级别：4；推荐强度：C）；(4) 疝相关因素：疝环 $>12$  cm、切口疝复发次数 $>2$ 次、伴LOD，或合并造口旁疝<sup>[1]</sup>（证据级别：2a；推荐强度：B）。

## 5 治疗

切口疝一旦形成，不能自愈，且由于腹内压的存在，切口疝可能随着病程延长和年龄增长而增大，使病情和治疗复杂化。因此，无论是否合并症状，切口疝一经诊断，均须采取积极的治疗措施（包括手术或非手术方法）<sup>[15-19]</sup>。

### 5.1 治疗原则和手术指征

(1) 对于诊断明确、经过手术风险评估、适合手术治疗的患者，若合并临床症状，宜尽早接受择期手术，有助于改善生活质量，避免嵌顿的发生<sup>[20-22]</sup>（证据级别：2a；推荐强度：B）；对于无症状的患者，随着病程进展亦可能出现临床症状，亦推荐择期手术治疗<sup>[23-25]</sup>（证据级别：3b；推荐强度：B）；尽早手术时切口疝较小，并发症发生率和复发率更低<sup>[26-27]</sup>（证据级别：2a；推荐强度：B）。(2) 对于诊断明确、存在手术风险者，推荐经适当的术前准备，如心肺功能锻炼、腹腔容量扩充[如术前渐进性气腹（preoperative progressive pneumoperitoneum, PPP）]<sup>[28-30]</sup>、增加腹壁顺应性（如肉毒素腹壁肌注射）<sup>[31-33]</sup>等，再择期手术（证据级别：3b；推荐强度：B）。(3) 对于切口疝合并嵌顿的患者，宜行急诊手术治疗，以避免或减少肠坏死的发生。是否使用修补材料，应根据患者的具体情况、术中污染程度和手术医师的经验决定。(4) 对术前诊断有巨大切口疝伴LOD的患者，推荐行MDT讨论。(5) 对于合并复杂腹壁状态的切口疝，建议将患者转送至有经验或资质的疝病中心进行处理。(6) 不宜手术或暂不宜手术的患者，推荐采用适当的腹带包扎（非手术治疗方式）以限制切口疝的进展。

### 5.2 手术风险评估

(1) 依据美国麻醉医师协会（American Society of Anesthesiologists, ASA）手术风险评估标准，评估机体是否可以耐受手术<sup>[19]</sup>。(2) 从总体和局部并发症发生率考虑，肥胖、糖尿病和吸烟是三个重要的可控性危险因素。建议肥胖者将BMI降至 $27.5\text{ kg/m}^2$ 以下，糖尿病患者将糖化血红蛋白降至 $7\%$ 以下，吸烟者戒烟 $>4$ 周<sup>[34]</sup>（证据级别：2a；推荐强度：B）。(3) 从缺损局部出发，应评估缺损的部位、大小和疝囊容积比，这些因素与手术难度、并发症发生率、复发率及术后是否易导致腹内高压密切相关<sup>[26,29,35-36]</sup>（证据级别：2a；推荐强度：B）。

### 5.3 择期手术的相对禁忌证

(1) 腹壁或腹腔内存在感染或感染灶；(2) 腹腔内存在无法切除的恶性肿瘤，或肿瘤治疗后复发、转移，且无法获得控制；(3) 伴有尚未控制的全身性基础疾病，或不稳定的生命体征，或存在重要器官功能障碍者；(4) ASA 手术风险评估为5级和6级的患者。

### 5.4 手术时机

(1) 对于无手术部位感染（surgical site infection, SSI）的初发切口疝，建议在切口愈合后，临床观察随访 $\geq 3$ 个月；对于有 SSI 史的初发切口疝，建议在感染彻底治愈、切口愈合后，适当延长观察期（ $> 6$ 个月）。(2) 对于复发疝，再次手术与初次修补时间间隔建议 $\geq 12$ 个月；对曾出现过植入物感染的复发疝，再次手术时间建议在感染彻底治愈并临床观察随访 $\geq 12$ 个月后<sup>[37]</sup>（证据级别：2a；推荐强度：B）。(3) 因病情需要行急诊手术时，应遵循个体化治疗原则，腹腔镜手术并非急诊手术禁忌证，应根据患者的具体情况、术中污染程度和手术医师的经验来决定是否使用修补材料。(4) 对于存在复杂腹壁状态的患者，需行 MDT 讨论，评估手术风险及预后，慎做决定。

### 5.5 切口疝修补材料

材料修补是使已受损的腹壁获得强化的重要方法。修补材料种类繁多，可分为以下几种类型：(1) 不可吸收材料：主要由人工合成，如聚丙烯、聚脂和聚偏二氟乙烯等编织的网片。交联组织源性材料往往不能被吸收，也可归于此类。(2) 可吸收材料：包括人工合成可吸收材料和组织源可吸收性材料。人工合成可吸收材料包括聚羟基乙酸、聚乳酸羟基乙酸、聚乙醇酸等编织的网片；组织源性可吸收材料包括非交联小肠黏膜下层组织、基底膜组织、真皮、心包、肌腱、纤维蛋白等。(3) 复合材料：通过复合涂层、混合编织等方法获得不同材料的特性。通常由不可吸收材料和可吸收材料复合，以达到防粘连或减少异物残留的效果。

手术医师应充分了解所使用修补材料的性能与特性。如修补材料使用不当，可使病情复杂化，甚至导致出现复杂性腹壁切口疝情况。未写明可直接放入腹腔内的材料，不可放入腹腔内<sup>[38-39]</sup>。

### 5.6 手术方式与方法

目前切口疝常见的手术方式包括开放手术、

腹腔镜手术、机器人手术以及杂交手术。修补材料在腹壁的放置层次（图2）常决定手术入路和方式，主要有：(1) 腹壁肌肉前放置（onlay）；(2) 腹壁肌肉后（腹膜前）放置（sublay）；(3) 腹腔内腹膜面放置 [underlay 或腹腔内补片修补术（intraperitoneal onlay mesh, IPOM）]。

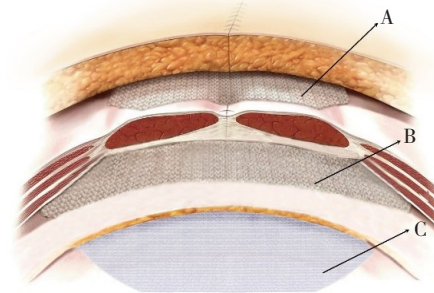


图2 修补材料在腹壁的放置层次示意图：分为腹壁肌肉前（onlay）（A）、腹壁肌肉后（腹膜前）（sublay）（B）、腹腔内腹膜面（underlay 或 IPOM）（C）

Figure 2 Schematic diagram of placement levels of repair materials in the abdominal wall: the placement is categorized into pre-abdominal muscle (onlay) (A), post-abdominal muscle (preperitoneal or sublay) (B), and intraperitoneal peritoneal surface (underlay or IPOM) (C)

手术总体要求：力争关闭腹壁缺损（疝环），平整放置修补材料，修补材料应超过关闭后的腹壁缺损边缘3~5 cm，并适当固定<sup>[40-42]</sup>（证据级别：2a；推荐强度：B）。

**5.6.1 关闭缺损（疝环）** (1) 手术尽可能关闭缺损，使用修补材料，尽量避免“桥接”技术<sup>[43]</sup>（证据级别：1a；推荐强度：A）；如果缺损较大，可以考虑“转化治疗”，以利于缺损的关闭或腹白线重建<sup>[44-46]</sup>（证据级别：4；推荐强度：C）。(2) 单纯缝合修补只适用于小切口疝（腹壁缺损最大径 $< 2$  cm）<sup>[47]</sup>；推荐使用不可吸收缝线，以长期维持切口的张力（证据级别：4；推荐强度：C）。(3) 在腹腔镜下关闭缺损，可采用慢吸收缝线或不可吸收缝线通过缝线穿引器在腹腔外打结关闭（证据级别：4；推荐强度：C）。也可采用倒刺线或鱼骨线通过腔镜持针器在腹腔内缝合关闭（“墩樑技术”或“立体缝合”）（证据级别：4；推荐强度：C）。若缺损较大，建议采用“立体缝合”方法关闭<sup>[39,48-50]</sup>。

**5.6.2 开放手术** 多以 onlay 或 sublay 方法修补，对

于不能直接关闭疝环的巨大切口疝尽量采用适当的组织分离技术或腹横肌切开术关闭疝环，最大限度地恢复腹壁完整性<sup>[40,51-52]</sup>(证据级别:2a;推荐强度:B)。

**5.6.3 腹腔镜手术** 有微创、观察角度多、恢复快等优点，修补材料放置多以 IPOM 或 underlay 方法为主，在特定情况下也可将修补材料一部分放置在腹腔内，另一部分放置在腹膜前间隙（即腹膜外，如部分放置在耻骨膀胱间隙），即经腹腹膜前补片置入术（transabdominal preperitoneal repair, TAPE）方法，或完全放置在腹膜前间隙（包括肌后间隙），“桥接”技术为退而求其次的选项。

腹腔镜手术尤其适用于小、中切口疝(证据级别:2a;推荐强度:B)。

机器人辅助手术修补材料放置和手术方法和腹腔镜手术类似，治疗效果也相当，目前医疗费用偏高<sup>[53-55]</sup>(证据级别:2a;推荐强度:B)。

**5.6.4 复合手术** 为开放手术结合腹腔镜或机器人技术的手术，对粘连严重的患者可降低肠道损伤的发生风险、减少并发症的发生率、有利于提高患者的生活质量<sup>[56-57]</sup>(证据级别:2a;推荐强度:B)。

## 5.7 术式选择考量

选择开放手术、腹腔镜手术、机器人辅助手术或复合手术的，应综合考虑患者情况、疝的特点以及医师的经验水平。

## 5.8 手术并发症

(1) 腹腔间室综合征（abdominal compartment syndrome, ACS）：由于手术中缺损关闭，使用修补材料，引发腹腔内高压导致心脏、肺及呼吸道、肾脏、腹腔器官、腹壁和颅脑等功能障碍或衰竭。是巨大切口疝术后可能出现的最严重并发症之一，以腹内高压（膀胱压 $>20$  mmHg， $1$  mmHg=0.133 kPa）、呼吸窘迫、少尿或无尿为特征，可危及生命<sup>[58]</sup>。(2) 术后腹壁切口感染、修补材料感染、植入物侵蚀、修补材料外露、腹腔内感染、消化道或泌尿道皮肤瘘等导致复杂腹壁状态<sup>[59-60]</sup>。(3) 切口疝复发：完成手术，伤口愈合，原切口疝部位再次凸起可伴有或不伴有临床症状。

## 5.9 围手术期处理

**5.9.1 术前准备** 应充分了解病情。(1) 腹壁外科病史：包括患者是否有外科手术及外伤史，是否曾经进行腹壁疝修补、是否应用补片、补片位置、是否有补片取出病史，是否存在腹壁感染，患者

腹壁是否有造口存在，患者当前腹壁功能如何。

(2) 患者其他情况：包括抗血小板药物应用史、肿瘤病史、缺血性心脏病史、血糖水平、糖皮质激素应用史、ASA 手术风险评估标准分级、吸烟史、酗酒史及全身营养状态。患者需要接受麻醉科会诊评估麻醉风险。(3) 心肺功能：包括常规胸部 X 线检查、肺功能及血气分析，并评估射血分数。

**5.9.2 转化治疗** 指术前经过积极的治疗和准备，增加腹腔的容量或腹壁顺应性，使部分原本不具有手术条件或手术风险较高的患者，通过转化治疗降低手术风险，以更安全地进行手术，获得更好的手术质量<sup>[61]</sup>。

如巨大切口疝术前实施的渐进式人工气腹及肉毒素注射技术，可增加腹腔容量、松弛腹壁肌肉，使部分不具备手术条件的患者，增加腹壁缺损关闭的可能性，减少术后并发症的发生及切口疝的复发<sup>[62]</sup>；同时应关注肉毒素注射的相关并发症(证据级别:3a;推荐强度:B)<sup>[63]</sup>。

对于巨大切口疝，特别是腹腔容积缺失 $>20\%$ 的患者，可考虑联合应用肉毒素注射技术和渐进式人工气腹<sup>[64-65]</sup>。

为防止疝内容物还纳后发生呼吸窘迫综合征和 ACS，术前应进行相应腹腔扩容及腹肌顺应性训练（术前 2~3 周开始将疝内容物还纳腹腔，加用腹带束扎腹部或用渐进式人工气腹进行腹腔扩容）(证据级别:3b;推荐强度:B)<sup>[66-67]</sup>。

## 5.9.3 术前结合患者情况进行针对性处理和考量

(1) 对伴有呼吸功能不全的患者须进行充分的术前准备。如肺部感染者，术前应用抗菌药物治疗，感染控制后 1 周再行手术。进行 1~2 周的呼吸肌锻炼。吸烟者术前 2 周停止吸烟。(2) 血糖高者，需要控制血糖水平。(3) 高 BMI 者需要术前减轻体质量 ( $BMI \leq 27.5$  kg/m<sup>2</sup>)。(4) 纠正营养不良状态。(5) 活动耐受力差的患者，术前需行康复训练。(6) 对于复杂的巨大切口疝，术前应进行肠道准备。(7) 预防性应用抗菌药物可明显降低腹部手术切口疝感染的发生率，尤其是对于高龄及合并糖尿病、免疫功能低下、长期应用激素的患者，以及巨大或多次复发切口疝患者(证据级别:5;推荐强度:D)。(8) 对高风险的巨大切口疝推荐行 MDT 讨论<sup>[68]</sup>，了解手术风险、做好应对及安全措施。讨论内容包括疝的大小、位置、是否有 LOD 及如何处理、皮肤完整性、补片放置的类型、层次等内容(证据级

别:5;推荐强度:D)。(9)巨大切口疝术后可以采用封闭负压伤口吸引,降低术后切口并发症的发生率(证据级别:1;推荐强度:A)。(10)巨大切口疝术后监测方式:巨大切口疝术后可能发生ACS危及生命,推荐术中、术后监测气道压力及膀胱压力,及时发现并处理ACS(证据级别:5;推荐强度:D)。

**5.9.4 手术后处理** (1)术后抗菌药物和抗凝药应用:根据经验和细菌学监测指标进行调整,持续时间应根据患者情况而定;为防止深静脉血栓的发生,根据病情使用抗凝药物。(2)术后活动:在确保患者术后生命体征平稳及可耐受疼痛的情况下,应鼓励患者早期下床活动,以降低围手术期发生肠梗阻、深静脉血栓形成、肺部感染等风险;但术后2~4周内应建议患者避免举重物、剧烈运动或其他可能增加腹压的活动(证据级别:4;推荐强度:C)<sup>[69]</sup>。(3)腹带:术后佩戴腹带可以为腹部提供一定的支撑,为助于减少手术部位张力,促进愈合,降低术后复发。因此建议患者术后佩戴腹带3~6个月(证据级别:4;推荐强度:C)。(4)饮食及体质量:高蛋白饮食有助于患者术后腹壁肌肉厚度恢复<sup>[3]</sup>(证据级别:3;推荐强度:B);对于肥胖患者,应当制定合适的饮食计划,适当减重,以减少复发风险(证据级别:2;推荐强度:B)。(5)功能锻炼:术后患者应当接受腹壁康复锻炼计划,增强腹壁强度,以预防疝复发(证据级别:4;推荐强度:C)<sup>[70]</sup>。

## 6 宣教及随访

### 6.1 术前宣教

医护人员向患者及其家属详细介绍手术的相关信息,包括手术的目的、过程、可能的风险和并发症、术后的恢复过程等,以帮助患者和家属更好地理解手术,减轻焦虑和恐惧,提高手术的配合度和成功率。包括:(1)手术的基本信息:手术的目的和必要性,手术的大致过程,手术时长和预计的住院时间;(2)手术的风险和并发症:可能出现的并发症及其处理方法,手术的风险和可能的后果;(3)术前的准备事项:饮食和饮水的限制,术前需要进行的检查和准备;(4)术后恢复和注意事项:术后饮食和活动的指导及术后可能出现的症状和处理方法;(5)心理支持和情绪管理:提供心理支持,帮助患者和家属应对手术带来的

压力和焦虑,介绍情绪和心情管理的方法,如放松技巧、正念冥想等;(6)知情同意书的解释:解释知情同意书的内容,确保患者和家属理解并签署。

### 6.2 术后随访计划

(1)术后1周:应询问患者是否存在发热、腹痛、腹胀、停止肛门排气排便等症状,查看患者腹壁伤口愈合情况,是否存在感染,完善血常规、肝肾功能、腹壁超声检查。

(2)术后3个月至数年:应询问患者是否存在再发腹壁肿物,有条件的患者应完善腹部CT评估。

## 《腹壁切口疝诊疗指南（2024版）》参与本指南编写和讨论的专家

**编写指导委员会成员:**马颂章(中国医学科学院北京协和医院)、肖乾虎(四川大学华西医院)、李基业(中国人民解放军总医院第四医学中心)、唐健雄(复旦大学附属华东医院)、陈双(中山大学附属第六医院)、田文(解放军总医院第一医学中心)、陈杰(北京大学人民医院)、李健文(上海交通大学医学院附属瑞金医院)

**讨论及编写成员(按姓氏汉语拼音排序):**蔡小燕(浙江大学医学院附属邵逸夫医院)、蔡小勇(广西医科大学第二附属医院)、陈吉彩(温州医科大学附属第一医院)、陈健民(郑州大学第一附属医院)、陈思梦(江苏省人民医院)、戴勇(青海大学附属医院)、董谦(上海交通大学医学院附属新华医院)、董永红(山西省人民医院)、杜晓宏(吉林大学第一医院)、范国勇(佛山市第一人民医院)、范庆(中国医科大学附属第四医院)、符洋(郑州大学第一附属医院)、龚昆梅(云南省第一人民医院)、顾卫东(复旦大学附属华东医院)、顾岩(复旦大学附属华东医院)、花荣(上海交通大学医学院附属仁济医院)、洪楚原(广州医科大学附属第二医院)、侯明星(内蒙古医科大学附属医院)、黄迪宇(浙江大学医学院附属邵逸夫医院)、黄耿文(中南大学湘雅医院)、黄鹤光(福建医科大学附属协和医院)、黄俊(广西医科大学第二附属医院)、黄永刚(西湖大学医学院附属杭州市第一人民医院)、嵇振岭(南京江北医院)、江志鹏(深圳市人民医院)、焦作义(兰州大学第二医院)、克力木·阿不都热依木(新疆维吾尔自治区人民医院)、雷文章(四川大学华西医

院)、李航宇(锦州医科大学附属第一医院)、李俊生(东南大学附属中大医院)、李兴睿(华中科技大学同济医学院附属同济医院)、李义亮(新疆维吾尔自治区人民医院)、李颖(汕头市中心医院)、李英儒(中山大学附属第六医院)、梁存河(深圳恒生医院)、林满洲(广东医科大学附属第一医院)、刘昶(哈尔滨医科大学附属第四医院)、刘国忠(福建医科大学附属第一医院)、刘子文(中国医学科学院北京协和医院)、逯景辉(山东大学齐鲁医院)、路夷平(首都医科大学附属北京中医医院)、陆朝阳(哈尔滨医科大学附属第一医院)、马克强(广州市花都区人民医院)、钱家杰(浙江大学医学院附属第一医院)、秦昌富(北京大学人民医院)、屈坤鹏(甘肃省中心医院)、任峰(中南大学湘雅二医院)、沈倩云(浙江大学医学院附属第一医院)、申英末(首都医科大学附属北京朝阳医院)、施小宇(浙江大学医学院附属第二医院)、石玉龙(山东省立医院)、宋致成(复旦大学附属华东医院)、宋自芳(华中科技大学同济医学院附属协和医院)、苏耀荣(江门市中心医院)、孙惠军(天津市第三人民医院)、谭进富(中山大学附属第一医院)、唐黎明(绍兴市人民医院)、汤睿(同济大学附属东方医院)、汪雪(成都中医药大学附属第五人民医院)、王葆春(海南省人民医院)、王明刚(首都医科大学附属北京朝阳医院)、王鹏(南通大学附属医院)、王平(西湖大学医学院附属杭州市第一人民医院)、王小强(陕西省人民医院)、王荫龙(南开大学第一附属医院)、王永(四川大学华西医院)、王勇(华中科技大学同济医学院附属武汉市中心医院)、翁山耕(福建医科大学附属第一医院)、武彪(南昌大学第一附属医院)、吴立胜(中国科学技术大学附属第一医院)、吴涛(西安交通大学第二附属医院)、吴卫东(上海交通大学医学院附属第一人民医院)、肖乾虎(四川大学华西医院)、谢肖俊(汕头大学医学院第一附属医院)、熊茂明(安徽医科大学第一附属医院)、许军(哈尔滨医科大学附属第一医院)、薛佩(上海交通大学医学院附属瑞金医院)、阎立昆(陕西省人民医院)、姚琪远(复旦大学附属华山医院)、杨福全(辽宁方大总医院)、杨慧琪(首都医科大学附属北京朝阳医院)、杨硕(北京大学人民医院)、杨媛媛(福建医科大学附属协和医院)、杨子昂(复旦大学附属中山医院)、姚干(佛山市第一人民医院)、姚胜(解放军总医院第一医学中心)、尹慕军(北京大

学人民医院)、俞继卫(上海交通大学医学院附属第九人民医院)、乐飞(上海交通大学医学院附属瑞金医院)、扎西元旦(拉萨市人民医院)、赵渝(重庆医科大学附属第一医院)、张光永(山东第一医科大学第一附属医院)、章立(贵州省人民医院)、张剑(海军军医大学第二附属医院)、郑启昌(华中科技大学同济医学院附属协和医院)、周建平(中南大学湘雅二医院)、周保军(河北医科大学第二医院)、朱熠林(首都医科大学附属北京朝阳医院)、庄秋林(复旦大学附属中山医院)、宗振(南昌大学第二附属医院)、邹湘才(广州医科大学附属第二医院)

**执笔者:** 陈双(中山大学附属第六医院)、唐健雄(复旦大学附属华东医院)、周太成(中山大学附属第六医院)、李绍杰(复旦大学附属华东医院)

利益冲突: 所有编者声明不存在利益冲突。

#### 参考文献

- [1] 中华医学会外科学分会疝与腹壁外科学组, 中国医师协会外科医师分会疝和腹壁外科医师委员会. 腹壁切口疝诊断和治疗指南(2018年版)[J]. 中国普通外科杂志, 2018, 27(7):808-812. doi: 10.3978/j.issn.1005-6947.2018.07.002.  
Group of Hernia and Abdominal Wall Surgery of Society of Surgery of Chinese Medical Association, Committee of Hernia and Abdominal Wall Surgeons of Chinese College of Surgeons. Guidelines for diagnosis and treatment of abdominal wall incisional hernia (2018 edition)[J]. China Journal of General Surgery, 2018, 27(7):808-812. doi:10.3978/j.issn.1005-6947.2018.07.002.
- [2] Parker SG, Halligan S, Liang MK, et al. Definitions for loss of domain: an international delphi consensus of expert surgeons[J]. World J Surg, 2020, 44(4): 1070-1078. doi: 10.1007/s00268-019-05317-z.
- [3] Chai SW, Chiang PH, Chien CY, et al. Sac transection versus sac reduction during laparoscopic herniorrhaphy: A systematic review and meta-analysis[J]. Asian J Surg, 2022, 45(4): 981-986. doi: 10.1016/j.asjsur.2021.08.058.
- [4] Halligan S, Parker SG, Plumb AA, et al. Imaging complex ventral hernias, their surgical repair, and their complications[J]. Eur Radiol, 2018, 28(8):3560-3569. doi:10.1007/s00330-018-5328-z.
- [5] Morales-Conde S, Hernández-Granados P, Tallón-Aguilar L, et al. Ventral hernia repair in high-risk patients and contaminated fields using a single mesh: proportional meta-analysis[J]. Hernia, 2022, 26(6):1459-1471. doi:10.1007/s10029-022-02668-w.
- [6] Le Huu Nho R, Mege D, Ouaïssi M, et al. Incidence and prevention



- of ventral incisional hernia[J]. *J Visc Surg*, 2012, 149(5 Suppl):e3-e14. doi:10.1016/j.jvisc.2012.05.004.
- [7] 侯泽辉, 江志鹏, 李雯莉, 等. 不同体位CT检查对腹壁切口疝容积评估的影响[J]. *中华消化外科杂志*, 2019, 18(11):1075-1079. doi:10.3760/cma.j.issn.1673-9752.2019.11.014.
- Hou ZH, Jiang ZP, Li WL, et al. Effects of CT examination in different body positions on the evaluation of abdominal incisional hernia volume[J]. *Chinese Journal of Digestive Surgery*, 2019, 18(11):1075-1079. doi: 10.3760/cma.j.issn.1673-9752.2019.11.014.
- [8] Limura E, Giordano P. Biological implant for complex abdominal wall Reconstruction: a single institution experience and review of literature[J]. *World J Surg*, 2017, 41(10):2492-2501. doi:10.1007/s00268-017-4066-8.
- [9] Haskins IN, Prabhu AS, Jensen KK, et al. Effect of transversus abdominis release on core stability: Short-term results from a single institution[J]. *Surgery*, 2019, 165(2): 412-416. doi: 10.1016/j.surg.2018.08.005.
- [10] Mallory MA, Ashley SW. Computed tomographic imaging in the diagnosis of recurrent ventral hernia[J]. *JAMA Surg*, 2016, 151(1): 13-14. doi:10.1001/jamasurg.2015.2587.
- [11] Bittner R, Bain K, Bansal VK, et al. Update of guidelines for laparoscopic treatment of ventral and incisional abdominal wall hernias (international endohernia society (IEHS))—part a[J]. *Surg Endosc*, 2019, 33(10): 3069-3139. doi: 10.1007/s00464-019-06907-7.
- [12] 中华医学会外科学分会疝与腹壁外科学组, 中国医疗保健国际交流促进会临床实用技术分会腹壁修复与重建外科学组. 腹壁缺损修复与重建中国专家共识(2019版)[J]. *中国实用外科杂志*, 2019, 39(2): 101-109. doi: 10.19538/j. cjps. issn1005-2208.2019.02.01.
- Group of Hernia and Abdominal Wall Surgery of Society of Surgery of Chinese Medical Association, Surgical Group of Abdominal Wall Repair and Reconstruction, Clinical Practical Technical Branch, China International Exchange and Promotive Association for Medical and Health Care. Chinese expert consensus on repair and reconstruction of Abdominal Wall Defects (2019 Edition) [J]. *Chinese Journal of Practical Surgery*, 2019, 39(2):101-109. doi:10.19538/j.cjps.issn1005-2208.2019.02.01.
- [13] Licari L, Salamone G, Ciolino G, et al. The abdominal wall incisional hernia repair in cirrhotic patients[J]. *G Chir*, 2018, 39(1): 20-23. doi:10.11138/gchir.2018.39.1.020.
- [14] Wilson HH, Rose M, Ku D, et al. Prospective, international analysis of quality of Life outcomes in recurrent versus primary ventral hernia repairs[J]. *Am J Surg*, 2023, 226(6):803-807. doi: 10.1016/j.amjsurg.2023.06.022.
- [15] 中华医学会外科学分会疝与腹壁外科学组. 腹壁切口疝诊疗指南(2012年版)[J]. *临床外科杂志*, 2013, 21(6):408-410. doi: 10.3969/j.issn.1005-6483.2013.06.003.
- Chinese Society of Surgery, Chinese Medical Association, Chinese Society of Hernia and Abdominal Wall Surgery. Guidelines for diagnosis and treatment of abdominal wall incisional hernia (2012 edition)[J]. *Journal of Clinical Surgery*, 2013, 21(6):408-410. doi: 10.3969/j.issn.1005-6483.2013.06.003.
- [16] 中华医学会外科学分会疝和腹壁外科学组, 中国医师协会外科医师分会疝和腹壁外科医师委员会. 腹壁切口疝诊疗指南(2014年版)[J]. *中国实用乡村医生杂志*, 2015, 22(14): 11-13. doi: 10.3969/j.issn.1672-7185.2015.14.005.
- Chinese Society of Surgery, Chinese Medical Association, Chinese Society of Hernia and Abdominal Wall Surgery, Chinese Society of Surgery, Chinese Medical Association. Guidelines for diagnosis and treatment of abdominal wall incisional hernia (2014 edition)[J]. *Chinese Practical Journal of Rural Doctor*, 2015, 22(14):11-13. doi: 10.3969/j.issn.1672-7185.2015.14.005.
- [17] Muysoms FE, Antoniou SA, Bury K, et al. European hernia society guidelines on the closure of abdominal wall incisions[J]. *Hernia*, 2015, 19(1):1-24. doi:10.1007/s10029-014-1342-5.
- [18] Muysoms FE, Miserez M, Berrevoet F, et al. Classification of primary and incisional abdominal wall hernias[J]. *Hernia*, 2009, 13(4):407-414. doi:10.1007/s10029-009-0518-x.
- [19] Dietz UA, Menzel S, Lock J, et al. The treatment of incisional hernia[J]. *Dtsch Arztebl Int*, 2018, 115(3): 31-37. doi: 10.3238/arztebl.2018.0031.
- [20] Rogmark P, Petersson U, Bringman S, et al. Short-term outcomes for open and laparoscopic midline incisional hernia repair: a randomized multicenter controlled trial: the ProLOVE (prospective randomized trial on open versus laparoscopic operation of ventral eventrations) trial[J]. *Ann Surg*, 2013, 258(1):37-45. doi:10.1097/SLA.0b013e31828fe1b2.
- [21] Ciomperlik H, Dhanani NH, Cassata N, et al. Patient quality of Life before and after ventral hernia repair[J]. *Surgery*, 2021, 169(5): 1158-1163. doi:10.1016/j.surg.2020.11.003.
- [22] Verhelst J, Timmermans L, van de Velde M, et al. Watchful waiting in incisional hernia: is it safe?[J]. *Surgery*, 2015, 157(2):297-303. doi:10.1016/j.surg.2014.09.017.
- [23] Lauscher JC, Leonhardt M, Martus P, et al. [Watchful waiting vs surgical repair of oligosymptomatic incisional hernias: Current status of the AWARE study][J]. *Chirurg*, 2016, 87(1):47-55. doi: 10.1007/s00104-015-0011-2.
- [24] Dadashzadeh ER, Huckaby LV, Handzel R, et al. The risk of incarceration during nonoperative management of incisional hernias: a population-based analysis of 30, 998 patients[J]. *Ann Surg*, 2022, 275(2): e488-e495. doi: 10.1097/

- SLA.0000000000003916.
- [25] Bhardwaj P, Huayllani MT, Olson MA, et al. Year-Over-Year ventral hernia recurrence rates and risk factors[J]. *JAMA Surg*, 2024, 159(6):651-658. doi:10.1001/jamasurg.2024.0233.
- [26] Eker HH, Hansson BME, Buunen M, et al. Laparoscopic vs. open incisional hernia repair: a randomized clinical trial[J]. *JAMA Surg*, 2013, 148(3):259-263. doi:10.1001/jamasurg.2013.1466.
- [27] 江志鹏, 侯泽辉, 李英儒, 等. 术前渐进性气腹在造口旁疝修补术中的应用价值[J]. *中华消化外科杂志*, 2017, 16(9):939-944. doi:10.3760/cma.j.issn.1673-9752.2017.09.012.
- Jiang ZP, Hou ZH, Li YR, et al. Application value of the preoperative progressive pneumoperitoneum in parastomal hernia repair[J]. *Chinese Journal of Digestive Surgery*, 2017, 16(9):939-944. doi:10.3760/cma.j.issn.1673-9752.2017.09.012.
- [28] 疝修补术后腹腔间隔室综合征预防与处理专家共识编写委员会, 广东省医师协会疝与腹壁外科医师分会. 疝修补术后腹腔间隔室综合征预防与处理中国专家共识(2022版)[J]. *中国普通外科杂志*, 2022, 31(12): 1578-1589. doi: 10.7659/j.issn.1005-6947.2022.12.004.
- Expert Consensus Committee on Abdominal Compartment Syndrome Prevention and Treatment after Herniorrhaphy; Society of Hernia and Abdominal Wall Surgeons of Guangdong Medical Doctor Association. Chinese expert consensus on prevention and treatment of abdominal compartment syndrome after herniorrhaphy (2022 edition)[J]. *China Journal of General Surgery*, 2022, 31(12): 1578-1589. doi:10.7659/j.issn.1005-6947.2022.12.004.
- [29] Tang F, Ma N, Li YR, et al. Preoperative progressive pneumoperitoneum enables defect closure and laparoscopic repair of large parastomal hernias[J]. *Surg Laparosc Endosc Percutan Tech*, 2020, 30(2):123-128. doi:10.1097/SLE.0000000000000759.
- [30] 中华医学会外科学分会疝与腹壁外科学组, 中国医疗保健国际交流促进会临床实用技术分会腹壁修复与重建外科学组. 组织结构分离技术规范操作中国专家共识(2020版)[J]. *中国实用外科杂志*, 2020, 40(5): 488-493. doi: 10.19538/j.cjps.issn1005-2208.2020.05.02.
- Group of Hernia and Abdominal Wall Surgery of Society of Surgery of Chinese Medical Association, Abdominal wall Repair and Reconstructive Surgery Group, Clinical and Practical Technical Branch, China Association for International Exchange and Promotion of Healthcare. Chinese expert consensus on application of component separation techniques(2020)[J]. *Chinese Journal of Practical Surgery*, 2020, 40(5): 488-493. doi: 10.19538/j.cjps.issn1005-2208.2020.05.02.
- [31] Zielinski MD, Goussous N, Schiller HJ, et al. Chemical components separation with botulinum toxin A: a novel technique to improve primary fascial closure rates of the open abdomen[J]. *Hernia*, 2013, 17(1):101-107. doi:10.1007/s10029-012-0995-1.
- [32] Woo SH, Lee SJ, Park JY, et al. The effect of preoperative botulinum toxin a injection on traction force during hernia repair: a prospective, single-blind study, intra-patient comparison using contralateral side as a control[J]. *Hernia*, 2024, 28(5): 1809-1816. doi:10.1007/s10029-024-03087-9.
- [33] Sanders DL, Pawlak MM, Simons MP, et al. Midline incisional hernia guidelines: the European Hernia Society[J]. *Br J Surg*, 2023, 110(12):1732-1768. doi:10.1093/bjs/znad284.
- [34] 北京高血压防治协会, 北京糖尿病防治协会, 北京慢性病防治与健康教育研究会, 等. 基层心血管病综合管理实践指南2020[J]. *中国医学前沿杂志: 电子版*, 2020, 12(8): 1-73. doi: 10.12037/YXQY.2020.08-01.
- Beijing Hypertension Association. Beijing Diabetes Prevention and Treatment Association&Beijing Research for Chronic Diseases Control and Health Education, et al. Practice guideline for the comprehensive management of cardiovascular diseases in primary care 2020[J]. *Chinese Journal of the Frontiers of Medical Science: Electronic Version*, 2020, 12(8): 1-73. doi: 10.12037/YXQY.2020.08-01.
- [35] Tanaka EY, Yoo JH, Rodrigues AJJ, et al. A computerized tomography scan method for calculating the hernia sac and abdominal cavity volume in complex large incisional hernia with loss of domain[J]. *Hernia*, 2010, 14(1):63-69. doi:10.1007/s10029-009-0560-8.
- [36] Hoffmann H, Köckerling F, Adolf D, et al. Analysis of 4, 015 recurrent incisional hernia repairs from the Herniated registry: risk factors and outcomes[J]. *Hernia*, 2021, 25(1):61-75. doi:10.1007/s10029-020-02263-x.
- [37] Kokotovic D, Bisgaard T, Helgstrand F. Long-term Recurrence and Complications Associated With Elective Incisional Hernia Repair[J]. *JAMA*, 2016, 316(15): 1575-1582. doi: 10.1001/jama.2016.15217.
- [38] Kingsnorth AN, LeBlanc KA. Management of abdominal hernias[M]. London: Springer, 2013:103-150.
- [39] Sauerland S, Walgenbach M, Habermalz B, et al. Laparoscopic versus open surgical techniques for ventral or incisional hernia repair[J]. *Cochrane Database Syst Rev*, 2011(3): CD007781. doi: 10.1002/14651858.CD007781.
- [40] Awaiz A, Rahman F, Hossain MB, et al. Meta-analysis and systematic review of laparoscopic versus open mesh repair for elective incisional hernia[J]. *Hernia*, 2015, 19(3): 449-463. doi: 10.1007/s10029-015-1351-z.
- [41] 马宁, 汤福鑫, 黄恩民. 等. “对位对线”补片固定法在腹腔镜切口疝修补术中的应用[J]. *中国普通外科杂志*, 2022, 31(4):474-480. doi:10.7659/j.issn.1005-6947.2022.04.009.

- Ma N, Tang FX, Huang EM, et al. Application of "contraposition and alignment" mesh fixation in laparoscopic incisional hernia repair[J]. *China Journal of General Surgery*, 2022, 31(4):474-480. doi:10.7659/j.issn.1005-6947.2022.04.009.
- [42] 广东省医师协会疝与腹壁外科医师分会. 切口疝腹腔镜IPOM修补七步法操作指南(2022版)[J]. *中国普通外科杂志*, 2022, 31(4):421-432. doi:10.7659/j.issn.1005-6947.2022.04.001.
- Hernia and Abdominal Wall Surgeons Branch of Guangdong Medical Doctor Association. Guidelines for performing laparoscopic IPOM repair of incision hernia by seven-step method (2022 edition)[J]. *China Journal of General Surgery*, 2022, 31(4):421-432. doi:10.7659/j.issn.1005-6947.2022.04.001.
- [43] Barretto VRD, de Oliveira JGR, Brim ACS, et al. Botulinum toxin A in complex incisional hernia repair: a systematic review[J]. *Hernia*, 2024, 28(3):665-676. doi:10.1007/s10029-023-02892-y.
- [44] Dias ERM, Rondini GZ, Amaral PHF, et al. Systematic review and meta-analysis of the pre-operative application of botulinum toxin for ventral hernia repair[J]. *Hernia*, 2023, 27(4):807-818. doi:10.1007/s10029-023-02816-w.
- [45] Tang FX, Ma N, Huang E, et al. Botulinum toxin A facilitated laparoscopic repair of complex ventral hernia[J]. *Front Surg*, 2021, 8:803023. doi:10.3389/fsurg.2021.803023.
- [46] Henriksen NA, Montgomery A, Kaufmann R, et al. Guidelines for treatment of umbilical and epigastric hernias from the European Hernia Society and Americas Hernia Society[J]. *Br J Surg*, 2020, 107(3):171-190. doi:10.1002/bjs.11489.
- [47] 中华医学会外科学分会腹腔镜与内镜外科学组, 中华医学会外科学分会疝和腹壁外科学组, 大中华腹腔镜疝外科学院. 切口疝腹腔镜手术规范化操作专家共识[J]. *中国实用外科杂志*, 2015, 35(11):1192-1197. doi:10.7504/CJPS.ISSN1005-2208.2015.11.11.
- Chinese Society of Laparoscopic and Endoscopic Surgery, Chinese Society of Surgery, Chinese Medical Association, Chinese Society of Hernia and Abdominal Wall Surgery, Chinese Society of Surgery, Chinese Medical Association, Greater China College of Endoscopic Hernia Surgery. Expert consensus on standardized operation of laparoscopic incisional hernia surgery[J]. *Chinese Journal of Practical Surgery*, 2015, 35(11):1192-1197. doi:10.7504/CJPS.ISSN1005-2208.2015.11.11.
- [48] 李健文, 乐飞. 腹腔镜腹壁切口疝修补术并发症演变及防治[J]. *中国实用外科杂志*, 2020, 40(7):761-764. doi:10.19538/j.cjps.issn1005-2208.2020.07.04.
- Li JW, Yue F. Advances of laparoscopic ventral incisional hernia repair and recognition of relative complications[J]. *Chinese Journal of Practical Surgery*, 2020, 40(7):761-764. doi:10.19538/j.cjps.issn1005-2208.2020.07.04.
- [49] 江志鹏, 周太成, 曾兵. 等, 一种切口疝缝合的创新技术——“立体”缝合[J]. *中国实用外科杂志*, 2021, 41(2):160-163. doi:10.19538/j.cjps.issn1005-2208.2021.02.11.
- Jiang ZP, Zhou TC, Zeng B, et al. "Multidimensional" suture: An innovative technique for suture of incisional hernia[J]. *Chinese Journal of Practical Surgery*, 2021, 41(2):160-163. doi:10.19538/j.cjps.issn1005-2208.2021.02.11.
- [50] 侯泽辉, 余卓敏, 梁志强, 等. “立体缝合”技术在腹腔镜巨大切口疝修补术中的应用疗效[J]. *中国普通外科杂志*, 2022, 31(4):465-473. doi:10.7659/j.issn.1005-6947.2022.04.008.
- Hou ZH, Yu ZM, Liang ZQ, et al. Application efficacy of "multidimensional suture" technique in laparoscopic repair of giant incisional hernia[J]. *Chinese Journal of General Surgery*, 2022, 31(4):465-473. doi:10.7659/j.issn.1005-6947.2022.04.008.
- [51] Al Chalabi H, Larkin J, Mehigan B, et al. A systematic review of laparoscopic versus open abdominal incisional hernia repair, with meta-analysis of randomized controlled trials[J]. *Int J Surg*, 2015, 20:65-74. doi:10.1016/j.ijssu.2015.05.050.
- [52] Peñafiel JAR, Valladares G, Cyntia Lima Fonseca Rodrigues A, et al. Robotic-assisted versus laparoscopic incisional hernia repair: a systematic review and meta-analysis[J]. *Hernia*, 2024, 28(2):321-332. doi:10.1007/s10029-023-02881-1.
- [53] Costa TN, Tustumi F, Ferros L, et al. Robotic-assisted versus laparoscopic incisional hernia repair: differences in direct costs from a brazilian public institute perspective[J]. *Arq Bras Cir Dig*, 2023, 35:e1714. doi:10.1590/0102-672020220002e1714.
- [54] Petro CC, Zolin S, Krpata D, et al. Patient-reported outcomes of robotic vs laparoscopic ventral hernia repair with intraperitoneal mesh: the PROVE-IT randomized clinical trial[J]. *JAMA Surg*, 2021, 156(1):22-29. doi:10.1001/jamasurg.2020.4569.
- [55] Ahonen-Siirtola M, Nevala T, Vironen J, et al. Laparoscopic versus hybrid approach for treatment of incisional ventral hernia: a prospective randomised multicentre study, 1-year results[J]. *Surg Endosc*, 2020, 34(1):88-95. doi:10.1007/s00464-019-06735-9.
- [56] Van den Dop LM, De Smet GHJ, Kleinrensink GJ, et al. Hybrid operation technique for incisional hernia repair: a systematic review and meta-analysis of intra- and postoperative complications[J]. *Hernia*, 2021, 25(6):1459-1469. doi:10.1007/s10029-021-02497-3.
- [57] Ahonen-Siirtola M, Nevala T, Vironen J, et al. Laparoscopic versus hybrid approach for treatment of incisional ventral hernia: a prospective randomized multicenter study of 1-month follow-up results[J]. *Hernia*, 2018, 22(6):1015-1022. doi:10.1007/s10029-018-1784-2.
- [58] Van Hoef S, Dries P, Allaeyns M, et al. Intra-abdominal hypertension and compartment syndrome after complex hernia repair[J]. *Hernia*, 2024, 28(3):701-709. doi:10.1007/s10029-024-02992-3.

- [59] Maatouk M, Ben Safta Y, Mabrouk A, et al. Surgical site infection in mesh repair for ventral hernia in contaminated field: A systematic review and meta-analysis[J]. *Ann Med Surg (Lond)*, 2021, 63:102173. doi: 10.1016/j.amsu.2021.02.019.
- [60] Sadava EE, Bras Harriott C, Angeramo CA, et al. Synthetic mesh in contaminated abdominal wall surgery: friend or foe? a literature review[J]. *J Gastrointest Surg*, 2022, 26(1):235–244. doi:10.1007/s11605-021-05155-2.
- [61] Timmer AS, Claessen JJM, Ateama JJ, et al. A systematic review and meta-analysis of technical aspects and clinical outcomes of botulinum toxin prior to abdominal wall Reconstruction[J]. *Hernia*, 2021, 25(6):1413–1425. doi:10.1007/s10029-021-02499-1.
- [62] 汤福鑫, 马宁, 周太成, 等. A型肉毒毒素在复杂腹壁缺损治疗中的应用[J]. *中华普通外科学文献:电子版*, 2019, 13(4):324–326. doi:10.3877/cma.j.issn.1674-0793.2019.04.018.  
Tang FX, Ma N, Zhou TC, et al. Application of botulinum toxin type A in complex abdominal wall defects[J]. *Chinese Archives of General Surgery: Electronic Edition*, 2019, 13(4): 324–326. doi: 10.3877/cma.j.issn.1674-0793.2019.04.018.
- [63] Pous-Serrano S, Bueno-Lledó J, García-Pastor P, et al. Use of botulinum toxin type A in the prehabilitation of abdominal wall musculature for hernia repair: a consensus proposal[J]. *Cir Esp (Engl Ed)*, 2024, 102(7): 391–399. doi: 10.1016/j.cireng.2023.12.003.
- [64] 汤福鑫, 马宁, 刘创雄, 等. 术前渐进性气腹联合A型肉毒毒素在巨大切口疝修补术中的应用价值[J]. *中国普通外科杂志*, 2022, 31(4):441–448. doi:10.7659/j.issn.1005-6947.2022.04.005.  
Tang FX, Ma N, Liu CX, et al. Application value of preoperative progressive pneumoperitoneum plus botulinum toxin A injection in large incisional hernia repair[J]. *China Journal of General Surgery*, 2022, 31(4):441–448. doi:10.7659/j.issn.1005-6947.2022.04.005.
- [65] van Rooijen MMJ, Yurtkap Y, Allaey M, et al. Fascial closure in giant ventral hernias after preoperative botulinum toxin A and progressive pneumoperitoneum: A systematic review and meta-analysis[J]. *Surgery*, 2021, 170(3): 769–776. doi: 10.1016/j.surg.2021.03.027.
- [66] Giuffrida M, Biolchini F, Capelli P, et al. Botulinum toxin and progressive pneumoperitoneum in loss of domain ventral hernias: a systematic review[J]. *J Abdom Wall Surg*, 2024, 3: 12650. doi: 10.3389/jaws.2024.12650.
- [67] Bueno-Lledó J, Torregrosa A, Jiménez R, et al. Preoperative combination of progressive pneumoperitoneum and botulinum toxin type A in patients with loss of domain hernia[J]. *Surg Endosc*, 2018, 32(8):3599–3608. doi:10.1007/s00464-018-6089-0.
- [68] Capoccia Giovanni S, Podda M, Ribas S, et al. What defines an incisional hernia as 'complex': results from a Delphi consensus endorsed by the European Hernia Society (EHS) [J]. *Br J Surg*, 2024, 111(1):znad346. doi:10.1093/bjs/znad346.
- [69] 陈双, 江志鹏. 切口疝、腹壁力学与外科技术[J]. *中国普通外科杂志*, 2023, 32(10): 1453–1459. doi: 10.7659/j.issn.1005-6947.2023.10.002.  
Chen S, Jiang ZP. Incision hernia, abdominal wall mechanics and surgical techniques[J]. *China Journal of General Surgery*, 2023, 32(10):1453–1459. doi: 10.7659/j.issn.1005-6947.2023.10.002.
- [70] Haskins IN. Hernia formation: risk factors and biology[J]. *Surg Clin North Am*, 2023, 103(5): 835–846. doi: 10.1016/j.suc.2023.04.020.

( 本文编辑 姜晖 )

**本文引用格式:**中华医学会外科学分会疝与腹壁外科学组, 中国医师协会外科医师分会疝和腹壁外科专家工作组. 腹壁切口疝诊疗指南(2024版)[J]. *中国普通外科杂志*, 2025, 34(3):397–408. doi: 10.7659/j.issn.1005-6947.250046

**Cite this article as:** Hernia and Abdominal Wall Surgery Group of Chinese Society of Surgery of Chinese Medical Association, Expert Working Group of Hernia and Abdominal Wall of Surgeons Society of Chinese Medical Doctor Association. Guidelines for diagnosis and treatment of abdominal wall incision hernia (2024 edition)[J]. *Chin J Gen Surg*, 2025, 34(3): 397–408. doi: 10.7659/j.issn.1005-6947.250046